This is a digital copy of a book that was preserved for generations on library shelves before it was carefully scanned by Google as part of a project to make the world's books discoverable online.

It has survived long enough for the copyright to expire and the book to enter the public domain. A public domain book is one that was never subject to copyright or whose legal copyright term has expired. Whether a book is in the public domain may vary country to country. Public domain books are our gateways to the past, representing a wealth of history, culture and knowledge that's often difficult to discover.

Marks, notations and other marginalia present in the original volume will appear in this file - a reminder of this book's long journey from the publisher to a library and finally to you.

Usage guidelines

Google is proud to partner with libraries to digitize public domain materials and make them widely accessible. Public domain books belong to the public and we are merely their custodians. Nevertheless, this work is expensive, so in order to keep providing this resource, we have taken steps to prevent abuse by commercial parties, including placing technical restrictions on automated querying.

We also ask that you:

+ *Make non-commercial use of the files* We designed Google Book Search for use by individuals, and we request that you use these files for personal, non-commercial purposes.

+ *Refrain from automated querying* Do not send automated queries of any sort to Google's system: If you are conducting research on machine translation, optical character recognition or other areas where access to a large amount of text is helpful, please contact us. We encourage the use of public domain materials for these purposes and may be able to help.

+ *Maintain attribution* The Google "watermark" you see on each file is essential for informing people about this project and helping them find additional materials through Google Book Search. Please do not remove it.

+ *Keep it legal* Whatever your use, remember that you are responsible for ensuring that what you are doing is legal. Do not assume that just because we believe a book is in the public domain for users in the United States, that the work is also in the public domain for users in other countries. Whether a book is still in copyright varies from country to country, and we can't offer guidance on whether any specific use of any specific book is allowed. Please do not assume that a book's appearance in Google Book Search means it can be used in any manner anywhere in the world. Copyright infringement liability can be quite severe.

About Google Book Search

Google's mission is to organize the world's information and to make it universally accessible and useful. Google Book Search helps readers discover the world's books while helping authors and publishers reach new audiences. You can search through the full text of this book on the web at `http://books.google.com/`

Über dieses Buch

Dies ist ein digitales Exemplar eines Buches, das seit Generationen in den Regalen der Bibliotheken aufbewahrt wurde, bevor es von Google im Rahmen eines Projekts, mit dem die Bücher dieser Welt online verfügbar gemacht werden sollen, sorgfältig gescannt wurde.

Das Buch hat das Urheberrecht überdauert und kann nun öffentlich zugänglich gemacht werden. Ein öffentlich zugängliches Buch ist ein Buch, das niemals Urheberrechten unterlag oder bei dem die Schutzfrist des Urheberrechts abgelaufen ist. Ob ein Buch öffentlich zugänglich ist, kann von Land zu Land unterschiedlich sein. Öffentlich zugängliche Bücher sind unser Tor zur Vergangenheit und stellen ein geschichtliches, kulturelles und wissenschaftliches Vermögen dar, das häufig nur schwierig zu entdecken ist.

Gebrauchsspuren, Anmerkungen und andere Randbemerkungen, die im Originalband enthalten sind, finden sich auch in dieser Datei – eine Erinnerung an die lange Reise, die das Buch vom Verleger zu einer Bibliothek und weiter zu Ihnen hinter sich gebracht hat.

Nutzungsrichtlinien

Google ist stolz, mit Bibliotheken in partnerschaftlicher Zusammenarbeit öffentlich zugängliches Material zu digitalisieren und einer breiten Masse zugänglich zu machen. Öffentlich zugängliche Bücher gehören der Öffentlichkeit, und wir sind nur ihre Hüter. Nichtsdestotrotz ist diese Arbeit kostspielig. Um diese Ressource weiterhin zur Verfügung stellen zu können, haben wir Schritte unternommen, um den Missbrauch durch kommerzielle Parteien zu verhindern. Dazu gehören technische Einschränkungen für automatisierte Abfragen.

Wir bitten Sie um Einhaltung folgender Richtlinien:

+ *Nutzung der Dateien zu nichtkommerziellen Zwecken* Wir haben Google Buchsuche für Endanwender konzipiert und möchten, dass Sie diese Dateien nur für persönliche, nichtkommerzielle Zwecke verwenden.

+ *Keine automatisierten Abfragen* Senden Sie keine automatisierten Abfragen irgendwelcher Art an das Google-System. Wenn Sie Recherchen über maschinelle Übersetzung, optische Zeichenerkennung oder andere Bereiche durchführen, in denen der Zugang zu Text in großen Mengen nützlich ist, wenden Sie sich bitte an uns. Wir fördern die Nutzung des öffentlich zugänglichen Materials für diese Zwecke und können Ihnen unter Umständen helfen.

+ *Beibehaltung von Google-Markenelementen* Das "Wasserzeichen" von Google, das Sie in jeder Datei finden, ist wichtig zur Information über dieses Projekt und hilft den Anwendern weiteres Material über Google Buchsuche zu finden. Bitte entfernen Sie das Wasserzeichen nicht.

+ *Bewegen Sie sich innerhalb der Legalität* Unabhängig von Ihrem Verwendungszweck müssen Sie sich Ihrer Verantwortung bewusst sein, sicherzustellen, dass Ihre Nutzung legal ist. Gehen Sie nicht davon aus, dass ein Buch, das nach unserem Dafürhalten für Nutzer in den USA öffentlich zugänglich ist, auch für Nutzer in anderen Ländern öffentlich zugänglich ist. Ob ein Buch noch dem Urheberrecht unterliegt, ist von Land zu Land verschieden. Wir können keine Beratung leisten, ob eine bestimmte Nutzung eines bestimmten Buches gesetzlich zulässig ist. Gehen Sie nicht davon aus, dass das Erscheinen eines Buchs in Google Buchsuche bedeutet, dass es in jeder Form und überall auf der Welt verwendet werden kann. Eine Urheberrechtsverletzung kann schwerwiegende Folgen haben.

Über Google Buchsuche

Das Ziel von Google besteht darin, die weltweiten Informationen zu organisieren und allgemein nutzbar und zugänglich zu machen. Google Buchsuche hilft Lesern dabei, die Bücher dieser Welt zu entdecken, und unterstützt Autoren und Verleger dabei, neue Zielgruppen zu erreichen. Den gesamten Buchtext können Sie im Internet unter `http://books.google.com` durchsuchen.

Harvard University

Library of

The Medical School

and

The School of Public Health

Henry F. Sears, M.D.

Archiv

für

pathologische Anatomie und Physiologie

und für

klinische Medicin.

Herausgegeben

von

Rudolf Virchow.

Band 168.

Folge XVI. Band VIII.

Mit 16 Tafeln.

Berlin.

Druck und Verlag von Georg Reimer.

1902.

HARVARD UNIVERSITY
SCHOOL OF MEDICINE AND PUBLIC HEALTH
LIBRARY
41

Inhalt des 168. Bandes.

Erstes Heft (3. Mai).

Seite

I. Meine Ansichten über den Bau der Leberzelle. Von Prof. Browicz in Krakau. (Hierzu Taf. I) 1

II. Die Umwandlung (Metaplasie) des Cylinderepithels zu Plattenepithel in der Nasenhöhle des Menschen und ihre Bedeutung für die Aetiologie der Ozaena. Von Dr. A. Schönemann, Privatdocenten in Bern. (Hierzu Taf. II.) 22

III. Zur Histo-Pathologie des Pankreas beim Diabetes mellitus. (Aus dem Pathologischen Laboratorium der Chicagoer Poliklinik.) Von Dr. Maximilian Herzog, Professor der Pathologie an der Chicagoer Poliklinik, Chicago, Ill. U. S. A. (Hierzu Taf. III.) 83

IV. Zur normalen und pathologischen Morphologie der inneren Secretion der Bauchspeicheldrüse. (Die Bedeutung der Langerhans'schen Inseln.) (Aus dem Patholog.-anatom. Laboratorium von Prof. K. N. Winogradow in St. Petersburg.) Von Dr. med. L. W. Ssobolew. (Hierzu Taf. IV u. V.) . . 91

V. Zur Anatomie und Pathogenese der Divertikel der vorderen Oesophagus-Wand. (Aus dem Pathologischen Institut der Universität Bern.) Von Max Hausmann, med. pract., ehem. 2. Assistenten am Pathologischen Institut zu Bern. (Hierzu Taf. VI.) 128

Zweites Heft (28. Mai).

VI. Ueber Schaumorgane und Gangrène foudroyante. Von Stabsarzt Dr. Westenhoeffer, Assistenten am Pathologischen Institut zu Berlin. (Hierzu Taf. VII.) 185

VII. Ueber die Mischgeschwülste der Mundspeicheldrüsen. (Aus dem Pathologischen Institut des jüdischen Krankenhauses in Warschau.) Von Julius Steinhaus. (Hierzu Taf. VIII.) . 233

VIII. Ueber Ektoderm- (Dermoid-) Cysten im Ligamentum latum, am Samenstrang und Nebenhoden bei Foetus und Neugeborenen. Von Robert Meyer in Berlin 250

IX. Ein Fall von Chondro-Sarkom der Scapula. Beitrag zur Kenntniss der Chondrome des Schulterblatts. (Aus dem Pathologisch-anatomischen Institut der Universität Heidelberg. Director: Herr Geh.-Rath Professor J. Arnold. Von Dr. Umberto Deganello 265

Seite

X. Beitrag zur Kenntniss der Metastasen des primären Nieren-Carcinoms. (Aus der chirurgischen Abtheilung von Dr. F. de Quervain in Chaux-de-Fonds.) Von Dr. H. Sutter. (Hierzu Taf. IX.) 305

XI. Ueber ein Angioma arteriale racemosum im Bereich der Art. corporis callosi. (Aus der pathologisch-anatomischen Abtheilung des städtischen Krankenhauses Dresden-Friedrichstadt. Prosector: Med.-Rath Dr. Schmorl.) Von Dr. Eduard Deetz, Assistenzarzt der medic. Klinik zu Halle a. S., d. Z. Assistenten am Institut. (Hierzu Taf. X.) 341

Drittes Heft (25. Juni).

XII. Beiträge zur vergleichenden Morphologie der farblosen Blutzellen. Von Dr. J. Meinertz, derz. Volontär-Assistenten am Pathologischen Institut zu Berlin. (Hierzu Taf. XI.) 353

XIII. Die morphologischen Veränderungen der Blutkörperchen, speciell der Erythrocyten bei der Toluylendiamin-Vergiftung. (Aus dem Pathologischen Institut zu Heidelberg.) Von Dr. Ernst Schwalbe, Privatdocenten und I. Assistenten, und Dr. J. B. Solley. (Hierzu Taf. XII.) 399

XIV. Ueber die heteroplastische Knochenbildung. Experimentelle Untersuchungen. (Aus dem Institut für allgemeine Pathologie der Universität Turin. Dirig. Dr. C. Sacerdotti.) Von Dr. C. Sacerdotti, Privatdocenten, und Dr. G. Frattin. (Hierzu Taf. XIII.) 431

XV. Ueber Framboesia und ähnliche Erkrankungen in den Tropen. Von Dr. Max Glogner in Berlin. (Hierzu Taf. XIV.) . . . 443

XVI. Zur Casuistik der syphilitischen Erkrankung des Gefäss-Systemes. Von S. S. Abramow, Prosector des Nicolai-Krankenhauses zu Rostow a. D. (Hierzu Taf. XV.) 456

XVII. Beiträge zur Histologie der Samenblasen nebst Bemerkungen über Lipochrome. (Aus dem Pathologischen Institut zu Berlin.) Von Dr. Akutsu (Japan) 467

XVIII. Zur Lehre von der Function der Milz. (Aus dem Pharmakologischen Institut der Universität Erlangen.) Von Dr. med. R. Heinz, Privatdocenten. (Hierzu Taf. XVI, Fig. 1 I u. II.) 485

XIX. Der Uebergang von Blutkörperchen-Giften auf Foeten. (Aus dem Pharmakologisch-Poliklinischen Institut der Universität Erlangen.) Von Dr. med. R. Heinz, Privatdocenten. . . . 501

XX. Der Uebergang der embryonalen kernhaltigen rothen Blutkörperchen in kernlose Erythrocyten. (Aus dem Pharmakologisch-Poliklinischen Institut der Universität Erlangen.) Von Dr. med. R. Heinz, Privatdocenten. Hierzu Taf. XVI, Fig. 2.) 504

Archiv

für

pathologische Anatomie und Physiologie

und für

klinische Medicin.

Bd. 168. (Sechzehnte Folge Bd. VIII.) Hft. 1.

I.

Meine Ansichten über den Bau der Leberzelle.

Von

Prof. Browicz in Krakau.

(Hierzu Taf. I.)

Im März 1897 veröffentlichte ich in den Publicationen der Akademie der Wissenschaften in Krakau eine Arbeit (Intracelluläre Gallencanälchen und ihr Verhältniss zu den Kupffer'schen Secretions-Vacuolen und gewissen Formen pathologischer Vacuolisation der Leberzelle), worin ich, sowie in der zweiten Publication über den Bau der Leberzelle (ebendaselbst Mai 1897), im Anschlusse an die Injections-Ergebnisse von Hering, Pfeiffer, als auch an die mehr oder weniger bestimmten Angaben von Popoff, Afanasiew, Marchand, R. Krause, Nauwerck, die Existenz intracellulärer Gallencanälchen behauptete[1]), welche mit den intercellulären Gallencanälchen unmittelbar zusammenhängen. Ich stützte mich auf Bilder, welche ich bei der Untersuchung von menschlichen Muskatnuss-Lebern sowie chronisch icterischen Lebern beobachtete (Taf. I Fig. 1, 2, 3). Stroebe, Szubinski, Fütterer, Aschoff verzeichnen ähnliche Bilder, ebenso Ciechanowski (Secretions-Vorgänge in den Zellen von Leberadenomen. Akad. d. Wissenschaften in Krakau, Bd. 40). Holmgren (Anat.

[1]) Härtung in 2procent. Formalin. Gefrierschnitte. Färbung mit Hämatoxylin und Eosin oder mittelst van Gieson's Methode.

Anzeiger. 1902. No. 18) berichtet, dass in den Leberzellen des Erinaceus intracelluläre Canälchen existiren, deren Charakter, ob Secretions- oder Ernährungscanälchen, er nicht bestimmt. Seit dieser Zeit lenke ich bei meinen weiteren Studien der Leber meine Aufmerksamkeit darauf und finde derlei Bilder in Präparaten von Lebern, in welchen intracelluläre Gallenstauung vorhanden ist, wie es in Fällen chronischen Icterus vorkommt, oft in ausgeprägter und unzweideutiger Weise. Diese intracellulären Gallencanälchen treten jedoch nicht immer als ein Netz auf, gewöhnlich sieht man nur kleinere oder grössere Abschnitte derselben, oder je nach der Schnittrichtung und der Menge der angesammelten Galle erscheinen dieselben (das Formalin conservirt sehr gut Gallenfarbstoff, wobei die angegebene und von mir geübte Methode[1]) der Anfertigung der Präparate behülflich ist) als rundliche mit Galle gefüllte Räume, Vacuolen (Taf. I Fig. 4). Diese Galle-gefüllten Vacuolen sind theils randständig, theils mehr central gelegen, und an ausgewählten Bildern sieht man gleichsam Anschwellungen, Knotenpunkte der in verschiedenen Ebenen verlaufenden Gallencanälchen. Die Kupffer'schen Secretvacuolen deutete ich auf Grund derartiger Bilder als Theile der in ungefülltem Zustande unsichtbaren und bei intracellulärer Gallenstauung zum Vorschein kommenden intracellulären Gallencanälchen, als Durchschnitte derselben und hauptsächlich ihrer Knotenpunkte.

In normalen Leberzellen lassen sich kaum Spuren von Galle nachweisen; die Ursache davon ist diese: Die in den gröberen intrahepatischen Gallengängen und in der Gallenblase sich anhäufende Gallenflüssigkeit ist ja nicht ausschliesslich das Product der Leberzellen, sondern zum grossen Theile das Product der Gallengänge und der Gallenblase. Nach Stadelmann beläuft sich die Production des Gallenfarbstoffs der ganzen Leber eines mittelgrossen Hundes während 24 Stunden nur auf 0,16 gr, so dass in einer Zeiteinheit und von einer Leberzelle eine minimal geringe Menge Gallenfarbstoff, bezw. Galle geliefert wird. Bei

[1]) Die Vortheile dieser Methode habe ich zu wiederholten Malen in meinen Publicationen, unter Anderen im 55. Bande des Archivs für mikroskop. Anatomie und in diesem Archiv, B. 162, hervorgehoben. Neuerdings rühmt dieselbe Heinz im Arch. f. mikr. Anatomie, Bd. 58

normal functionirendem Secretions-Mechanismus wird die producirte Galle sofort in die intercellulären Gallencanälchen herausbefördert, so dass wir in der normalen Leberzelle nur selten Spuren von Galle zu Gesicht bekommen. Sobald jedoch der Secretions-Mechanismus fehlerhaft functionirt oder in Fällen, wo die Leberzelle, welche bedeutende Quantitäten Ernährungs- und Functions-Material unter geeigneten Umständen aufnehmen kann, viel Galle producirt und dieselbe sich innerhalb der Leberzelle ansammelt, treten deutliche Galle-Ablagerungen zu Tage, und die intracellulären Gallencanälchen kommen zum Vorschein.

Trotzdem derlei Bilder intracellulärer Gallencanälchen an entsprechend gewähltem Material, wo innerhalb der Leberzelle Galle angehäuft ist, sehr prägnant zu sehen sind, verlauten doch noch verneinende Stimmen, wie z. B. die Oppel's, Arnold's. In der im 166. Bande dieses Archivs erschienenen Abhandlung über die feinere Structur der Leber stellt Arnold die Existenz irgend welcher vorgebildeten Canalsysteme in der Substanz der Leberzelle in Abrede.

Arnold deutet einen grossen Theil der rundlichen Gebilde, welche als Secret-Vacuolen gedeutet worden, als extracellulär gelegene Enden der intercellulären Gallengänge, welche in Buchten der Leberzellen eingebettet, von deren Substanz durch eine helle Umsäumung getrennt sind. Besonders lehrreich, sagt Arnold, ist in dieser Hinsicht die Thatsache, dass man namentlich an feinen Schnitten die gegen die Zelle gerichteten Fortsätze der intercellulären Gallengänge durch rinnenförmige Vertiefungen in die ersteren eintreten und innerhalb einer buchtigen Erweiterung dieser mit knopfförmiger Anschwellung endigen sieht. Da diese buchtigen Vertiefungen der Zelle manchmal bis an den Kern sich erstrecken, kann das Ende des Gallenganges, die vermeintliche Secret-Vacuole, bis an diesen heranreichen; gewöhnlich nehmen sie mehr den peripherischen Theil der Zellen ein.

Arnold sagt nun selbst, dass er nicht für alle Bilder, sondern nur für einen grossen Theil die extracelluläre Lage der Gallen-Ablagerungen behaupten kann. Es kommen in der That Bilder vor, an welchen über oder unter den Leberzellen Theile Galle gefüllter intercellulärer Gallengänge dahinziehen, und für diese

Bilder trifft die Beschreibung Arnold's zu. Aber ausser diesen Bildern finden sich andere, wo die intracelluläre Lage der Galle-Ablagerungen, welche vorwiegend aus homogener Masse, gleichsam einem Ausguss der Canälchen und nicht aus einzelnen Körnern und Stäbchen, wie es Arnold angiebt, bestehen, sowohl an isolirt liegenden Leberzellen, als auch an Stellen des Präparates, wo die intercellulären Gallengänge leer, zusammengefallen sind, die Zellgrenzen deutlich auftreten und die Leberzellen weder atrophisch, noch kernlos erscheinen, wo keine Protoplasma-Klumpen, durch Zusammenschmelzen mehrerer Leberzellen entstanden, vorhanden sind.

Warum eine nachweisbare lichte Abgrenzung gegen die Substanz der Zelle, wie es Arnold angiebt, mit ziemlicher Sicherheit extracelluläre Formen kennzeichnen soll, ist für mich unverständlich. Die von den Leberzellen gebildete Galle enthält ja coagulirbare Eiweissstoffe. Nach Extraction des Gallen-Farbstoffes lässt sich ja in Folge dessen der coagulirte Inhalt innerhalb der Leberzelle mit Farbstoffen färben, wie man es z. B. an Marchand's Bildern sieht. In Folge der Härtung schrumpft der coagulirte Inhalt der Gallen-Canälchen, hebt sich von der Zellsubstanz ab, und deshalb erscheint der lichte Saum zwischen der Zellsubstanz und der Gallen-Ablagerung. Lichte Säume um die Injectionsmasse sieht man aus demselben Grunde auch in Injections-Präparaten (Taf. I, Fig. 18).

Weder mir noch Anderen ist ein solcher Irrthum unterlaufen, dass wir extracelluläre Gallen-Ablagerungen als intracelluläre gedeutet hätten, und ich kann die mir vorliegenden Bilder so wie z. B. die von Marchand, Nauwerck, nicht anders deuten, als dass die galligen Massen wirklich intracellulär gelegen sind, wirklich intracelluläre Galle-Ablagerungen darstellen, es müsste denn sein, dass man überhaupt nicht im Stande ist, zu entscheiden, ob irgendwelche Gebilde intra- oder extracellulär gelegen sind. Arnold spricht ja selbst von buchtigen Vertiefungen der Zelle, welche manchmal bis an den Kern sich erstrecken, und ferner, dass die gegen die Zelle gerichteten Fortsätze der intercellulären Gallengänge durch rinnenförmige (?) Vertiefungen in die Zelle eintreten und innerhalb einer buchtigen Erweiterung der Zelle mit knopfförmiger An-

schwellung endigen. Liegen dieselben also extracellulär, sind dieselben nicht von der Zellsubstanz umgeben? Arnold betritt, so scheint es mir, in diesem Punkte ein anderes Feld und berührt unwillkürlich die Frage, ob die intracellulären Canälchen autochtone, nur mit intercellulären Gallen-Canälchen zusammenhängende Gebilde darstellen, oder ob es von aussen in die Leberzelle eindringende Gebilde sind, gleichsam Fortsätze der intercellulären Gallencanälchen, welche meiner Erfahrung und Ansicht nach (Bau der intracellulären Gallengänge und ihr Verhältniss zu den Blutcapillaren, und: Haben die intercellulären Gallengänge eigene Wandungen? Anzeiger d. Acad. d. W. in Krakau, Januar und November 1900) eigene Wandungen besitzen.

An mit van Gieson's Methode behandelten Formalin-Gefrierschnitten treten, wenn eine vierfache Färbung zu Tage tritt (Cytoplasma gelb, Kern blau, die intercellulären Gallengänge fuchsinroth, Gallen-Einlagerungen gelbroth, oder in Folge Einwirkung des Formalins grün) eigene Wandungen der intracellulären Gallencanälchen auf, wie auf Fig. 5, 6, 7, welche gleichsam als die weitere Folge der intercellulären Gallencanälchen erscheinen würden. Die Besprechung dieses Themas behalte ich mir vor, es erheischt eingehende Behandlung, da es stark in die gangbaren Anschauungen vom Baue der Zellen eingreift.

Auf Grund meiner ausgedehnten, an reichlichem Materiale seit mehreren Jahren unternommenen Untersuchungen hege ich nicht den geringsten Zweifel an der Existenz intracellulärer Gallencanälchen[1]).

Im April und Mai 1897 (Ueber Befunde im Kerne der Leberzelle, welche für die secretorische Function desselben sprechen, und Ueber den Bau der Leberzelle) sprach ich weiter die Behauptung aus, dass der Anfang der intracellulären Gallencanälchen in den Kern der Leberzelle zu verlegen sei.

[1]) Arnold führt an, dass auch Braus und Ebner an der Existenz intracellulärer Secretcanälchen zweifeln. Braus sagt: „Dagegen fand ich bei Nattern in den Leberzellen deutliche intracelluläre Gänge, welche ich für Secret-Strassen halte. Dass sie mit den Gallencapillaren communiciren, war bei Tropidonotus sicher zu sehen" (Untersuchungen zur vergleichenden Histologie der Leber der Wirbelthiere, S. 64). Auf Grund dessen citire ich auch Braus in meiner Abhandlung aus dem Jahre 1897. Bei anderen Thieren hält er diese

Ich stützte mich einerseits darauf, dass ich im Kerne der Leberzelle, ebenso wie im Cytoplasma, scharfbegrenzte Gallen-Einlagerungen vorgefunden habe, was allerdings selten zu sehen ist (Taf. I, Fig. 8), andererseits auf eine zweite Erscheinung im Kerne der Leberzelle, auf welche ich weiter unten zu sprechen komme. Anlässlich dieses Punktes äussert sich Arnold folgendermaassen: „Browicz und Ciechanowski nehmen an, dass die intracellulären Gallengänge im Kerne ihren Ursprung nehmen, und dass dieser an den Secretions-Vorgängen einen activen Theil

Frage für offen. Ebner (Kölliker's Gewebelehre) sagt: In der That kann man auch auf Grund der anderen Erfahrungen nur sich vorstellen, dass Secret-Vacuolen in dem Maasse auftreten und wieder verschwinden, als flüssiges Secret im Innern der Zelle auftritt und wieder entleert wird, ohne dass — wie etwa in den Speicheldrüsen-Zellen der Blatta — ein ständiger Secret-Raum in der Zelle vorhanden ist. Aus diesem Grunde halte ich auch den von H. Braus ausgesprochenen Zweifel für berechtigt, das an Tinctions-Präparaten, wie R. Krause angiebt, intracelluläre Secretgänge der Leberzellen nachzuweisen seien, welche von ebenso beschaffenen Wandungen begrenzt sind, wie die intracellulären Gänge.“ Meiner Ansicht nach spricht der Umstand, dass der entleerte Secretraum in der Substanz der Zelle unsichtbar wird, nicht gegen das Ständigsein desselben. Dieselbe Erscheinung findet ja auch bezüglich der intercellulären Gallengänge statt, überhaupt bezüglich aller feineren Canäle, ja selbst gröberer, wie Blutcapillaren, Lymphgefässe, und doch existiren dieselben, sind ständig. Wie aus der in dieser Hinsicht von Ebner ausgesprochenen Ausführungen erhellt, hat Ebner nie pathologische Objecte untersucht, an denen die intracellulären Gallencanälchen so prägnent zum Vorschein kommen, an normalen secretlosen Leberzellen natürlich unsichtbar sind. Ebner citirt Nauwerck und Stroebe folgendermaassen: Für die hier vertretene Auffassung der Secret-Vacuolen sprechen auch gewisse Erfahrungen bei der acuten gelben Leberatrophie, denen zu Folge eingedickte Galle sowohl in den erweiterten Gallencapillaren, als damit in Zusammenhang innerhalb der Leberzellen in Form von Tropfen beobachtet werden kann.“ Nauwerck dagegen sagt ja ausdrücklich, dass wir in den Secret-Vacuolen noch nicht den Beschluss der Gallenbahnen zu erblicken haben, dass die Leberzellen vielmehr von einem weit entwickelteren Canälchen-Netz eingenommen werden, welches mit den intercellulären Gallencapillaren in offener Verbindung steht. Das Material bildete hypertrophische Leber-Cirrhose. Dies lautet doch anders als in der Ebner'schen Darstellung.

Weiter sagt Ebner: Browicz beschreibt intracelluläre, mit Galle gefüllte Röhrchen und Vacuolen von Muskatnusslebern und bringt

nehme. Ich habe an den Kernen niemals Beobachtungen gemacht, welche zu Gunsten einer solchen Annahme sich verwerthen liessen; vielmehr vermuthe ich eine Verwechslung mit den „Nebenkörpern", welche bei scharfer Abgrenzung gegen die Zellsubstanz eine gewisse Aehnlichkeit mit Kernen darbieten können." Diese Vermuthung Arnold's bezüglich der Verwechslung der Zellenkerne mit Nebenkörpern wird wohl nicht ernst gemeint sein. Es genügt ein Blick auf die meinen Arbeiten beigefügten Tafeln, denn Nebenkörper sind bei der von mir gebrauchten und

diese Befunde mit der normalen Gallen-Absonderung in Beziehung; geht aber doch wohl zu weit, wenn er auch Einschlüsse von zum Theile krystallinischem Pigment im Protoplasma und dem Zellenkerne ebenfalls in dieser Richtung verwerthet." Ebner basirt diese Bemerkung, wie er selbst anführt, nur auf meine zwei ersten Publicationen (März, April 1897) ohne die späteren, weitere Ausführungen enthaltenden Publicationen zu berücksichtigen. Ebner stehen jedoch Andere gegenüber, welche die Existenz intracellulärer Gallencanälchen auf Grund prägnanter Bilder pathologischer Objecte behaupten, wie Stroebe, Fütterer, Szubinski, Aschoff, Ciechanowski und neuerdings giebt Holmgren (Anatomischer Anzeiger, No. 18, 1892) an, dass er mittelst einer anderen Methode, seiner eigenen, in den Leberzellen des Igels evidente intracelluläre Canälchen (er fügt eine Abbildung hinzu) zum Vorschein brachte, ohne natürlich den Charakter derselben, ob es Secret oder Ernährungswege seien, bestimmen zu können. Ebner äussert sich übrigens gegenüber meinen Angaben nur referirend, und die Bemerkung, dass ich wohl zu weit gehe, Einschlüsse von zum Theil krystallinischem Pigmente im Protoplasma uud den Zellkernen ebenfalls in der Richtung der Gallen-Absonderung zu verwerthen, ist mit Rücksicht auf meine späteren, von Ebner nicht berücksichtigten Befunde, ohne Belang. Die sogenannten normalen Histologen sträuben sich, pathologischen, selbstverständlich entsprechend ausgewählten Objecten irgend einen Werth für die Erkenntniss des normalen Baues der Zellen und Gewebe anzuerkennen, als ob die Zellen, welche unter anomalen Verhältnissen, unter anomalen Einflüssen thätig sind, anders gebaut wären, essentiell und nicht graduell anders functioniren würden, als unter normalen Verhältnissen, als wenn die Pathologie an der Erkenntniss des Baues und der Function der Zellen und Gewebe gar keinen Antheil haben könnte und keinen wichtigen Zweig der Biologie bilden würde, als wenn pathologische Objecte, worauf ich in meinen Publicationen oft hingewiesen habe, zur Klärung mancher biologischen Fragen nicht wesentlich beitragen würden.

ausdrücklich angegebenen Färbungsmethode überhaupt nicht zu sehen, während die Zellkerne und in grüner Eigenfarbe erscheinenden homogenen Gallen-Einlagerungen klar zu Tage treten.

Bei der Untersuchung von in Formalin gehärteten menschlichen Muskatnuss-Lebern fiel mir eine weitere Erscheinung auf, nehmlich, dass sowohl im Cytoplasma, als auch im Karyoplasma der Leberzellen innerhalb scharf begrenzter Räume vorwiegend in Gestalt von Vacuolen, aber auch manchmal in Räumen von länglicher Gestalt (Taf. I, Fig. 9, 10, 11) theils körniges, theils nadelförmig krystallisches Pigment vorhanden war. Dieses Pigment hielt ich Anfangs irrthümlich für Gallenpigment, berichtigte aber diesen Irrthum in der Abhandlung über Krystallisations-Phänomene in der Leberzelle (Anzeiger d. Acad. d. W. in Krakau, April 1898), da ich zu der Ansicht gelangt bin, dass dieses Pigment zwar hämoglobinärer Herkunft, aber kein Gallenpigment ist. Sobald nehmlich flüssiges Hämoglobin in den Geweben befindlich ist, ändert sich dasselbe unter dem Einflusse des Formalins in Methämoglobin, eventuell Hämatin, so dass man mikroskopisch Spuren von Hämoglobin in Gestalt von körnigem oder krystallinischem Pigment in den Geweben aufdecken kann[1]). Dieser Befund von Pigment-Ablagerungen innerhalb des Kernes gab mir den zweiten Anstoss zur Annahme, dass der Kern der Leberzelle an dem Secretions-Vorgang activ thätig

[1]) H. W. Kobert (Das Wirbelthierblut in mikrokrystallographischer Hinsicht. Stuttgart 1901) äussert sich bezüglich der sogenannten Formalin-Pigment-Krystalle: „so viel ist jetzt nach Kobert (1899) jedenfalls sicher, dass sie auch bei anderen Vergiftungen und Processen, welche das Blut alteriren, unter Einwirkung des Formalins auftreten können", und „dass über die Entstehung dieses Pigmentes sich kürzlich (1900) auch Heile ausgesprochen hat".

Schon im Jahre 1898 (April) in der Abhandlung über Krystallisations-Phänomene in der Leberzelle habe ich ausdrücklich angegeben, dass diese Krystalle als ein Derivat des Hämoglobins unter dem Einflusse des Formalins entstehen, dass das Formalin ein mikroskopisches Reagens für flüssiges Hämoglobin bildet, so dass Hämoglobin-Derivate in Gestalt körnigen oder nadelförmig krystallinischen Pigmentes in den Leberzellen mittelst Formalin nachgewiesen werden können. Dasselbe wiederholte ich im November 1898 in meiner Mittheilung über das mikroskopische Bild der Leberzelle nach intravenöser Einführung von einer Lösung Merck'schen Hämoglobins.

ist. (Ueber Befunde im Kerne der Leberzelle u. s. w. April 1897.) Eine dritte Stütze dafür fand ich in den Bildern der Leberzelle des Hundes während der Verdauung, wo innerhalb sowohl des Cyto- als auch des Karyoplasmas wohl erhaltene Erythrocyten, im Kerne auch Hämoglobin-Krystalle vorzufinden sind. (Wie und in welcher Form wird den Leberzellen Hämoglobin zugeführt. Anzeiger d. Acad. d. W. in Krakau. Juni 1897.) Eine vierte Stütze für diese Annahme lieferten mir Bilder nach intravenöser Injection von Hämoglobin-Lösung (Das mikroskopische Bild der Lebezelle u. s. w. November 1898), wo einige Stunden nach erfolgter Injection nach Formalin-Härtung metamorphosirtes Hämoglobin in scharf begrenzten Häufchen sowohl im Cyto- als auch im Karyoplasma vorgefunden wurde. Der Art waren die Befunde, welche mich zur Annahme des activen Antheils des Kernes der Leberzelle an den Secretions-Vorgängen der Leberzelle bewogen haben. Die schon oben angeführten Beobachtungen von mikrochemisch aufdeckbaren hämoglobinären Pigmentmassen innerhalb scharf begrenzter Räume, Vacuolen im Cyto- und Karyoplasma sowie auch der Befund von wohlerhaltenen Erythrocyten im Cyto- und Karyoplasma der Leberzellen, ferner von Hämoglobin Krystallen im Kerne der Leberzellen (Taf. I, Fig. 12, 13, 14) beim normalen Hunde, in der normalen Leber und in normalen Leberzellen

Beide Abhandlungen sind in den Publicationen der Academie der Wissenschaften in Krakau erschienen.

Weiter führt H. W. Kobert (S. 55) an: „dass das Formalin die Bildung Teichmann'scher Krystalle nicht stört, ist seitdem, und zwar nach meiner (d. i. Kobert's) ersten Veröffentlichung, auch von Tedeschi, Browicz und Wachholz bestätigt worden". Ueber Teichmann'sche Krystalle habe ich nie geschrieben, und vor H. W. Kobert, welcher seine erste Veröffentlichung in der Zeitschrift für wissenschaftliche Mikroskopie, Bd. 5, 1900, veröffentlicht hat, habe ich im J. 1898 an in 2 pCt. Formalin gehärtetem Materiale eines Melanosarcoms aus diffusem, gelbem, intracellulärem Pigmente Hämatoidin innerhalb der Zellen künstlich mittelst Salzsäure herauskrystallisirt (Zur Frage der Herkunft des Pigmentes in melanotischen Neubildungen, und Künstliche Krystallisation von Hämatoidin in der Zelle des Melanosarcoms. Anzeiger der Acad. in Krakau. Mai und Juni 1898), was, meiner Kenntniss nach, die erste derartige Beobachtung ist. Dass auch andere mikrochemische Reactionen an in Formalin gehärtetem Gewebsmateriale vorgenommen werden können, darauf wies ich auch

hauptsächlich während der Verdauung führten mich dazu, einen innigen Zusammenhang zwischen den Leberzellen und den intraacinösen Blutcapillaren anzunehmen und ich schloss daraus auf die Existenz von Ernährungs-Canälchen in der Leberzelle, welche, da sowohl Hämoglobin, als auch wohlerhaltene Erythrocyten bis in den Kern hineingelangen, bis in den Kern hineinreichen und mit den intraacinösen Blutcapillaren in innigem Verband stehen müssen.

In der Abhandlung: „Wie und in welcher Form wird den Leberzellen Hämoglobin zugeführt (Juni 1897), habe ich angeführt: „Die eben erwähnten Prämissen berücksichtigend, drängt sich unwillkürlich die begründete Vermuthung auf, dass zwischen den Blutcapillaren und den Leberzellen ein inniger Zusammenhang anzunehmen sei, worauf auch die Injections-Ergebnisse von Asp, Frasers, Nauwerck hinweisen. Wenn wir, was mir nach allen den Einzelheiten, die wir schon jetzt kennen, als fast sicher erscheint, ständige Verbindungswege zwischen den Blutcapillaren und den Leberzellen annehmen, so erscheint das Hineingelangen der Erythrocyten in das Innere der Leberzellen bei der enormen Elasticität der Erythrocyten selbst bei gewöhnlichem Blutdruck als durchaus erklärbar. Derartige Communicationswege können selbstverständlich nicht als intracelluläre Blutgefässe stricto sensu

in meiner Publication über intravasculäre Zellen in den Blutcapillaren der Leberacini hin. (Archiv f. mikrosk. Anatomie. Bd. 55, 1900.)

Ferner führt H. W. Kobert (S. 88) an: „Schöne Abbildungen, und zwar farbige von Hämatoidin-Krystallen finden sich bei Ziegler, Dürck; ferner findet sich ein farbiges Bild bei Browicz". Es handelt sich in meiner Publication nicht um ein farbiges Bild, sondern darum, dass künstlich aus diffusem, gelbem, eisenhaltigem, intracellulär abgelagertem Pigment hämoglobinärer Herkunft mittest Salzsäure unter meinen Augen Hämatoidin auskrystallisirte. Diese Beobachtung hat wohl eine andere Bedeutung als die blosse Darstellung eines farbigen Bildes. Dies wirft auf die Biologie der Zelle ein Streiflicht. In den Erythrocyten ist Eisen der Art mit Hämatin gebunden, dass es mikrochemisch nicht nachgewiesen werden kann. Dahingegen entstehen unter dem Einflusse des Zelllebens eisenhaltige Derivate des Hämoglobins, in welchen das Eisen mikrochemisch nachgewiesen werden kann und der Art locker gebunden ist, dass mittelst Salzsäure Hämatoidin, ein eisenfreies Derivat des Hämoglobins, erhalten werden kann.

angesehen werden und können auch nicht einem wahren Blutkreislauf dienen, sie müssen als Transportwege des den Leberzellen zugeführten Nähr- und Functionsmaterials betrachtet werden. Wenn man den innigen, organischen Verband der Leberzellen untereinander und mit den übrigen Gewebs-Bestandtheilen berücksichtigt, so kann den Leberzellen nur eine beschränkte Contractilität zugemuthet werden, welche auf das Hineingelangen der Erythrocyten in die Leberzelle insofern mitwirkend eingreifen dürfte, als dieselbe auf das Offen- und Geschlossensein dieser Communicationswege einen Einfluss ausüben könnte."

In der Abhandlung über die Ernährungswege in der Leberzelle (1899) sagte ich: „Die in die Leberzelle gelangte Hämoglobin-Lösung durchtränkt also nicht gleichmässig die ganze Leberzelle, sondern man findet die Spuren ihrer Anwesenheit in punktförmigen oder vacuolenartigen Räumen. Abgesehen vom Inhalt der scharfbegrenzten Räume oder Vacuolen, bekommt man ganz dieselben Bilder zu Gesicht, welche bei Gallenstauungs-Zuständen in der Leberzelle sich vorfinden (Taf. I, Fig. 4, 8.), wie es die Figuren in meiner Abhandlung über intracelluläre Gallenwege (1897) darstellen, in welchen die theils leeren, theils galligen Inhalt enthaltenden Vacuolen unbedingt als Querschnitte erweiterter intracellulärer Gallencanälchen betrachtet werden müssen. Die Leberzelle nimmt nicht nur vereinzelte Erythrocyten auf, welche durch das Cytoplasma hindurch in den Kern der Leberzelle gelangen und daselbst das Material zur Bildung des Gallen-Farbstoffes hergeben, sondern dieselbe kann, unter gewissen Umständen, Haufen von Erythrocyten aufnehmen, welche in scharfbegrenzten Vacuolen liegen (Taf. I Fig. 15, 16 der Abhandlung über Intussusception der Erythrocyten durch die Leberzelle und die daraus möglichen Bilder, 1899, entnommen). Diese Anhäufung von Erythrocyten in scharfbegrenzten Räumen kann ja nur dann stattfinden, wenn sie in präformirten Räume zu liegen kommen, welche, leer unsichtbar, durch die aufgenommenen Erythrocyten ausgedehnt werden, ähnlich den Vacuolen, welche in Folge von intracellulärer Gallenstauung aus den jetzt sicher nachgewiesenen intracellulären Gallen-Canälchen entstehen. Die bei Gallenstauung in der Leberzelle auftretenden Vacuolen müssen wir jetzt als integrirenden Theil des intracellulären Gallen-

canälchen-Systems auffassen, obwohl in den meisten Fällen ein Zusammenhang derselben untereinander durch Verbindungswege und mit den intracellulären Gallen-Canälchen nicht zu eruiren ist. Erst bei einem gewissen Grade der Gallenstauung kommt ein wahres Netz von intracellulären Gallen-Canälchen zum Vorschein. Aehnliche, obwohl seltenere Bilder findet man z. B. nach der Injection von Hämoglobin-Lösung in das Blut, nur dass statt galligen Inhaltes Hämatin-Ablagerungen sich vorfinden. (Taf. I Fig. 17.)

„Das Nähr- und Functionsmaterial gelangt nicht continuirlich in die Leberzellen, wird nicht in einem continuirlichen Strom dahin transportirt, dasselbe wird in sehr geringen Quantitäten, gleichsam tropfenweise, von der Leberzelle aufgenommen, wird in den Leberzellen allmälich weiter befördert, gelangt bis in den Kern hinein, so dass Bilder entstehen können, wo nur im Kerne Hämoglobin, bezw. Derivate desselben vorzufinden sind". (Taf. I Fig. 11) „Dass dieselben nicht als ein System von evidenten Canälchen (bei dieser Untersuchungs-Methode) sichtbar gemacht werden können, thut dieser Annahme (d. i. der Existenz von mit den Blutcapillaren in enger Beziehung stehender Ernährungs-Canälchen) keinen Abbruch. Die intercellulären Canälchen überhaupt müssen ja selbstverständlich äusserst fein sein und selbst unter günstigen Verhältnissen nur theilweise, gleichsam stückweise sichtbar werden, besonders wenn man die sehr geringe (bei gewöhnlicher Functions-Thätigkeit der Leberzelle) Quantität von Ernährungsmaterial, welches in einer Zeiteinheit in die Leberzelle hineingelangt, berücksichtigt; das mikroskopische Bild der Zelle ist ja nur ein Augenblicksbild".

In der polnischen Ausgabe der Publication über die Ernährungswege in der Leberzelle habe ich mich wörtlich folgendermassen geäussert: „Ich zweifle nicht, dass, sobald man die Aufmerksamkeit darauf lenken wird, in künstlich injicirten Lebern man öfter Bilder wie die von Asp, Frasers, Nauwerck, das Hineingelangen der Injectionsmasse in die Leberzelle zu Gesicht bekommen wird". Und in der That findet dies statt. Prof. Schäfer aus Edinburg sandte mir freundlichst Präparate einer Kaninchenleber, in welcher nach der Injection der Blutgefässe von der

Pfortader her (Carmin-Gelatine) das Hineingelangen der Injectionsmasse in die Leberzellen in scharfbegrenzten Bahnen, welche den bei der intracellulären Gallenstauung anzutreffenden Bildern analog erscheinen, ganz präcis sichtbar ist (Taf. I Fig. 18), während die intercellulären Gallencanälchen leer bleiben, nicht mit Injectionsmasse gefüllt erscheinen.

Diese mit Injectionsmasse gefüllten Bahnen verzweigen sich, bilden förmliche Netze (Taf. I Fig. 19), dringen bis an den Kern der Leberzelle vor, ja selbst in den Kern hinein (Taf. I Fig. 20), was den von mir angegebenen Bildern, an welchen Hämoglobin-Spuren in Vacuolen und länglichen, scharfbegrenzten Räumen (Taf. I Fig. 9, 10, 11, 17) zu sehen sind, vollkommen entspricht. Diese an den Schäfer'schen Präparaten constatirbaren Bilder bilden einen unzweideutigen Beweis für die Richtigkeit meiner Beobachtungen und Schlüsse, dieselben bestätigen das, was ich auf einem anderen Wege, mittelst anderer Methoden aus Bildern von der Menschen- und Hunde-Leberzelle geschlossen habe, an denen das Hineingelangen und Anhäufung von flüssigem Hämoglobin sowie von Erythrocyten innerhalb des Parenchyms der Leberzelle, selbst im Kerne derselben, und zwar in scharfbegrenzten Räumen constatirt worden ist, geschlossen habe. Die von mir constatirten Bilder stimmen vollkommen mit denen nach künstlicher Injection überein, mit dem Unterschiede, dass, da bei der Function der Leberzelle das Ernährungs- und Functionsmaterial in sehr geringen Quantitäten auf einmal und nicht continuirlich, sondern nur periodisch in die Leberzelle eindringt, nur Vacuolen und Abschnitte von Canälchen zum Vorschein kommen, welche gleichsam Etappen des Transportes des Ernährungsmaterials darstellen, von dem wenigstens ein Theil allmählich bis in den Kern hinein befördert wird, so dass die hämoglobinhaltige Vacuole, welche jetzt der mikroskopischen Untersuchung unterliegt, in der nächsten Zeit an dieser Stelle verschwinden und in einem weiteren Abschnitte des Ernährungs-Canälchen erscheinen würde und endlich im Kern angetroffen wird, während bei der künstlichen Injection ein continuirlicher Strom der Injectionsmasse in die Leberzelle hineingelangt, so dass ganze Canälchen, ja selbst Netze davon sichtbar werden.

Die Existenz intracellulärer Canälchen ist also in der Leberzelle sowohl mittelst künstlicher Injection, als auch auf Grund physiologischer, pathologischer und experimentell hervorgerufener Bilder der Leberzelle dargethan. Dazu kommen noch die mittelst eigener Methode von Holmgren in der Leberzelle des Igels constatirten Bilder. (Anatomischer Anzeiger Nr. 18, 1902).

Die intracellulären Gallencanälchen sind in einem unmittelbaren Zusammenhange mit den intercellulären Gallencanälchen, die von der Leberzelle secernirte Galle gelangt unmittelbar in dieselben, während die intracellulären Ernährungscanälchen nur mittelbar mit den intraacinösen Blutcapillaren zusammenhängen, obwohl dieselben, wie dies die mir vorliegenden Schäfer'schen Präparate darthun, von den Blutcapillaren her mit der Injectionsmasse injicirt werden können. Die Wandzellen der Blutcapillaren welche, wie ich und Kupffer gleichzeitig nachgewiesen haben, nur aus einer einzigen Zelllage bestehen, vermitteln den Zusammenhang zwischen den Leberzellen und den Blutcapillaren. Dafür sprechen die Bilder, welche die grossen, saftigen (vgl. meine Abhandlung über den Bau der intraacinösen Blutcapillaren und ihr Verhältniss zu den Leberzellen (Anzeiger d. Acad. d. W. in Krakau, Mai 1900 sowie Bemerkungen zu dem Aufsatze Heinze's über die Phagocytose der Lebergefäss-Endothelien, Archiv f. mikr. Anat., Bd. 60) ins Lumen der Blutcapillaren hineinragenden Wandzellen darbieten, welche Erythrocyten oder Haemoglobin-Ablagerungen enthalten und in Fällen von acutem experimentell mittelst Toluilendiamin beim Hunde hervorgerufenem oder chronischem (beim Menschen) Icterus Bilder darbieten, welche denen der Leberzelle bei intracellulärer Gallenstauung analog sind. Diese Bilder der Wandzellen der Blutcapillaren deuten, was ich in der Publication über den Bau der intraacinösen Blutcapillaren und ihr Verhältniss zu den Leberzellen hervorgehoben habe, darauf hin, dass auch in den Wandzellen, Zellen anderer Gattung, als die Leberzellen, intracelluläre Canälchen existiren. In den Wandzellen gewahrt man oftmals homogene Gallen-Ablagerungen in ebensolchen sich verzweigenden Bahnen und Canälen, wie in den Leberzellen (Taf. I, Fig. 21, 22, vergl. meine Publication über Pathogenese des Icterus, Przegląd lekarski und Wiener klin. Wochenschrift, 1901).

Die Leberzelle ist demnach bisher die einzige thierische Zelle, in welcher sowohl Ernährungs-, als auch Secretions-Canälchen nachgewiesen sind.

Es giebt auch Angaben über intracelluläre Canälchen in anderen Zellen, z. B. mein oben angeführter Befund in der Wandzelle der intraacinösen Blutcapillaren, die Befunde Holmgren's und anderer an Ganglienzellen, die auf dem letzten Congresse der deutschen anatomischen Gesellschaft von Retzius angeführte Beobachtung über intracelluläre Canälchen in den Riesenzellen des Knochenmarks, Holmgren's Angabe von der Existenz intracellulärer Canälchen in den Deciduazellen der Maus, in den Pancreaszellen der Salamander, in den Zellen der Duodenalkrypten der Katze, aber die Bedeutung und Qualität derselben ist noch nicht eruirt, da der Inhalt derselben mikrochemisch nicht bestimmt werden kann, während in der Leberzelle der charakteristische Gallen-Farbstoff im Secret der Zelle und das mikrochemisch mittelst Formalin nachweisbare Hämoglobin, welches in die Leberzelle hineingelangt, die Qualität der intracellulären Canälchen ganz präcis zu bestimmen gestatten.

Die Ansichten über den Bau der Leberzelle müssen schon auf Grund der Existenz von ständigen intracellulären Canälchen sich anders gestalten, als es bisher der Fall ist.

Obwohl nach unseren jetzigen theoretisch-physikalischen Vorstellungen der Unterschied zwischen dem gasförmigen, flüssigen und festen Zustande der Körper nur darauf beruht, dass die Molecüle im ersten Falle in rapider, im zweiten in etwas schwächerer und im letzten Falle in noch geringerer Bewegung begriffen sind, also nur ein gradueller Unterschied existirt und der flüssige und der feste Zustand der Körper nicht durch eine scharfe Grenze von einander zu trennen, sondern durch unmerkliche Uebergänge mit einander verbunden sind, so muss man doch schon aus practischen Rücksichten die drei Aggregatzustände unterscheiden.

Ständige intracelluläre Canälchensysteme können nicht in einer flüssigen, mit grosser Beweglichkeit der Molecüle begabten Substanz existiren, als welche manche Autoren das Parenchym der Leberzelle betrachten. Um so weniger können ständige intracelluläre Canälchen in einer flüssigen Substanz existiren, als

dieselben ständige Bahnen darbieten, mittelst welcher die Galle aus der Leberzelle in ständige intercelluläre Gallencanälchen befördert wird, das Ernährungs- und Functions-Material aus den Blutcapillaren in die Leberzelle in bestimmten Richtungen hineingelangt. Auch die Anhänger der Ansicht von dem flüssigen Zustand des Parenchyms der Zellen nehmen die Existenz festerer Formen innerhalb der Zellen an, ja sogar dauernd bestehende Differenzirungen im Protoplasma, welche in einzelnen Fällen die schon nahe an den festen Zustand grenzende Consistenz darbieten. Meiner Ansicht nach schematisiren wir zu sehr unsere Anschauungen über den Bau und physikalischen Zustand des sog. Protoplasma. Dasselbe ist ja weder in chemischem, noch in morphologischem Sinne eine einheitliche Substanz, sondern ein Gemisch von vielen, theils gemischten und gelösten, theis festeren und geformten Bestandtheilen. Eine und dieselbe Zelle bietet je nach der Phase ihres Zustandes in chemischer und selbst morphologischer Hinsicht Verschiedenheiten dar. Obwohl in vielzelligen Organismen die Zellen von einer einzigen Eizelle, welche bei verschiedenen Thiergattungen bisher keinen Unterschied darzubieten scheinen, abstammen, bieten die verschiedenen Zellgattungen sowohl in morphologischer, als auch in physiologischer Hinsicht essentielle Unterschiede dar, welche die verschiedenen Zellen kennzeichnen, und welche auf gewissen Unterschieden im Bau und der chemischen Structur beruhen müssen.

Wir haben bisher keine hinreichende Basis, anzunehmen, dass sowohl alle Pflanzen- als auch Thierzellen, die Zellen aller einzelligen, wie auch vielzelligen Organismen, was den Bau und die physikalischen Eigenschaften des sog. Protoplasma betrifft, gleichartig sind. Die gangbaren Theorien über den Bau des sog. Protoplasma sind, scheint es mir, zu exclusiv gehalten und verallgemeinern auf alle Zellen diese oder jene Anschauung. Wir müssen an dem Begriff der Vielheit des Protoplasmas festhalten.

In Betreff der Leberzelle, und nur von dieser ist hier die Rede, bieten, wie es Taf. I Fig. 5, 6, 7 darstellen, die Vacuolen und Abschnitte der intracellulären Gallencanälchen Befunde dar, welche auf die Existenz eigener Wandungen derselben hindeuten. Dieselben sieht man von fuchsingefärbten Säumen umgeben (eben solchen, wie es die Wandungen intercellulärer

Gallencanälchen darstellen), welche mit den Wandungen der intercellulären Gallencanälchen zusammenfliessen. An manchen Stellen des Parenchyms sind die intracellulären Gallencanälchen erweitert und mit Galle gefüllt, während unmittelbar nach der erweiterten und mit Galle gefüllten Stelle im weiteren Verlauf diese fuchsingefärbten Säume zusammentreten und das Aussehen eines fuchsingefärbten Fadens, einer Fibrille, darbieten (Taf. I Fig. 6), welche mit dem Galle-gefüllten intercellulären Canälchen zusammenhängt. Ebenso, in Gestalt eines Fadens, einer Fibrille, erscheinen die leeren, zusammengefallenen, intercellulären Gallencanälchen (siehe: Ueber den Bau der intercellulären Gallengänge und ihr Verhältniss zu den intra-acinösen Blutcapillaren. Januar 1900). In manchen Leberzellen icterischer Lebern fand ich innerhalb des Parenchyms fuchsingefärbte Abschnitte von Fibrillen, welche manchmal radiär nach der Peripherie der Leberzelle ausstrahlten. Manche der Fibrillen verzweigten sich, andere beherbergten einen spaltförmigen Raum (Taf. I Fig. 23). An den Vacuolen und länglichen Räumen, welche Hämoglobin-haltig waren oder Erythrocyten und Haufen derselben enthalten haben, konnte ich einen solchen differenzirten Saum bisher nicht wahrnehmen, obwohl die Existenz von mit den intraacinösen Blutcapillaren in enger Beziehung befindlichen Ernährungs-Canälchen in der Leberzelle zufolge der oben angeführten Beweise sicher ist. Die Existenz von ständigen Ernährungs- und Secretions-Canälchen in der Leberzelle, sowie die Färbbarkeit der oben erwähnten Säume, was auf einen Unterschied von dem übrigen Parenchym hindeutet, das gleiche Verhalten und Aussehen dieser intracellulären Fibrillen mit den leeren oder gefüllten intercellulären Gallencanälchen führt zu der, glaube ich, wohlbegründeten Annahme, dass innerhalb des Leberzellen-Parenchyms ein Gerüst besteht (Holmgren's Trophospongium), in welchem die intracellulären Canälchen verlaufen, so dass dadurch ein schwammiger Bau entsteht. Innerhalb der Maschen dieses schwammigen Gerüstes sind die übrigen Bestandtheile der Zelle eingelagert.

Es unterliegt keinem Zweifel, dass die Leberzelle auch flüssige Substanzen, wenigstens in den Thätigkeits-Phasen, enthält, was schon daraus erhellt, dass flüssige Substanzen in

dieselbe eindringen (wie z. B. mikrochemisch nachweisbare hämoglobinäre Ablagerungen, welche aus Hämoglobin-Lösungen niedergeschlagen werden), als auch daraus, dass die Secretions-Producte bei der externen und internen Secretion in flüssigem Zustande aus der Leberzelle herausbefördert werden. Die Leberzelle enthält ja aber auch feste Partikel, Granula, Plasmosomen, Mikrosomen, Bioblasten, wie immer wir dieselben nennen mögen, welche möglicher Weise Gruppen bilden, wie dies z. B. Schlatter Arnold für die Leberzelle annehmen, welche gleichsam Zellen-, organe darstellen würden, das von den Leberzellen aufgenommene Ernährungs-Material verarbeiten und Secretions-Producte liefern würden.

Die Leberzelle muss Angesichts der Existenz ständiger intracellulärer Canälchen, welche Ernährungs- und Secretions-Zwecken dienen, eine complicirte morphologische Structur, analog einem Organismus, besitzen.

Das Ernährungs-Material gelangt in die Leberzelle, die Secretions-Producte werden aus der Leberzelle herausbefördert, nicht auf osmotische Weise, was ich schon in meinen Publicationen über die Leberzelle mehrmals ausdrücklich bemerkt habe. Dies geschieht mittelst intracellulärer Ernährungs- und Secretions-Canälchen, welche ja doch mit den intra-acinösen Blutcapillaren und den intercellulären Gallencanälchen zusammenhängen. Die Leberzelle ist hierbei activ thätig, da wir widrigenfalls das Hineingelangen von Erythrocyten, welche keine selbstständigen Bewegungen darbieten und nur Dank der enormen Elasticität sich Spalten, in welche dieselben eingeführt werden, acommodiren können, in die Leberzelle nicht erklären könnten. Wir können mit Czermak (Petersburg) die Leberzelle einen Myzocyten nennen.

Dies Hineingelangen von Erythrocyten und Hämoglobin in die Leberzelle, das Befördern derselben bis in den Kern hinein deutet auf eine gewisse Contractilität des Parenchyms der Leberzelle hin, was möglicher Weise dem von mir angenommenen Zellgerüst zukommt. In meiner Abhandlung: Wie und in welcher Form wird den Leberzellen Hämoglobin zugeführt (1897) sagte ich schon: „Wenn man den innigen organischen Verband der Leberzellen unter einander und mit den übrigen Gewebs-

Bestandtheilen berücksichtigt, so kann den Leberzellen eine beschränkte Contractilität zugemuthet werden, welche auf das Hineingelangen der Erythrocyten in die Leberzelle insofern mitwirkend eingreifen würde, als dieselbe auf das Offen- und Geschlossensein der Communicationswege einen Einfluss ausüben könnte."

Dem Parenchym der Leberzelle muss auch eine gewisse Elasticität zugeschrieben werden. Dies ersieht man aus den Formveränderungen, welche die Leberzellen in Präparaten zeigen, welche Lebern entnommen sind, in welchen die intercellulären Gallencanälchen erweitert und mit Galle, die intraacinösen Blutcapillaren stark mit Blut überfüllt sind, wo an den Leberzellen Eindrücke (das sind die Halbrinnen Arnolds und der Autoren, die Wandflächen, Begrenzungsflächen der intercellulären Gallencanälchen, welche nach diesen Autoren keine eigene Wandungen besitzen sollen; in Wirklichkeit sind diese Halbrinnen keine ständigen Gebilde) an den, den intercellulären Gallencanälchen angrenzenden Rändern zu sehen sind, je nach dem Grade der Erweiterung dieser Gefässe. Derlei Eindrücke sind an den Leberzellen, wenn die intercellulären Gallencanälchen und intraacinösen Blutcapillaren leer, zusammengefallen sind, nicht zu sehen und die Leberzellen bieten dann ziemlich reguläre, den Maschen des intraacinösen, ineinander verflochtenen, selbständigen Gallen- und Blutgefässsystems angepasste Form dar.

Die Existenz ständiger intracellulärer Canälchen, welche inhaltlos, leer, unsichtbar sind und erst, sobald sie mit irgend einem Inhalt gefüllt sind, mehr oder weniger zum Vorschein kommen, je nach der Quantität des Inhaltes verschiedengradig erweitert erscheinen, um wieder nach Entleerung des Inhaltes zu verschwinden, als wenn dieselben nicht existiren würden, stimmt mit der Erklärung des Erscheinens von Vacuolen in der Leberzelle überein, welche ich in meiner Publication über die intracellulären Gallencanälchen (1897) angegeben habe. Dieselben sind nicht zufällige Gebilde, was der Inhalt derselben, Galle oder Hämoglobin, welcher sich innerhalb scharfbegrenzter Räume ansammelt, beweist, auch können sie nicht als Folge der Härtung auftreten, wie mir vorgeworfen wurde, da sonst das Vorhandensein des galligen, hämoglobinären oder erythrocytären Inhaltes

der Vacuolen nicht erklärt werden könnte. Ich erklärte damals, dass die Vacuolen als der Ausdruck erweiterter intracellulärer Canälchen zu betrachten sind, was auch die Schäfer'schen Präparate bestätigen (Taf. I Fig. 18). Die Leberzelle kann unter geeigneten Umständen (vide meine Publication über Intussusception von Erythrocyten durch die Leberzelle und über die Herkunft der amyloiden Substanz. Anzeiger d. Akad. d. W. in Krakau, Juli 1900 und 1901 sowie Przegląd lekarskĭ und Klinisch-therapeutische Wochenschrift 1901) bedeutende Quantitäten von Ernährungsmaterial aufnehmen (Taf. I Fig. 15, 16, 24) und bei fehlerhaftem Secretions-Mechanismus grössere Quantitäten von Galle innerhalb der intracellulären Gallencanälchen zurückhalten, was uns die verschiedene Grösse der Vacuolen ganz gut erklärt.

Erklärung der Abbildungen auf Tafel I.

Fig. 1. u. 2. Leberzellen aus einer icterischen menschlichen Leber, in welchen die in grüner Eigenfarbe erscheinenden homogenen Gallen-Einlagerungen verschieden stark erweiterter und in verschiedenen Durchschnitten zu Tage tretender intracellulärer Gallencanälchen sichtbar sind.

Fig. 3. Eine Gruppe von Leberzellen (Mensch). Der intercelluläre Gallengang erweitert, mit Galle gefüllt. In denselben münden unmittelbar aus zwei angrenzenden Leberzellen intracellulär mit Galle gefüllte Gallencanälchen. In der rechtsseitig gelegenen Leberzelle dringt das intracelluläre Canälchen in den Kern der Leberzelle hinein.

Fig. 4. Leberzelle aus einer icterischen menschlichen Leber, in welcher rundliche Gallen-Einlagerungen in Vacuolen, sowie Abschnitte von länglichen Räumen zu sehen sind, in welchen theils homogene theils körnige Gallen-Einlagerungen vorhanden sind.

Fig. 5. Theil eines Leberzellen-Balkens (Mensch). Die mittlere Leberzelle von den anderen durch einen fuchsingefärbten Saum abgegrenzt (leerer, zusammengefallener, intercellulärer Gallengang), mit welchem zwei intercellulär gelegene, mit Galle gefüllte Canälchen zusammenhängen. Dieselben besitzen ebenso fuchsingefärbte Säume, Wandungen, wie die intercellulären sogenannten Grenzlinien.

Fig. 6. Abschnitt eines Leberzellen-Balkens. Beiderseits Einbuchtungen intercellulärer Blutcapillaren. Der intercelluläre Gallengang stark erweitert, mit Galle gefüllt, weist fuchsingefärbte Wandungen auf. Nach oben erstreckt sich die Gallen-Einlagerung in das Parenchym der Leberzelle innerhalb einer mit fuchsingefärbtem

Saume von dem Parenchym der Zelle abgegrenzten Spalte, deren fuchsingefärbter Saum mit den Wandungen des intercellulären Gallenganges zusammenfliesst. Nach unten, gleichsam als weitere Folge der fuchsingefärbten Wandung des intercellulären Gallenganges, erscheint ein fuchsingefärbter Faden, Fibrille, welche sich gabelig theilt und eine in grüner Eigenfarbe erscheinende Gallen-Einlagerung umgiebt.

Fig. 7. Leberzelle aus einer icterischen menschlichen Leber, in welcher innerhalb des Parenchyms eine mit Galle gefüllte Vacuole sichtbar ist, welche von dem Parenchym durch einen fuchsingefärbten Saum abgegrenzt ist.

Fig. 8. Menschliche icterische Leberzelle. Sowohl innerhalb des Cytoplasmas als auch des Karyoplasmas Gallen-Einlagerungen.

Fig. 9. Menschliche Leberzelle aus einer Muskatnuss-Leber. Innerhalb des Cyto- und Karyoplasmas mit nadelförmigen Krystallen hämoglobinärer Herkunft gefüllte Vacuolen.

Fig. 10. Menschliche Muskatnuss-Leber. Innerhalb des Cytoplasmas verschieden grosse Vacuolen und ein länglicher Raum mit nadelförmigen Krystallen gefüllt.

Fig. 11. Zweikernige Leberzelle aus einer menschlichen Muskatnuss-Leber. Innerhalb des einen Kernes eine mit nadelförmigen Krystallen gefüllte Vacuole.

Fig. 12. Leberzelle aus einer normalen Leber eines normalen Hundes während der Verdauung. In der Randpartie des Cytoplasmas ein Erythrocyt.

Fig. 13. Hund. Innerhalb des Kernes im scharfbegrenzten Raum zwei Erythrocyten, Kernkörperchen zu beiden Seiten der Vacuole präcis sichtbar.

Fig. 14. Hund. Innerhalb des Kerns das optische Bild eines Hämoglobin-Krystalls.

Fig. 15. Innerhalb der Randpartie des Cytoplasmas ein Erythrocyt in einer kleinen Vacuole, neben welcher eine grössere mit 4 Erythrocyten.

Fig. 16. Hund. 2 Vacuolen im Cytoplasma, von denen die eine einen Haufen von Erythrocyten enthält.

Derlei Bilder fand ich sowohl nach intravenöser Hämoglobin-Injection, als auch nach der Transfusion fremdartigen defibrinirten Blutes.

Fig. 17. Hund. Intravenöse Hämoglobin-Injection oder subcutane Injection Blutkörperchen-lösender Substanzen. Innerhalb des Cyto- und Karyoplasmas körnige Hämatin-Ablagerungen.

Fig. 18. Nach den Präparaten des Prof. Schäfer. Kaninchen-Leber von der Pfortader her mit Karmin-Gelatine injicirt. Färbung nur mit Hämatoxylin.

Fig. 19. Nach Prof. Schäfer's Präparaten. Heller gehaltene Gelatinemassen entsprechen tiefer im Cytoplasma befindlichen Ernährungs-Canälchen, welche in verschiedenen Ebenen liegen.

Fig. 20. Nach Prof. Schäfer's Präparaten. Eindringen der Karmin-Gelatine in den Kern der Leberzelle in scharf begrenzter Bahn.

Fig. 21. Menschliche icterische Leber. Ein Abschnitt eines Leberzellen-Balkens mit der eng anliegenden Wandzelle einer Blutcapillare. Innerhalb der Wandzelle rundliche, scharf begrenzte Gallen-Ablagerungen.

Fig. 22. Menschliche icterische Leber. Eine Wandzelle mit sich verzweigenden, scharf begrenzten Gallen-Einlagerungen.

Fig. 23. Menschliche icterische Leber. Van Gieson'sche Färbung. Innerhalb des Cytoplasmas fuchsingefärbte Abschnitte von fibrillenartigen Gebilden und punktförmige Gebilde. Einzelne der ersteren zeigen Verzweigungen, andere spaltförme Räume.

Fig. 24. Menschliche Muskatnuss-Leber. Innerhalb des Cytoplasmas verschieden grosse, mit nadelförmigen Krystallen hämoglobinärer Herkunft gefüllte Vacuolen.

II.

Die Umwandlung (Metaplasie) des Cylinderepithels zu Plattenepithel in der Nasenhöhle des Menschen und ihre Bedeutung für die Aetiologie der Ozaena.

Von

Dr. A. Schönemann,

Privatdocenten in Bern.

(Hierzu Taf. II.)

Die Versuche, für die Aetiologie der Ozaena eine allgemein gültige Aetiologie zu finden, haben im Laufe der letzten Jahre und Jahrzehnte mannigfaltige Wandlungen durchgemacht[1]). Eine auf dieses Ziel gerichtete Theorie vermochte in jüngster Zeit

[1]) Besonders sei hier verwiesen auf die Inaugural-Dissertation von Karl Happach (1879) Begriff und Ursachen der Ozaena, welche eine übersichtliche Zusammenstellung der älteren Ansichten mit Literaturangaben enthält.

die Zustimmung einer grossen Anzahl von Forschern zu erwerben: es ist dies die Vorstellung, dass eine wesentliche Vorbedingung für das Auftreten von ozaenösen Veränderungen in der Nase und besonders auch für das Auftreten des Ozaena-Foetors eine vielleicht angeborne (Siebenmann 1900), vielleicht erworbene Umwandlung des normaler Weise im Respirations-Theil der Nase sich findenden Cylinderepithels in Plattenepithel (Metaplasie) sei. Um einen Einblick zu erhalten, in die Verhältnisse, unter denen überhaupt eine solche Metaplasirung Platz greifen kann, habe ich es, auf Anregung meines früheren hochverehrten Chefs und Lehrers, Herrn Prof. Siebenmann, unternommen, an einer fortlaufenden Reihe von 83 Leichen, wie sie das reichhaltige Material des Pathologisch-anatomischen Institus von Basel gerade bot, das Vorkommen dieser Metaplasie des Näheren zu studiren — und namentlich auch zu erforschen, inwiefern dieses Vorkommen der Metaplasie in Beziehung gebracht werden kann zu der Aetiologie der Ozaena.

Es geht nun nicht an, auf diese obenerwähnte Theorie allein Rücksicht zu nehmen; desswegen sei mir gestattet, an Hand der einschlägigen Literatur über pathologisch anatomische Verhältnisse und Aetiologie der Ozaena, auch den anders lautenden Ansichten Rechnung zu tragen. Die Beobachtungen der ältesten Autoren über übelriechenden Ausfluss der Nase, wie man sie schon bei Plinius, Celsus, Galen, Paul von Aegina u. A. findet, und welche jedweder pathologisch-anatomischen Grundlage entbehren, constatiren im Wesentlichen nur die klinische Thatsache eines stinkenden Fluors. Genauer präcisirt wurden die Ansichten über diesen Gegenstand von B. Fränkel (1876) und von Michel im gleichen Jahre. Aber auch zugleich mit diesem Auftreten der genaueren Begriffsbestimmung „Ozaena“ tritt eine Meinungsverschiedenheit bei denselben beiden Autoren ein: Fränkel hält eine Flächen-Eiterung der zuerst hypertrophischen, dann atrophischen Muschelschleimhaut für wichtig und glaubt, dass besonders auf Grund des letzteren Stadiums die Ozäna manifest werde, während Michel die Quelle der Eiterung und damit die Ansammlung von ozaenösem Secret in die erkrankten Keilbein und Siebbeinhöhlen verlegt. Beide Forscher machen überdies darauf aufmerksam, dass ulceröse

Processe in der Nase auf syphilitischer oder tuberculöser Grundlage und diese Ozaena nichts miteinander zu thun haben. Die Ansicht Michels, die wir der Kürze halber Nebenhöhlen-Theorie nennen wollen, hat bis auf den heutigen Tag ihre z. Th. recht feurigen Verfechter gefunden. Neben Ziem (1880) war es vor allem Grünwald (1893), welcher auf die Wichtigkeit der Sinus-Empyeme bezüglich der Ozaena-Aetiologie hingewiesen hat. Spätere Autoren, worunter Tiessier (1894), Bresgen (1894), Cohnstädt (1894) Jacques (1899) und Nöbel und Lohnberg (1900), haben einen ähnlichen, wenn auch nicht so exclusiven Standpunkt wie Grünwald eingenommen.

Auch die andere, von B. Fränkel zuerst verfochtene Ansicht, dass die Ozaena eine Krankheit sui generis sei, die sich localisire auf die Nasenmuscheln, zählt ebenfalls bis in die allerneueste Zeit viele Vertreter. Vor allem ist es Voltolini (1888) und Zuckerkandl (1893), die diesen Standpunkt, auch in Bezug auf das Vorangehen eines hypertrophischen Stadiums, vollständig theilen. Gottstein (1879) erwähnt, dass er erst das atrophische Stadium für foetid halte.

Nach diesen haben eine ganze Reihe von Rhinologen die Ozaena als eine genuine Muschel-Erkrankung acceptirt, knüpften aber gewisse Bedingungen an ihre Auffassungen, welche offenbar zum Zweck hatten, ein weiteres Charakteristicum für diese sonderbare, auf die Nasenmuscheln beschränkte Erkrankung ausfindig zu machen. Schon B. Fränkel (1876) und Baginsky (1876) wiesen darauf hin, dass möglicherweise eine allgemeine Dyskrasie für das Auftreten der Ozaena verantwortlich gemacht werden könnte. — Juracz (1891) hält ebenfalls an der Ansicht, Ozaena sei eine genuine, den Nasenmuscheln eigenthümliche Krankheit, fest; dem innern Wesen nach aber charakterisirt er sie als eine Secretions-Anomalie der Schleimhaut, welche Atrophie dieser letzteren zur Folge haben kann. Bei hm findet sich auch die Erwähnung einer einseitigen Ozaena. Bosworth (1882) lässt dem Schwund der Muschelschleimhaut einen eitrigen Katarrh derselben in frühester Jugend vorangehn. Capert (1896) und Mackenzie (1897) sprechen von einer einfachen Sklerose der Schleimhaut. Andere wieder haben in

die Pathogenese der Ozaena den Begriff Trophoneurose eingeführt. Sie stellen sich dabei vor, dass als Grundlage des Schwundes der morphologischen Muschel-Bestandtheile eine Degeneration der zugehörigen trophischen Nervencentren und Fasern vorangehe: Wattermann (1893), Bayer (1896), Seemon (1897), Rethi (1895); die pathologisch anatomischen Nachweise aber für diese Ansicht, d. h. die zugehörigen Nervenbefunde, sind nirgends präcisirt.

Eine weitere Gruppe von Untersuchern gelangte auf Grund ihrer Beobachtungen zu der Ueberzeugung, dass dem Ozaena-Process ein Bildungsfehler der Muschelknochen vorangehe. So steht bei Schestakow (1894) und in ähnlicher Weise auch bei Pasmanik (1901): die Atrophie der Muscheln sei eine Folge eines Entwicklung-Stillstandes ihres Knochengerüstes, die Schleimhaut-Atrophie sei secundär. Auch Berthold (1896) meint, dass die Disposition zu Oazaena in mangelhafter Ausbildung des Nasenskeletes liege. Cordes und Cholewa (1898) machen eine primäre Muschel-Erkrankung im Sinne einer Osteomalacie für das gesammte Bild der Ozaena verantwortlich. Durch diese primäre Knochen-Atrophie werde ein grosser Theil der Ernährungsquellen für die morphotischen Bestandtheile der Muscheln, (Drüsen, Epithel u. s. w.) ausgeschaltet. Die secundäre Atrophie dieser letzteren Gebilde und die daraus resultirende Secretions-Störung (Borkenbildung, die Borken zersetzen sich im Contact mit der Luft) sei eine logische Folge. Auch Cozzolino (1898) hält die Knochen-Atrophie für primär und glaubt, dieselbe oder die Disposition dazu, sei in gewissem Sinn angeboren.

Eine von diesen Untersuchungen durchaus abweichende Richtung nahm die bakteriologische Forschung ein. Es wäre ja natürlich am einfachsten, in der Ozaena eine chronische Infections-Krankheit erkennen zu können. In der That giebt es viele Momente, die den Verdacht dieser Aetiologie erwecken. Trotz aller bakteriologischen Bemühungen aber konnte bisher der Beweis für die infectiöse Natur der Ozaena nicht vollgiltig erbracht werden; denn es gelang noch nicht, weder die supponirten Erreger der Ozaena auf Thiere zu übertragen, so dass sie bei denselben das einwandsfreie Bild einer Rhinitis atrophicans

foetida erregten, noch glückte es dieselben in sicherer Weise in der Schleimhaut nachzuweisen. Dieses gilt von den erstern grösseren Untersuchungen über diesen Gegenstand, von denjenigen von Hajek (1888), Morsano (1890) ebensowohl, wie von denjenigen der späteren Autoren, wie Paulsen (1890), Abel (1893), Löwenberg (1894), Störk (1895): (Ozäna gleich Infectionskrankheit durch Gonorrhoe oder Syphilis.) Sicard (1899), Hibrost (1899), Perey (1900) u. Anderen.

Wie aus dieser Zusammenstellung zu ersehen ist, bekämpfen sich die einzelnen Theorien, welche den Ozaena-Process als solchen und auf einheitlicher Basis erklären wollen, heute ebensowohl, wie vor Jahren, und so ist es begreiflich, dass viele Autoren in das Wesen dieser Krankheit dadurch einzudringen versuchten, dass sie diejenigen Factoren studirten, welche auf die Entwicklung dieser Krankheit fördernd oder hemmend einwirken. Als ein solches förderliches Moment für die Ausbildung einer manifesten Ozaena erscheint die Zunahme des Breitendurchmessers der Nasenhöhle. Potiquet (1890) führt das öftere Zusammentreffen von Ozaena und weiten Nasen an und ist überhaupt der Ansicht, dass Ozaena die Ursache der weiten Nasen sei. Im Gegensatz zu diesem Autor halten Demme (1891), Sänger (1874), Heymann (1894), Schleicher (1897) dafür, dass die Ozaena eine Folge der (angeborenen oder erworbenen) weiten Nasenhöhlen sei. Heymann (a. a. O.) führt dabei aus, dass die weite Nase eine geringere Luftdruckschwankung und, wegen des dadurch schlecht angeregten venösen Abflusses, eine schlechtere Blutversorgung in den Muscheln zur Folge habe. Daraus resultire eine Secretions-Anomalie, welche in hochgradigen Fällen zu Ozaena führe.

Um dieser Theorie eine breitere Grundlage zu geben, wurden die Höhen- und Breiten-Dimensionen des Gesichtsschädels mit in den Kreis der Betrachtungen hineingezogen. Die wichtigsten diesbezüglichen Arbeiten stammen aus den letzten Jahren. Kaiser (1897), Meisser (1898) und Andere fanden übereinstimmend, dass Ozäna bei Breitgesichtern (Chamäprosopie), besonders häufig sei, und dass überdies bei Breitgesichtern zugleich auch eine weite Nase (Platyrrhinie) sich finde. Zum Zustandekommen einer eigentlichen manifesten

Ozaena genügen nun allerdings nach diesen Autoren ein breites Gesicht und eine weite Nase an und für sich nicht. Als weiteres Postulat wird verlangt das Hinzukommen der Metaplasie, d. h. die Umwandlung des Cylinderepithels der Regio respiratoria in Plattenepithel. Die Beobachtung, dass sich unter gewissen Bedingungen die Grenzen zwischen Cylinderepithel und Plattenepithel in der Nasenhöhle verschieben, beziehungsweise im Bereich des Cylinderepithels insulär Platten-Epithel auftreten könne, ist schon alt[1]). Valentin hat im Jahre 1887 öfters Gelegenheit gehabt, bei Ozäna-Patienten die oberflächlichen Nasenschleimhaut-Epithelschichten abzukratzen und mikroskopisch zu untersuchen. Dabei zeigte sich, dass die Cylinderepithel-Zellen ersetzt waren durch Plattenepithelien. Schuchardt 1889, und Seifert 1890 haben dann diese Untersuchungen vervollständigt und im Wesentlichen den gleichen Befund erhoben: bei Ozaena ist das Cylinderepithel der Muschelschleimhaut ersetzt durch Plattenepithel. Zarniko 1894, und Siebenmann (1897, 1899, 1900) fügten diesen Befunden neue, übereinstimmende hinzu, und so schien die Aetiologie der Ozaena um einen wichtigen Schritt gefördert: die Ozaena konnte als ein Product des zufälligen Zusammentreffens von angeborener Chamäprosopie plus Metaplasie des Nasenschleimhautepithels identificirt werden (Siebenmann, Meisser); welche tiefere Grundlage diese Metaplasie hatte, wurde nirgends klar gelegt. Die einen Autoren, Bayer (a. a. O.), machten die oben erwähnte Trophoneurose dafür verantwortlich, Siebenmann (a. a. O.) neigt dazu, die Metaplasie als eine angeborne Disposition zu qualifiziren.

So bestechend und einfach nach der Meinung dieser Autoren die Genese der Ozaena zu erklären wäre, so fanden sich auch hier wieder Forscher, welche mit dieser Auffassung nicht übereinstimmten. Zum Beweis dafür sei es mir gestattet, aus dem Sitzungsbericht der biologischen Abtheilung des ärztlichen

[1]) Bemerkenswerth sind auch die Angaben von Schifferdeker (1900), dass die Grenze zwischen Cylinderepithel und Plattenepithel schwer zu bestimmen ist, Schifferdeker, 1900 in Heymanns Handbuch: Histologie der Schleimhaut der Nase und ihrer Nebenhöhlen, Abschnitt: Grenze zwischen der ersten und zweiten Abtheilung.

Vereins Hamburg, Sitzung vom 29. Juni (publicirt in der Münch. med. Wochenschrift 1897) folgenden Passus im Wortlaut anzuführen:

„Zarniko demonstrirt mikroskopische Ozaena-Präparate vom vordern Ende der mittleren Muschel, wo in normalem Zustand sich stets flimmerndes Epithel befindet, es war Plattenepithel. Zarniko stimmt der Schuchhardt-Seifert'schen Theorie zu. Fränkel demonstrirt mikroskopische Präparate von Ozaena-Kranken, die der Regio respiratoria, olfactoria und dem Septum entstammen und sämmtlich ein erhaltenes Flimmerepithel unter den anhaftenden Borken zeigen. Fränkel weist auf den Vortrag Virchow's „Ueber die Pachydermia laryngis hin"; auch im Kehlkopf habe man lange geglaubt, die Grenzen von Plattenepithel und Cylinderepithel seien typisch, diese Letzteren aber seien verschieblich.

Auch Rethi (1895) kann sich nicht dazu entschliessen, die Metaplasirung als das Ausschlaggebende der Ozaena anzusehen, und zwar deswegen, weil in den Fällen in denen die Behandlung zum Ziele führte, in den verschiedenen Stadien vor und nach der Behandlung kein wesentlicher Unterschied constatirt werden konnte und die vorhanden gewesene Verhornung nicht zurückging; ebenso entsprach der Grad der Metaplasie nicht immer dem Grade des Foetors.

Endlich sind es noch Choleva und Cordes, die in der erwähnten Arbeit über Ozaena mehrere ausführliche Berichte über histologische Untersuchungen veröffentlichen, die an intra vitam von Ozaena-Patienten entnommenen Muschel-Fragmenten angestellt wurden. Man findet des öftern bei den Protocollen über diese histologischen Ergebnisse die Beobachtung wiederkehrend, dass neben Plattenepithel vielfach Cylinderepithel-Bedeckung der Schleimhaut angetroffen wurde.

Dieser orientirende Ueberblick über den gegenwärtigen Stand der Ozaena-Frage möge genügen. Indem ich nunmehr übergehe zur Mittheilung meiner Untersuchungs-Ergebnisse, dürfte es angezeigt sein, zunächst einen Bericht vorauszuschicken über das verarbeitete Material.

Was die in Anwendung gebrachte Sectionsmethode der Nasenhöhle anbetrifft, so wird später ausführlich darüber gehandelt werden, im Zusammenhang mit der Beschreibung der übrigen mit in Betracht kommenden Untersuchungsmethoden. Die Registrirung über Material und Untersuchungs-Ergebnisse ist in den beigelegten 2 Tabellen niedergeschrieben. —

Die Erste enthält ein vollständiges Protocoll über die ausgeführten Nasensectionen, ferner die bei Anlass derselben vorgenommenen Messungen, dann auch die Protokolle über „die mikroskopischen Untersuchungen." Die Rubrik „Messungen" bedarf einer besonderen Erklärung und Rechtfertigung. Um in der Frage, welche Beziehungen bestehen zwischen Chamäprosopie, Leptoprosopie, Platyrrhinie und Leptorrhinie unter sich, so wie dieser Zustände zur Ozaena, ein Urtheil zu erhalten, wurden bei sämmtlichen zur Section gekommenen Leichen die diesbezüglichen nothwendigen Maasse bestimmt. Dazu war nöthig die Gesichtsbreite (J = Distanz zwischen den beiden Jochbogen), ferner die Breite des Naseneingangs (P = basale Breite des Sinus piriformis), dann die Obergesichtshöhe (Nl 1 = Distanz zwischen Nasenwurzel und Alveolarrand des Oberkiefers), endlich noch die Nasenlänge (Nl 2 = Distanz von Nasenwurzel bis zum untern Umfang des Sinus piriformis). Alle diese Maasse wurden mit dem Tasterzirkel in möglichst genauer Weise festgestellt. Bekanntlich beträgt nun der Jochbreiten-Obergesichtshöhen - Index $= \frac{100 \times \text{Obergesichtshöhe}}{\text{Jochbreite}} = \frac{(\text{Nl } 1,)}{(\text{J.})}$

Erreicht dieser Quotient nicht die Zahl 50,0, so handelt es sich um Chamäprosopie (niederes Obergesicht), im andern Fall um Leptoprosopie (hohes Obergesicht). In Tabelle 1 (ausführliches Sectionsprotocoll) wurden jeweilen die absoluten Zahlen weggelassen und der ausgerechnete Quotient, mit der Bemerkung, ob es sich um ein niedriges oder hohes Obergesicht handelt hinzugesetzt. Im Ferneren ist der Nasen-Index N. J. $= \frac{100 \times \text{Nasenbreite}}{\text{Nasenhöhe}} = \frac{100\ \text{P.}}{\text{Nl } 2.}$.

Leptorrhine (Schmalnasen) erreichen nur einen Quotienten von 47,0, Mesorrhine von 47,1—51,0, Platyrrhine (Breitnasige) einen Quotienten von 51,0—58,0, Hyperplatyrrhine (sehr Breitnasige) einen Quotienten von 58,0 und mehr. Auch bei diesem Nasen-Index gilt die oben gemachte Bemerkung; nicht die absoluten Maasse wurden den betreffenden Sectionen beigefügt, sondern die ausgerechneten Quotienten.

Ausgehend sodann von der auch anderwärts schon geäusserten Vermuthung, dass bei voluminös entwickelten Neben-

höhlen ein cumulirtes Vorkommen von Sinuitiden beobachtet werde, habe ich mich nach einem Maasse umgesehn, das einen Anhaltspunkt geben könnte, die Grössenverhältnisse dieser Nebenhöhlen, wenn auch nur annähernd, zu schätzen. Für die Kieferhöhlen schien ein solches Maass in der Breite des Oberkiefers (o. K.), unmittelbar unter dem Jochbeinkörper gemessen, gegeben. Als Durchschnittszahl für dieses Maass: Oberkieferbreite (o. K.), (ich habe dabei Individuen unter 15 Jahren nicht berücksichtigt), habe ich gefunden 6,2 cm. Ein Maass für die Grösse des Keilbein-Körpers, beziehungsweise für die Ausdehnung der Keilbein-Höhlen, wurde auf dem Wege zu erhalten gesucht, dass die Höhe des Keilbein-Körpers von der tiefsten Stelle des Türkensattels bis an den untern Rand des Keilbein-Körpers gemessen wurde. Als Länge des Keilbein-Körpers wurde bestimmt die Entfernung von der vorderen Wand der Keilbein-Höhle (Facies nasalis) bis an die vordere Circumferenz des Foramen occipitale magnum. Dabei wurde der basale, vor dem Foramen occipitale magnum gelegene Theil des Os occipitale absichtlich mit zum Keilbein-Körper gerechnet, und zwar deshalb, weil sich auf dem medianen Sägeschnitt zwischen dem Keilbein-Körper und dem Hinterhauptbein-Körper keine annähernd genaue Grenze finden liess. Die Höhen- und Längenmaasse der Keilbein-Höhle selber messen zu wollen, hatte deswegen keine Aussicht, von den Grössen-Verhältnissen dieser Höhle ein annähernd richtiges Bild zu geben, weil sich sehr oft ganz voluminöse Ausläufer derselben weit in die Processus pterygoidei erstrecken. Dem gegenüber erschien mir der Gedanke, dass zu einem grossen Keilbein-Körper auch eine grosse Keilbein-Höhle gehöre, insofern gerechtfertigter, als er sich mir durch die gemachte Beobachtung von selbst aufdrängte. Die Durchschnittsmaasse die ich für die Keilbein-Grösse gefunden habe, sind: Länge 5,6, Höhe 1,7 cm.

Sind schon diese Maasse für die annähernde Bestimmung der relativen Grössen-Verhältnisse der Sinus max. und Sinus sphenoid, sehr problematischer Natur und nur aus Mangel an

[1]) Benedict ((1899) in Eulenburg's Realencyklopädie) fand 6,07 cm als Durchschnitt bei österreichischen Schädeln.

besseren gewählt worden, so war es noch besonders schwer, für die Grösse der Stirnhöhlen ein Vergleichsmaass zwischen den verschiedenen Individuen zu finden. Von mir und anderen wurde Beobachtung gemacht, dass die Nervi supraorbitales, beziehungsweise die Foramina supraorbitalia unmittelbar lateral vom Sinus frontalis verlaufen. Wenn sich dies wirklich ausnahmslos bestätigen sollte, so würde man in der Entfernung dieser Nervi supraorbitales von einander einen gewissen Anhaltspunkt für die Ausdehnung der Stirnhöhlen gewinnen können. Ich habe auch dieses Maass der Entfernung der beiden Nervi supraorbitales von einander versuchsweise, wie bei den anderen die Nebenhöhlen betreffenden Maasse, gemessen, und eine Durchschnittszahl von 4,4 cm gefunden (I.s. = Intersupraorbital-Distanz).

Als letztes Maass ist zu erwähnen die sagittale Ausdehnung des Septum, und zwar wurde ich nach Kenntnissnahme der Arbeit von Hopmann (1893), in der dieser Autor die Ansicht äussert, dass bei Ozäna der sagittale Durchmesser des Septums verkürzt sei, zur Vornahme dieser Messbestimmung veranlasst. Leider stellten sich im Anfang der Sections-Reihe der genauen Vornahme dieser Messung sections-technische Hindernisse entgegen, so dass das Septum-Maass erst von Nr. 37 an erscheint. Bei Fall 20 (Ozaena) konnte die Septum-Messung noch nachträglich vorgenommen werden, weil die ganze innere Nase zur Verfügung stand. Das Mittel der Septum-Länge beträgt 5,2 cm nach meinen Messungen, wobei ich jedoch ausdrücklich hervorhebe, dass dies nur die Länge vom Choanalrand des Septums bis zum unteren Rand der Apertura piriformis ist. Das Fortführen der Messung bis zur Nasenspitze wurde desswegen unterlassen, weil die Vermuthung nahe lag, es möchte nur der innerhalb der Nasenhöhle gelegene Theil des Septum zu der in Frage stehenden Verkürzung des Septum bei Muschel-Atrophie (Ozaena) etwas zu sagen haben. Nun aber haben Platyrrhine gewöhnlich auch eine Stumpfnase. Andererseits ist Ozaena, bezw. die gewöhnlich damit verbundene Muschel-Atrophie auch zusammenfallend mit Platyrrhine. Wie viel deshalb in den Fällen von Hopman, wo Ozaena mit Septum-Verkürzung zusammentreffend gefunden wurde, auf Rechnung einer Verkürzung des knöchernen Septums und nicht nur auf Rechnung einer platten Nasen-

spitze zu setzen ist, lässt sich bei der Hopmann'schen Art der Messung nicht bestimmen.

Während nun alle diese Zahlen in der ausführlichen Zusammenstellung von Tabelle 1. als solche (immerhin mit der oben erwähnten Beschränkung bezüglich Chamaeprosopie und Platyrrhinie) angeführt sind, enthält die zweite Tabelle zur möglichsten Erleichterung eines Gesammt-Ueberblickes über sämmtliche in Betracht kommenden Verhältnisse, nur Zeichen, welche über die Qualität dieser Zahlen in Bezug auf ihre Mittelwerthe Aufschluss geben. Mit | wurden alle Dimensionen bezeichnet, welche eine Ausdehnung des Gesichtes und der Nase mehr in die Höhe in sich schliessen: Also: | Obergesicht = Leptoprosopie, | Nase = Leptorrhinie, | Oberkiefer = schmaler Oberkiefer, | Keilbein = hoher Keilbeinkörper u. s. w. Mit einem — Zeichen sind die entgegengesetzten Verhältnisse angedeutet.

In dieser gleichen Tabelle Nr. 2. wurden dann auch in kurzer, präciser Weise die Resultate des Sectionsbefundes und der mikrosk. Untersuchung eingezeichnet. Es bedarf wohl keiner besonderen Erklärung, dass + Empyem, + Muschel-Atrophie, + Metaplasie die Anwesenheit dieser Veränderungen, — Empyem u. s. w. deren Abwesenheit bedeutet.

Treten wir nun, nachdem das Beobachtungs-Material in dieser tabellarischen Weise einigermaassen geordnet ist, an die Frage heran, was sich in mehr allgemein rhinologischer Hinsicht aus diesen Tabellen ergiebt, so bin ich mir wohl bewusst, dass die Zahl der Sectionen (83) als zu klein zu erachten ist, um selbständige Schlüsse zu ziehen. Es ist eben nicht zu vergessen, dass diese Untersuchungen nicht zum Selbstzweck eine grob pathologisch-anatomische Untersuchung im Auge hatten, sondern eine histologische Feststellung der Epithel-Verhältnisse. Immerhin möchte es angezeigt sein, meine Befunde mit denjenigen anderer Autoren, wie Harke (1895), Wertheim (1900) zu vergleichen; allgemeines Interesse dürften folgende Verhältnisse beanspruchen.[1])

1. Zu einem schmalen Obergesicht gehört immer (eine Ausnahme) eine schmale Nase. Hingegen kommt bei brei-

[1]) Individuen unter 15 Jahren fanden keine Berücksichtigung. Da wo die Zahlen fehlen, konnten die Messungen nicht gemacht werden.

tem Obergesicht in 63 pCt. eine breite oder mittelbreite und in 37 pCt. eine schmale Nase vor. Bezüglich der Septum-Länge, haben die Chamaeprosopen in 61 pCt. ein langes und in 29 pCt. ein kurzes Septum.

2. Die Vertheilung der männlichen und weiblichen Individuen auf die verschiedenen Gesichts- und Nasenformen ist: Von den 33 männlichen Individuen sind 57 pCt. Chamaeprosope und 43 pCt. Platyrrhine. Von den 40 weiblichen Individuen sind 70 pCt. Chamaeprosope und 45 pCt. Platyrrhine.

Es zeigt sich also auch hier ein Ueberschuss der Breitgesichter zu Gunsten des weiblichen Geschlechts. Für die Breitnasen tritt der Unterschied nicht so deutlich hervor.

3. Von 34 breiten und mittelbreiten Nasen zeigen 32 pCt. Zeichen von makroskopisch sichtbarer Muschel-Atrophie. Von 44 schmalen Nasen dagegen 38 pCt., d. h.: Es würde bei breiten Nasen eher seltener eine Muschel-Atrophie zu erwarten sein.

Was die Betheiligung des Septum am Atrophie-Process, beziehungsweise eine Verkürzung desselben im sagittalen Schädel-Durchmesser anlangt, so haben von 20 Muschel-atrophischen Leichen 68 pCt. lange Septa und 32 pCt. kurze. Die Septa nehmen demnach an der Atrophie nicht Theil, wobei allerdings hervorgehoben werden muss, dass durchaus nicht jede Muschel-Atrophie mit Ozäna-Process zu identificiren ist.

4. Was Beziehungen zwischen breiten Nasen und Empyem anlangt, so haben im Ganzen (d. h. weibliche und männliche zusammengenommen) 55 pCt. schmale Nasen und 45 pCt. breite Nasen. Von diesen schmalnasigen Individuen haben zugleich Zeichen von Sinus-Empyemen 41 pCt. Die gleiche Berechnung für die breiten Nasen ergiebt nur 33 pCt. Schmale Nasen zeigen also öfter eine Complication mit Sinus-Empyem.

5. Einer speciellen Berechnung sind die Verhältnisse der Tuberculösen unterzogen worden. Es kamen im Ganzen 18 Individuen mit Lungen-Tuberculose zur Section. Von diesen hatten 79 pCt. schmale Nasen, 42 pCt. Zeichen von Muschel-Atrophie, 26 pCt. Empyeme. Dabei eine auffällig hohe Zahl von metaplasirtem Muschelschleimhaut-Epithel. Diese Befunde stimmen sehr gut überein mit demjenigen, was Siebenmann 1901 in der

Tabelle I. Personalien. — Sectionsbefund. — Maasse. — Pathologisch-anatomischer Befund der Nasenhöhle. — Mikroskopischer Befund der Muscheln.

Abkürzungen: Og.I. = Obergesichts-Index, N.I. = Nasen-Index, Og. = Obergesicht, N. = Nase, I.s. = Distanz zwischen den beiden nn. Supraorbitales, K. = Keilbein, O. B. = Ohne Besonderheiten.

Personalien	Maasse	Makroskop. Nasenbefund	Mikroskop. Nasenbefund
No. 1. ♀ 50 J. Magencarcinom.	Obergesichts-Index ? Nasen-Index ?	Im r. Sinus max. seröse Flüssigk. 1 access. Oeffnung. — Im r. Sinus sphen. nicht fötider Eiter. Muschelschlh. theilweise hypertroph.	Ueberall Resp. Epithel.
No. 2. ♀ 65 J. Myodeg. cordis. O.K. 6,0 K. 5,0/3,0 I.s. 4,1.	Og.I. 59,16. N.I. 38,46. Obergesicht hoch Nase schmal.	2 access. Oeffnungen in den beiden Sinus max.	Theilweise Plattenepith. an der unt. M. r.
No. 3. 6 Wochen altes luetisches Kind.		Beide Nasenhöhlen mit eiterigem Schleim gefüllt. Kleiner Sin. max. mit Eiter gefüllt. Uebr. Höhlen nicht entwickelt. Knochen der Muscheln sehr resistent.	Ueberall erhalten, wo Plattenepithel.
No. 4. ♂ 40 J. Vitium cordis. O.K. 6,2 K. 6,2/2,5 I.s. 5,2.	Og.I. 45,31 N.I. 47,82. Og. nieder N. mittelbreit	Verdickte untere hintere Muschelenden.	Mittlere M. r. vorn Plattenep. mit Papillen. Mittl. M. l. Uebergangsepithel.
No. 5. ♀ 68 J. Fettige Deg. des Herzmusk. O.K. 6,2 K. 5,1/1,8 I.s. 4,6.	Og.I. 45,31. N.I. 47,82. Og. niedrig N. mittelbreit.	In der linken Kieferhöhle Zahncyste mit serösem Inhalt.	Resp. Epithel.
No. 6. ♂ 32 J. Multiple Tub.-Abscesse. Phthis. pulm. O.K. 6,0 K. 5,0/2,1 I.s. 4,7.	Og.I. 47,72 N.I. 45,65. Og. niedrig N. schmal	An der Oberfläche der r. u. M. u. am vord. Ende der mittl. Muschel je ein kleines durchscheinendes Knötchen. Spina nach links.	Vord. Ende der beiden unt. M. Uebergangsepithel. Vord. Ende d. mittl. M. r. Plattenepith. mit Papillen-Bild. Das mikrosk. Knötchen sd. Tuberkel.
No. 7. ♀ 76 J. Apoplexia cerebri. O.K. 6,1 K. 6,0/1,0 I.s. 5,1.	O.I. 61,46 N.I. 60,46. Og. niedrig N. sehr breit.	Keilbeinhöhle fehlt links. In r. Keilbeinhöhle dicker Eiter. Stirnhöhle fehlt links.	Ueberall Resp. Epithel. Auffallend viel Becherzellen.

Personalien	Maasse	Makroskop. Nasenbefund	Mikroskop. Nasenbefund
		In l. Kieferh. gallertige Masse. (Access. Oeffn.) Schleimhaut dort verdickt. Hyp. h. Enden d. u. Muscheln.	
No. 8. ♀ 67 J. Carcinoma recti. O.K. 6,0 K. 5,3/2,0 I.s. 4,1.	O.I. 40,62 N.I. 64,70. Og. niedrig N. sehr breit.	Beiders. schleimig-eiter. Belag am vorderen Ende der mittl. Muscheln.	Beiderseitig an d. mittl. Muschel insulär Plattenepithel.
No. 9. ♂ 8 J. Hirnabscess. O.K. 4,5 K. 4,4/1,5 I.s. 4,0.	Og.I. 27,82. N.I. 38,09. Og. niedrig N. schmal.	Geringer schleimiger Eiterbelag auf den Muscheln.	Rhinitis supp. Rundzellen-Infiltr. v. Mucosa u. Submucosa zahlreich ulc. Stellen.
No. 10. ♀ 41 J. Vit. cordis. O.K. 6,4 K. 4,7/2,0 I.s. 4,6.	Og.I. 43,51 N.I. 54,05. Og. niedrig N. breit.	Knöcherne Spina nach links. Musch. kleiner als normal, bes. rechte mittl. Muschel klein.	grosse u. zahlreiche cav. Bluträume. — L. u. M. vorn Plattenepithel mit Papillen-Bildung.
No. 11. ♀ 31 J. Phthisis pulm. O.K. 6,8 K. 5,3/2,4 I.s. 3,8.	Og.I. 51,44 N.I. 48,88. Og. hoch N. mittelbreit.	Nichts Besond.	Resp. Epithel.
No. 12. ♀ 71 J. Apoplexia cerebri. O.K. 4,8 K. 5,4/2,5 I.s. 4,7.	Og.I. 43,78 N.I. 66,66. Og. niedrig N. sehr breit.	Im l. Sin. sph. wenig Schleim u. Eiter. Schleimhaut dort mässig verdickt. L. Sin. max. mit rahm. nicht föt. Eiter gefüllt. Schleimh. dick. Im r. Sinus max. gestielter Polyp.	L. u. M. Plattenep. u. Uebergangsepith., z. Th. m. Verhornung d. oberst. Zellen. Daneben Zellen mit viel Schleim-Inhalt und halbmondförmigem randständ. Kern.
No. 13. ♀ 52 J. Carcinoma ventric. O.K. 5,3 K. 4,3/2,0 I.s. 3,5.	Og.I. 44,62 N.I. 52,63. Og. niedrig N. breit.	Geringe Hyp. d. rechten unteren Muschel am hinteren Ende.	An den vorderen Enden beider unteren Muscheln Plattenepithel mit Verhornung.
No. 14. ♀ 40 J. Darmperforation. Peritonitis. O.K. 4,7. K. 5,5/2,3 I.s. 4,6.	Og.I. 47,61 N.I. 42,10. Og. niedrig N. schmal.	Knöcherne Spina nach rechts. Schleim u. Eiter am Boden d. Nasenhöhle. Muschelknochen dünn.	Ohne Besonderheiten.

Personalien	Maasse	Makroskop. Nasenbefund	Mikroskop. Nasenbefund
No. 8. ♀ 66 J. Nephritis chronica. O.K. 5,4 K. 4,0/2,2 I.s. 3,6.	Og.I. 41,73 N.I. 56,75. Og. niedrig N. breit.	Im rechten Sin. sph. u. max. dicker grünl. Eiter. Im Infundib. wenig geronnenes Blut.	L. u. M. vorn u. m. M. vorn Platten- u. Uebergangsepithel. Epithelsaum öfter von capill. Blutung. durchbroch.[1])
No. 16. ♂ 48 J. Tub. pulm. O.K. 5,0 K. 4,5/2,2 I.s. 4,8.	Og.I. 45,98 N.I. 56,41. Og. niedrig N. breit.	Knochen des Schädels im Allgemeinen auffällig fest. Muschelknochen dünn. Mittl. Muschel klein mit Schleim, Eiterbelag. Ost. acc. zum l. Sinus max. In l. Kieferh. wenig gallert. Schleim. Schleimhaut dicker als norm. Spina nach links.	An den unteren u. mittl. Muscheln beiders. ausgedehnte Metaplasirung (Plattenepithel mit Papillen und Uebergangsepithel.)
No. 17. ♂ 1½ J. Dyphther. laryngis. O.K. 5,0 K. 4,5/1,2 I.s. 3,7.	Og.I. 39,76. N.I. 66,66. Og. niedrig N. breit.	In beiden Kieferhöhlen Schleim. Schleimhaut dort aufgelockert. Kein Sin. front. u. sph.	Alle Zeichen des acuten diff. Katarrh. Metaplasirung der linken mittl. Muschel (Plattenepithel u. Papillen-Bildung).
No. 18. ♀ 41 J. Nephr. chronica parenchym. O.K. 6,0 K. 7,3/1,8 I.s. 4,4.	Og.I. 47,88 N.I. 45,45. Og. niedrig N. schmal.	Bräunl. schl. eiteriger Belag auf unt. Muschel links. Im l. Sin. max. bräunl. schl. eiterige Flüssigkeit. Muscheln eher klein.	R. u. M. vorn insulär Plattenepithel. Capilläre Blutungen durch Basalmembran u. Epith.[2])
No. 19. ♂ 3 J. Sarcom d. Gehirns. O.K. ? K. ? I.s. ?	Og.I. 43,92 N.I. 53,33. Og. niedrig N. breit.	O. B. Stirn- u. Keilbeinhöhle fehlen.	O. B. Cylinderepithel.
No. 20. ♀ 44 J. O.K. 7,3 K. 5,6/2,0 Spt. 5,1 I.s. 5,1. Gallenblasencarc. Peritonitis acuta. Keine Lues im Sect.-P. od. Kkgesch. (Normale Geburten. Keine Aborten.)	Og.I. 43,92 N.I. 53,33. Og. niedrig N. breit.	Rechte untere M. hochgradig atrophisch, r. mittl. atrophisch. Unt. r. Nasengang bis z. d. Choanen mit dtl. fötiden verfilzten Borken gefüllt Randpolyp der mittl. M. l. Sonst nirgends etwas Abnormes. Spina nach links.	R. unt. u. mittl. Muscb. metaplasirt, z. Th. Papillen-Bildung, hier und da noch Inseln v. Cylinderepithel. L. Muscheln normal. Cylinderepith.

[1]) Schönemann: Die Veränderungen der Nasenschleimhaut-Gefässe bei Nephritis. Archiv für Laryngologie Band 12 und Bd. 13.

[2]) Siehe Fall 15.

Personalien	Maasse	Makroskop. Nasenbefund	Mikroskop. Nasenbefund
No. 21. ♀ 24 J. Nephritis in puerperio. O.K 5,0 K. 5,0/2,5 I.s. 5,0.	Og.I. 41,12 N.I. 53,84. Og. niedrig N. breit.	Nasenhöhlen - Schleimh. gelblich-roth. Im recht. Sin. max. schl. eiterige Flüssigkeit. Muschelknochen dünn.	An allen vorder. Enden der Muscheln beiders. Metaplasie, z. Th. mit Papillenbild. Capillare Blutg., dch. Basalmembran u. Epithel. [1])
No. 22. ♂ 62 J. Myocarditis. O.K. 6,0 K. 6,5/1,2 I.s. 4,8.	Og.I. 44,05 N.I. 52,38. Og. niedrig N. breit.	Sehr kräftige Schädelbeschaffenheit. Muschelknochen eher dünn.	An der rechten unt. u. mittl. Muschel neben normal. Cylinderepithel Plattenepith. u. Uebergangsepith. m. Papillenbild. An der l. mittl. Muschel vorn Metaplasie.
No. 23. ♂ 55 J. Genuine Schrumpfniere. O.K. 7,0 K. 6,8/2,3 I.s. 4,6.	Og.I. 44,36 N.I. 50,00. Og. sehr niedrig N. breit.	In der rechten Kieferhöhle Schleim. Schleimhaut dort ohne auffällige Veränderung.	Vord. Ende der rechten unt. Muschel metaplasirt. Ebenso vord. Ende der link. u. mittl. Muschel. Zahlreiche Heerde von roth. Blutkörp. i. Epith. [1])
No. 24. ♀ 71 J. Fettige Degenerat. des Herzmuskels. O.K. 5,0 K. 4,8/1,8 I.s. 4,2.	Og.I. 40,90 N.I. 72,00. Og. niedrig N. sehr breit.	Rhinolith (mit central Kirschkern und periph. etwa 1—3 mm breiter Kalkhülle) im r. unter. Nasengang. Dort viel Eiter und Schleim.	Schleimh. der r. mittl. u. unt. Muschel stark infiltrirt mit Rundzellen. Ueberall Cylinderepith., z. Th. mit kleinen nekrotischen Stellen.
No. 25. ♂ 61 J. Carcinoma coli. O.K. 6,3 K. 6,0/1,8 I.s. 4,4.	Og.I. 43,26 N.I. 60,52. Og. niedrig N. breit.	Papillome des hinteren Endes der 2 unteren Muscheln. Kräftiger Schädel, ebenso Muschelknochen, bes. die unt. kaum durchschneidbar.	Am vorderen Ende der rechten mittl. Muschel insulär Plattenepithel neben Cylinderepithel.
No. 26. ♀ 65 J. Vit. cordis. O.K. 7,0 K. 6,2/1,7 I.s. 5,6.	Og.I. 49,63 N.I. 44,44. Og. niedrig (bis Grenze) N. schmal.	O. B.	Ueberall Cylinderepith.
No. 27. ♀ 21 J. Tub. renis. O.K. 6,7 K. 6,5/1,0 I.s. 3,9.	Og.I. 43,30 N.I. 42,50. Og. niedrig N. schmal.	O. B.	Ausgedehnte Metaplasie welche sich auf die ganze untere u. vordere Hälfte der mittl. Muschel beiderseitig erstreckt.

[1]) Siehe Fall 15.

Personalien	Maasse	Makroskop. Nasenbefund	Mikroskop. Nasenbefund
No. 28. ♀ 52 J. Vit. cordis. O.K. 5,2 K. 5,1/2,0 I.s. 4,1.	Og.I. 43,84 N.I. 58,06. Og. niedrig N. breit.	Im linken Sin. sph. Eiter. Auf mittl. M. l. Eiterbelag. Muscheln klein. Muschelknochen dünn.	Ueberall Cylinderepith.
No. 29. ♂ 78 J. Broncho-pneumonie. O.K. 6,1 K. 5,6/1,8 I.s. 4,8.	Og.I. 46,26 N.I. 51,21. Og. niedrig N. breit.	Knöch. Spina nach links. R. unt. Nasengang dch. Hypertrophie der unt. M. verlegt. Im l. Sinus max. wenig Schleim.	Am vorderen Ende der unter. Muschel l. Plattenepithel.
No. 30. ♀ 38 J. Pneumonia crouposa. O.K. 5,1 K. 6,2/1,7 I.s. 4,0.	Og.I. 53,60 N.I. 38,29. Og. hoch N. schmal.	Schleimhaut der Nasenhaupthöhle geschwollen cyanotisch.	An umschriebener Stelle der mittl. Muschel beiderseitig Plattenepithel. Zahlreiche cavernöse Räume (Stauung!) mit roth. Blutkörperchen gefüllt.
No. 31. ♀ 40 J. Phthisis pulm. O.K. 6,0 K. 5,1/1,2 I.s. 4,3.	Og.I. 53,73 N.I. 42,22. Og. hoch N. schmal.	In r. Kfrh. kirschgrosser Schleimpolyp. In beid. Kiefer- u. Keilbeinhöhl. fadenziehende Flüssigk. Schleimh. oedematös geschwellt. Muschelknoch. dünn.	Unt. u. mittl. Muscheln beiderseitig, hauptsächl. in den vorderen Partien, Plattenepithel. Sonst Cylinderepithel. Die metaplasirten Stellen zeigen z. Th. Verhorng.
No. 32. ♂ 77 J. Vit. cordis. O.K. 7,0 K. 5,9/2,0 I.s. 4,2.	Og.I. 51,04 N.I. 44,23. Og. hoch N. schmal.	Schleimhaut von Haupt- und Nebenhöhlen stark hyperämisch.	R. mittl. Muschel vorn Plattenepithel, welches nach hinten in Cylinderepithel übergeht.
No. 33. ♂ 25 J. Tub. pulm. O.K. 6,1 K. 3,7/2,0 I.s. 3,8.	Og.I. ? N.I. ?	In l. Keilbeinhöhle etw. zäher Schleim. Ohne Schleimhaut-Veränder. In l. Kieferhöhle dünnflüssiger Eiter.	An linker unt. M. vorn Plattenepithel, ferner Uebergangsepithel an umschriebener Stelle d. mittl. Muschel.
No. 34. ♀ 31 J. Vit. cordis. Lungen-Embolie. O.K. 6,6 K. 4,5/1,5 I.s. 6,2.	Og.I. 56,00. N.I. 44,44. Og. hoch N. schmal.	Schädelknochen auffäll. sklerotisch, ebenso ganz. Skelett. Mschl.-Knochen nicht resistenter als normal. Spt. sehr fest. Alle Aditus z. Keilbeinhöhlen sehr weit.	An rechter und linker mittl. Muschel inselförm. Uebergangs- u. Plattenepithel, z. Th. mit Papillen-Bildung.

Personalien	Maasse	Makroskop. Nasenbefund	Mikroskop. Nasenbefund
No. 35. ♂ 4 J. O.K. 5,3 K. ? I.s. 3,0. Diphth. faucium et laryng. Nephr. parench.	Og.I. 45,69 N.I. 41,17. Og. niedrig N. schmal.	Muschelschleimh. hyperämisch. Auf unt. Musch. l. fibrinöse Auflagerung. Stirn u. Keilbeinhöhle fehlt.	Auf der unter. Muschel l. eine Epithel-Nekrose. Im Uebrigen zahlreiche capilläre Blutung. dch. Basalmembr. u. Epith.[1])
No. 36. ♂ 49. Tub. pulm. O.K. 5,1 K. 5,5/1,5 I.s. 3,8.	Og.I. 56,91 N.I. 36,95 Og. hoch N. schmal.	In l. Kieferhöhle schleim. citrongelbe Flüssigkeit. Schleimhaut dort verdickt. In r. Kieferhöhle Polyp. Schleimh. dort ebenfalls verdickt. Unt. M. beiders. klein.	Linke untere Muschel Plattenepithel, haupts. am vord. Ende. Nach hint. herrscht Cylinderepithel vor.
No. 37. ♂ 43. Tub. pulm. O.K. 5,4 K. 5,2/1,5 I.s. 5,2. Spt. 5,2.	Og.I. 50,35 N.I. 50,00. Og. niedrig (Grenze) N. mittelbreit.	Crista septi ossea nach rechts. Bulla ethm. auffällig gross.	Ausgedehnte Metaplasie (Plattenepithel, z. Th. mit Papillen-Bildung) an unterer und mittl. Muschel, z. Th. in Abwechslung mit Cylinderepithel.
No. 38. ♂ 57 J. Apoplexia cerebri. O.K. 7,7 K. 6,0/14. I.s. 4,8 Spt. 5,1.	Og.I. 51,79 N.I. 42,55. Og. hoch N. schmal.	Untere Muscheln beiderseitig klein. Muschelknochen dünn.	Rechte mittl. Muschel vorn Plattenepithel.
No. 39. ♀ 23 J. Phthis. pulm. O.K. 6,7 K. 5,5/1,3 I.s. 5,2 Spt. 5,8.	Og.I. 53,27 N.I. 36,36. Og. hoch N. schmal.	In rechter Stirn u. vord. Siebbeinzellen trübschl. Eiter. Schleimhaut dtl. verdickt. Musch. klein. Knochen dünn.	R. u. vorn u. l. u. vorn Plattenepithel. Sonst alles normal.
No. 40. ♀ 87 J. Arteriosklerose. Senile Atrophie aller Organe. O.K. 6,4 K. 5,6/1,1 I.s. 4,8 Spt. 4,5.	Og.I. 41,17 N.I. 58,58. Og. niedrig N. breit.	Exostose in unt. l. Kieferhöhle, von deren nasalen Wand ausgehend u. die faciale Wand erreichend.	Epithel O. B. Aehnliche Drüsendegenerations-Erscheinung., wie bei Fall 20 an mittl. Muschel rechts.
No. 41. ♂ 77 J. Vit. cordis. O.K. 5,5 K. 3,5/1,0 I.s. 4,8 Spt. 5,5.	Og.I. 45,03 N.I. 43,75. Og. niedrig N. schmal.	In l. Sin. max. sowie vord. l. Siebbeinzelle eiterige Flüssigk. Von r. mittl. Muschel 2 Schleimpolyp. ausgeh. In r. Stirn- u. Kieferhöhle Eiter.	Epithel O. B. Die Polypen bestehen in der Hauptsache aus in schleim. Degeneration sich findenden Schleimdrüsen.

[1]) Siehe Fall 15.

Personalien	Maasse	Makroskop. Nasenbefund	Mikroskop. Nasenbefund
		zelle eiterige Massen. Schleimhaut verdickt. Musch. klein. Knochen dünn.	
No. 42. ♂ 36 J. Erstickung im Delirium tremens. O.K. 6,3 K. 5,0/1,9 I.s. 3,1. Spt. 6,3.	Og.I. 51,53 N.I. 44,68. Og. hoch N. schmal.	Keine r. Stirnhöhle nachweisbar. An Stelle dav. stark entwickelte Siebbeinzelle. In Nasenhöhle u. r. Kieferhöhle Mageninhalt.	Ausgedehnte Metaplasie an unt. u. haupts. auch mittl. Muschel beiderseitig.
No. 43. ♀ 41 J. Letale Magenblutung bei Ulcus ventriculi. O.K. 5,3 K. 6,0/1,8 I.s. 4,8 Spt. 4,9.	Og.I. 41,60 N.I. 45,23. Og. niedrig N. schmal.	Spina nach links.	Epithel an r. mittl. Muschel, bes. vorn, zeigt d. Charakter d. Plattenepithels. L. an corresp. Stelle Uebergangsepith.
No. 44. ♂ 19 J. Tub. pulm. O.K. 6,1 K. 5,1/1,9 I.s. 4,0 Spt. 4,6.	Og.I. 54,40 N.I. 45,45. Og. hoch N. schmal.	Muschelknochen sehr dünn.	Metaplasie auf rechter u. linker mittl. Muschel in den vorderen Partien.
No. 45. ♂ 66 J. Nephrit. parench. chronica. O.K. 5,6 K. 6,9/2,3 I.s. 4,6 Sept. 5,2.	Og.I. 42,95 N.I. 47,82. Og. niedrig N. mittelbreit.	Schleimh. gelb-bräunl. Sonst o. B Beide Nasenhöhlen erweitert. Muscheln atrophisch. — Theilweise Borkenbelag.	An umschriebener Stelle der beiden mittl. Musch. hauptsächl. vorn Uebergangsepithel. Capillare Bltg. dch. Basalmembr. u. Epithel.[1])
No. 46. ♀ 46 J. Carc. thyreoidea. Knochenmetastasen. O.K. 6,0 K. 6,0/1,5 I.s. 4,0 Spt. 5,8.	Og.I. 53,07. Og.I. 42,30 Og. hoch N. schmal.	Auffall. breiter Nasenrücken (2,3 cm). In r. Sin. sph. Eiter. Schleimhaut dort stark verdickt. Muscheln im Ganzen kleiner als normal. M.-Knochen dünn.	Insuläres Uebergangs- und Plattenepithel an beiden mittl. Muscheln vorn und hinten.
No. 47. Pneumonia crouposa. O.K. 4,7 K. 5,4/1,5 I.s. 4,5 Spt. 5,4.	Og.I. 41,93. N.I. 39,02. Og. sehr niedrig. N. sehr schmal.	S. Sin. front. m. dickem eiterigem Schleim gefüllt. Ductus nasofront. erweitert.	Vord. Ende der r. mittl. Muschel. Plattenepithel mit Papillen-Bildung.
No. 48. ♂ 42 J. Subphrenischer Abscess. O.K. 7,2 K. 5,4/1,7 I.s. 5,1 Spt. 5,4.	Og.I. 48,88 N.I. 46,66. Og. niedrig. N. mittelbreit.	Mittl. Muscheln klein.	Mittl. Muschel vorn r. Plattenepithel u. Uebergangsepithel. Ebendort einige stark vergrösserte Drüsenacini mit er-

[1]) Siehe Fall 15.

Personalien	Maasse	Makroskop. Nasenbefund	Mikroskop. Nasenbefund
			weitertem Lumen. Letzteres gefüllt m. bläulich gefärbter, transparenter Masse.
No. 49. ♂ 17 J. Phthisis pulm. O.K. 6,6 K. 5,0/1,8 I.s. 3,6 Spt. 5,5.	Og.I. 50,40. N.I. 36,36. Og. hoch N. schmal.	Muschelknochen sehr derb.	R. untere M. metaplasirt. Wenige Stellen m. Cylinderepith. L. vorn unten Uebergangsepith.
No. 50. ♂ 38 J. Phthisis pulm. O.K. 6,4 K. 5,3/1,6 I.s. 4,7 Spt. 4,2.	Og.I. 57,26. N.I. 42,59. Og. hoch N. schmal.	Uvula bifida Septum auffällig kurz inserirt hinten in der Mitte des harten Gaumens.	R. o. B. Linke mittl. u. untere Muschel mit ausgedehnter Metaplasirung.
No. 51. ♀ 79 J. Bronchopneumon. O.K. 5,0 K. 6,3/1,9 I.s. 4,1 Sp. 6,0.	O.I. 49,58 N. 53,65. Og. niedrig N. breit.	Rechte untere Muschel atrophisch.	Linke untere Muschel ausgedehnt und linke mittl. Muschel vorn metaplasirt.
No. 52. ♂ 59 J. Lepto-Meningitis. O.K. 6,5 K. 6,6/2,4 I.s. 4,0 Spt. 5,1.	Og.I. 54,81 N.I. 48,90. Og. hoch N. mittelbreit	In dem rechten Sin. max. 2 Schleimpolypen.	Plattenepithel an verschiedenen Stellen der beiden mittl. Muscheln, haupts. am vord. Ende. Ebenso an der unt. M. links.
No. 53. ♂ 1½ J. Diphtheria laryng. O.K. 4,2 K. 5,5/1,8 I.s. 3,1 Spt. 4,2.	Og.I. 52,94 NI. 46,60. Og. hoch N. schmal	Beiderseit. mittl. u. unt. Muschel haupts. in ihr. vorder. Abschnitten mit fibrinösen Auflagerung.	Epithel vielerorts nekrotisch. Das erhaltene ist kein Plattenepithel.
No. 54. ♀ 56 J. Embolie der Lungenarterien. O.K. 7,1 K. 6,9/1,8 I.s. 4,5 Spt. 5,6.	Og. 44,91 N.I. 53,33. Og. niedrig N. breit.	In l. Keilbeinhöhle Eiter. Schleimh. beider Kieferhöhlen polypös, r. Kieferhöhle mit 1 access. Oeffnung.	Links vorn an der unt. Muschel Platten- und Uebergangsepithel.
No. 55. ♀ 72 J. Lebercirrhose. O.K. 5,8 K. 5,4/1,8 I.s. 5,0 Spt. 4,3.	Og.I. 44,34 N.I. 43,90. Og. niedrig N. schmal.	Schleimhaut vom r. Sin. max. oedematös geschw. Inhalt: serös gallertige Massen. Muscheln klein. Knochen dünn.	Uebergangs- u. Plattenepithel a. r. unt. Muschel vorn und mittl. Musch. links vorn.
No. 56. ♂ 43 J. Chronische Darmstenose. O.K. 7,1 K. 6,2/1,8 I.s. 5,7 Spt. 5,0.	Og.I. 42,55 N.I. 48,33. Og. niedrig N. mittelbreit.	Knöcherne Spina nach links. In den Keilbeinhöhlen blutig gefärbter Schleim.	Plattenepithel auf vord. Ende der linken mittl. Muschel. Uebergangsepithel auf vord. Ende der rechten Muschel.

Personalien	Maasse	Makroskop. Nasenbefund	Mikroskop. Nasenbefund
No. 57. ♂ 60 J. Apoplexia cerebri. O.K. 6,6 K. 5,0/1,6 I.s. 4,3 Spt. 5,0.	Og.I. 44,09 NI. 47,60. Og. niedrig N. mittelbreit.	UntereM. beiders. kleiner als normal. Schleimh. der Kieferhöhlen verdickt. Auf jeder Seite eine access. Oeffnung.	Vorderes Ende der mittl. Muschel links Plattenepithel mit Papillen-Bildung.
No. 58. ♂ 44 J. Nephritis parenchym. O.K. 6,7 K. 5,6/1,7 I.s. 3,6 Spt. 5,5.	Og.I. 44,92 N.I. 48,83. Og. niedrig N. mittelbreit.	Dtl. Atrophie aller M. Schleimh gelbl.-braun. Auf Schleimh. d. mittl. beiders. borkiger Belag. Muschelknochen sehr dünn. In r. Keilbeinhöhle abges. Empyem. Ohne Oeffnung nach d. Nase hin.	Ausgedehnte Metaplasie d. unt. Muscheln. Auch am Septum vorn Plattenepithel m. Papillen-Bild. Im hinteren Theil der Trachea ebenso (ohne Papillen-Bild.). Drüsen an einzelnen Stellen in Degeneration.[1])
No. 59. ♂ 33 J. Vitium cordis. O.K. 6,2 K. 6,0/2,0 I.s. 4,4 Spt. 5,6.	Og.I. 54,96 N.I. 42,30. Og. hoch N. schmal.	Untere Muschel beiders. atrophisch und mit Eiterschleim belegt. M.-Knochen ders. schlaff. dünn. Septum stark. Hint. unt. Muschelende etw. hypertroph.	An unterer und mittl. Muschel r. dtl. Plattenepithel mit Papill.-Bild. Cav. Gewebe sehr stark gefüllt, viel schleimige deg. Drüsen.
No. 60. ♀ 25 J. Phthisis pulm. O.K. 6,7 K. 5,3/1,8 I.s. 5,2 Spt. 5,3.	Og.I. 39,69 N.I. 42,85. Og. niedrig N. schmal.	Untere l. Muschel stark atroph. mit dünnem Knochen. Auch übrige Muscheln klein. Gelbl. Belag auf mittl. Muschel links. Nebenhöhlen kein Eiter.	Ausgedehnte Metaplasie, hauptsächl. an beiden unteren Muscheln. Daneben Stellen mit norm. Cylinderepithel. Beide Epithelarten mit Rundzellen-Auflager. an einz. Stellen. Braunes Pigm. in adenoid. Schicht. Bindegewebs-Entw. Drüsen atroph.
No. 61. ♀ 74 J. Phthisis pulm. Wirbelcaries. O.K. 6,0 K. 5,9/2,2 I.s. 4,0 Spt. 4,7.	Og.I. 49,21 N.I. 38,00. O. niedrig N. schmal.	Ulc. Septi in der Höhe der linken mittl. Musch.	An einzelnen spärlichen Stellen zu Grunde geh. Drüsen. Epithel-Metaplasie geringer Ausdehn. an mittl. u. unt. M. l. (z. Th. Platten, z. Th. Uebergangsepithel).
No. 62. ♀ 64 J. Phthisis pulm. O.K. 6,1 K. 5,3/2,0 I.s. 5,1 Spt. 5,2.	Og.I. 49,59 N.I. 55,00. Og. niedrig N. breit.	O. B. Schleimhaut beid. unt. Muscheln braun.	Vord. Ende der mittl. Muschel rechts Metaplasie.

[1]) Siehe Fall 15.

Personalien	Maasse	Makroskop. Nasenbefund	Mikroskop. Nasenbefund
No. 63. ♂ 36 J. Phthisis pulm. Polyneuritis. O.K. 7,0 K. 4,1/2,1 I.s. 4,2 Spt. 5,1.	Og.I. 52,23 N.I. 40,80. Og. hoch N. schmal.	O. B.	Ausgedehnte Metaplasie an unterer und mittl. Muschel beiders. Neben den mit Plattenepithel besetzten Stellen auch solche mit normalem Cylinderepithel.
No. 64. ♀ 39 J. Pneumonia crouposa. O.K. 6,7 K. 5,6/1,3 I.s. 3,6 Spt. 4,5.	Og.I. 44,18 N.I. 40,50. Og. niedrig N. schmal.	Spina noch links mit Impression auf die entsprechende unt. Musch. In l. Kieferhöhle trübgelbe Flüssigk. Schleimhaut der Muscheln und Septum hochroth (Stauung).	Cylinderepithel.
No. 65. ♀ 74 J. Degeneratio cordis. O.K. 6,7 K. 6,1/1,6 I.s. 4,6 Spt. 5,1.	Og.I. 49,26 N.I. 38,77. Og. hoch N. schmal.	Muscheln d. linken Seite etwas atrophisch. Vord. Ende der mittl. Musch. links polypös entartet. Rechte unt. Muschel im Ganzen hypertrophisch.	Metaplasie beider vord. Enden der mittl. Musch.
No. 66. ♀ 56 J. Tub. pulm. O,K. 6,4 K. 5,4/1,5 I.s. 4,1 Spt. 5,5.	Og.I. 51,20 N.I. 39,21. Og. hoch N. schmal.	Schleimhaut d. Muschelknochen sehr dünn, so dass die Contouren der Knochen deutl. durchscheinen. Muschelknoch. dünn. Access. Oeffnung in d. linken Sin. mox.	O. B.
No. 67. ♂ 18 J. Bronchitis putrida Lungengangrän. O.K. 6,7 K. 6,7/2,0 I.s. 4,0 Spt. 5,5.	Og.I. 49,80 N.I. 56,09. Og. niedrig N. mittelbreit.	Beiderseitig je eine Siebbeinzelle m. dickem eiterigem Schleim angefüllt. Muschelknochen kräftig.	Beiderseit. mittl. Musch. ausgedehnt metaplasirt.
No. 68. ♀ 68 J. Carcinoma vulvae mit multiplen Metastasen. O.K. 5,2 K. 5,7/2,3 I.s. 4,1 Spt. 5,4.	Og.I. 42,42 N.I. 47,60. Og. niedrig N. mittelbreit.	Crista noch rechts. In dem rechten Sinus mox. eine access. Oeffnung.	Unt. und mittl. Muschel rechts zeigt dtl. z. Th. Uebergangs-, z. Th. Plattenepithel.
No. 69. ♂ 44 J. Vitium cordis. O.K. 7,0 K. 7,7/2,0 I.s. 5,3 Spt. 5,6.	Og.I. 48,95 N.I. 43,13. Og. niedrig N. schmal.	Crista noch links. Muschelschleimhaut mit gelbgrün. Schleim überzogen. Muschelknochen	Am hinteren Ende der mittl. Muschel besond. Platten- u. Uebergangsepithel.

Personalien	Maasse	Makroskop. Nasenbefund	Mikroskop. Nasenbefund
		schwach. In der linken Kieferhöhle granulirt aussehende Schleimh.	
No. 70. ♀ 45 J. Lungenembolie. O.K. 7,8 K. 6,4/1,7 I.s. 3,1 Spt. 4,8.	Og.I. 45,77 N.I. 33,33. Og. niedrig N. schmal.	Beiders. access. Oeffn. in den Sin. max. Hint. Ende der linken unt. Muschel hypertrophisch, ragte weit in das Cavum pharyngonasale. Vord. Ende beid. mittl. Musch. hypertrophisch.	Auf der rechten Seite ausgedehnte Metaplasie der unteren und mittl. Muschel.
No. 71. ♀ 60 J. Perityphlitis. O.K. 6,1 K. 5,8/2,0 I.s. 4,3 Spt. 5,5.	Og.I. 47,85 N.I. 31,25. Og. niedrig N. schmal.	Beide stark hypertroph. Muscheln überdecken die nicht atrophischen unt. Muscheln. Rechte mittl. Muschel mit borkigem Eiter belegt. Hypertrophisches hint. Ende beider unter. Muscheln.	Metaplasie auf der linken mittleren Muschel.
No. 72. ♀ 43 J. Phthisis pulm. O.K. 6,2 K. 4,7/1,9 I.s. 4,0 Spt. 5,5.	Og.I. 48,78 Og. niedrig N. schmal.	In den rechten Sinus max. eine access. Oeffn.	Metaplasie links mittel u. r.
No. 73. ♀ 58 J. Ulcus ventriculi. O,K. 7,0 K. 6,3/1,6 I.s. 3,6 Spt. 5,5.	Og.I. 48,46 N.I. 37,50. Og. niedrig N. schmal.	In den Keilbeinhöhlen wenig Schleim. Linke untere atroph. Muschel ganz versteckt unter der mittleren Muschel. Das hintere Ende d. ersteren hypertroph. Muschelknochen dünn. Schleimhaut des rechten Sinus max. polypös entartet.	Auf der rechten Seite mittl. u. unter. Muschel metaplasirt.
No. 74. ♂ 7 J. Otitis media purulenta Sinus Thrombose. O.K. 5,6 K. 5,7/1,4 I.s. 3,0 Spt. 3,5.	Og.I. 47,32 N.I. 41,17. Og. niedrig N. schmal.	Keilbeinhöhle da, aber sehr klein. Sonst o. B.	O. B.
No. 75. ♂ 21 J. Phthisis pulm. O.K. 6,6 K. 6,5/1,7 I.s. 3,6 Spt. 4,5.	Og.I. 58,64 N.I. 29,41. Og. sehr hoch N. schmal.	Spina nach r. An der corresp. Stelle der unt. Muschel rechts eine Druckatrophie.	Beiders mittl. Muschel z. Th. m. Plattenepithel.

Personalien	Maasse	Makroskop. Nasenbefund	Mikroskop. Nasenbefund
No. 76. ♀ 70 J. Carc. recti. O.K. 6,6 K. 7,0/2,0 I.s. 4,4 Spt. 5,3.	Og.L 53,33 N.I. 40,35. Og. hoch N. schmal.	Beiders. hinteres hypertrophisches Ende der unteren Muschel. Sonst ohne Besonderheiten.	Beiders. unt. und mittl. Muschel z. Th. m. Plattenepithel am vorderen u. hinteren Ende.
No. 77. ♂ 50 J. Hemiplegia dextra. Arteriosklerose. O.K. 4,7 K. 4,7/1,2 I.s. 4,3 Spt. 5,5.	Og.I. 45,11 N.I. 36,00. Og. niedrig N. schmal.	Empyem des Sinus sphenoid. links.	Am hinteren Ende der unt. l. Muschel Uebergangsepithel u. Plattenepithel.
No. 78. ♂ 38 J. Phthisis pulm. O.K. 6,8 K. 6,0/1,8 I.s. 4,8 Spt. 4,5.	Og.I. 59,51 N.I. 35,29. Og. hoch. N. schmal.	Muschelknoch. schwach. Im linken Sinus max. viel gelber, leicht fötider Eiter.	Ausgedehnte Metaplasirung beiderseitig an mittl. u. unt. Muschel.
No. 79. ♂ 73 J. Arteriosclerose, hochgradige arteriosklerotische Schrumpfniere. O.K. 5,8 K. 7,8/1,9 I.s. 5,8 Spt. 5,6.	Og.I. 40,34 N.I. 61,90. Og. niedrig N. breit.	Serös. Erguss in l. Kieferhöhle. Schlh. von mittl. u. unt. Musch. gelbl.-braun mit deutl. punktförmig. Blutungen. Am vord. Ende der l. zus.hängd. dünner Blutbelag. Beide unt. Muscheln atroph.	Metaplasie hauptsächl. an den vord. Enden d. mittl. Muschel. Zahlr. capilläre Oberflächen-Blutungen.[1])
No. 80. ♂ 48 J. Maligner Tumor der l. Niere, r. Niere normal. O.K. 6,4 K. 6,3/2,0 I.s. 4,2 Spt. 5,8.	Og.I. 47,22 N.I. 43,18. Og. niedrig N. schmal.	Nichts Besonderes.	Uebergangsepithel und Plattenepithel an der l. mittl. Muschel.
No. 81. ♂ 43 J. Bulbärparalyse. O.K. 6,7 K. 6,0/1,3 I.s. 3,0 Spt. 5,2.	Og.I. 56,48 N.I. 33,40. Og. hoch N. schmal.	Sämmtl. Muscheln klein, eher von atrophischem Aussehen. Muschelknochen sehr dünn.	Mittl. Muschel beiders. inselförmig metaplasirt.
No. 82. ♀ 27 J. Phthisis pulm. O.K. 6,6 K. 7,0/1,8 I.s. 5,6 Spt. 5,7.	O.G. 56,09 Ng. 31,95. Og. hoch N. schmal.	Die hint. Enden beider unteren Muscheln etwas hypertrophisch.	Ausgedehnte Metaplasie an unt. u. mittl. Musch. beiderseitig.
No. 83. 1jähriges Kind. Lues congenita, Rhachitis, Bronchitis.		Nasenhöhle z. Th. angefüllt mit schleimig-eitrigen Belegen.	Deutl. Metaplasie an d. mittl. Muschel l., auch sonst insulär. Uebergangsep. u. Plattenep. an versch. Stellen. Kleinzell. Inf. von Stroma. Luet. Gefässveränderungen.

[1]) Siehe Fall 15.

Tabelle II. Zusammenstellung der Resultate.

	Diagnose und Alter	Obergesicht: hoch	Obergesicht: breit	Nase: schmal	Nase: mittel	Nase: breit	Oberkiefer: schmal	Oberkiefer: breit	Distanz zwischen supra-orb. nerv.: schmal	Distanz zwischen supra-orb. nerv.: breit	Keilbein: hoch	Keilbein: niedrig	Keilbein: lang	Keilbein: kurz	Septum: lang	Septum: kurz	Sinuitis: da	Sinuitis: fehlend	Muschel-Atrophie: da	Muschel-Atrophie: fehlend	Metaplasie: da	Metaplasie: fehlend	Bemerkungen
1.	♀ 50. Carc. ventr.																+			–		–	Sin. max. +
2.	♂ 65. Deg. cordis																	–		–	+		[sphen.
3.	♂ —. Lues cong.																+				+		Lues, Kind
4.	♂ 40. Vit. cordis																	–		–	+		
5.	♂ 68. Deg. cordis.																	–		–		–	
6.	♂ 32. Tuberculose																	–		–	+		
7.	♂ 76. Apoplexie																+			–	+		Sin. sphen. +
8.	♂ 67. Carcin. recti																	–		–	+		[max.
9.	♂ 8. Hirnabscess																	–		–		–	
10.	♂ 41. Vit. cordis																	–	+		+		
11.	♂ 31. Phth. pulm.																	–		–		–	
12.	♂ 71. Apoplexie																+			–	+		Sin. sphen. +
13.	♂ 52. Carc. ventric.																	–		–	+		[max., bds.
14.	♂ 40. Peritonitis																	–	+			–	
15.	♂ 66. Nephritis																+			–	+		Sin. sph. r. + max. r.
16.	♂ 48. Tub. pulm.																+		+		+		Sin. max. rechts
17.	♂ 1½. Diphth. lar.																+			–	+		Sin. max.
18.	♂ 41. Nephritis chr.																+		+		+		Sin. max. l.
19.	♂ 3. Sarc. d. Gehirns																	–		–		–	
20.	♂ 44. Peritonitis ac.															+		–	+		+		sicher Ozaena
21.	♂ 24. Nephritis																+		+		+		Sinus max. r.
22.	♂ 62. Myocorditis																	–	+		+		
23.	♂ 55. Schrumpfniere																+			–	+		Sinus max. r.
24.	♂ 71. Deg. cordis																	–		–	+		Rhinolith.
25.	♂ 61. Carc. coli																	–		–	+		
26.	♂ 65. Vit. cordis																	–		–		–	
27.	♂ 21. Tub. renis																	–		–	+		
28.	♂ 52. Vit. cordis																+		+			–	Sin. sph. l.
29.	♂ 78. Bronchopn.																+			–	+		Sin. max l.

30.	♀	38.	Pneumonie	|		|			|		|		|		—	—				—		—	+		
31.	♀	40.	Phthisis pulm.	|		|				—		—			—					+		+		+		Sin. max. + sph. bds.
32.	♀	77.	Vit. cordis	|		|				—		—				—					—		—	+		
33.	♀	25.	Tub. pulm.							—	|	—		—						+	—		—	+		Sin. max. u. sph.
34.	♀	31.	Vit. cordis	|		|				—		—			—						—		—	+		
35.	♀	4.	Diphth. lar.		—	|			|		|										—		—	+		
36.	♀	49.	Tub. pulm.	|		|			|		|			—					+		+		+		Sin. max.
37.	♀	43.	Tub. pulm.		—	|		—	|			—			—						—		—	+		
38.	♀	57.	Apoplexia	|		|				—		—			—	—					—	+		+		
39.	♀	23.	Phthisis pulm.	|		|				—		—			—					+		+		+		Sin. front + ethm.
40.	♀	87.	Arterioskler.		—	|		—			—		—			—			—			-			—	—
41.	♀	77.	Vit. cordis		—	|			|				—		—			—		+		+			—	Sin. max. +
42.	♀	36.	Erstickung	|		|				—	|							—			-		—	+		. [ethm. + front.
43.	♀	41.	Ulcus ventr.		—	|		—					—		—							—		—	+		
44.	♀	19.	Tub. pulm.	|		|					|										—	+		+		
45.	♀	66.	Nephritis		—	|		—					—			—			—			—	+		+		Ozaena ?
46.	♀	46.	Carc. thyreoid.	|		|					|		—		—			—		+		+		+		Sin. sphen.
47.	♀	65.	Pneumonie		—	|						—		—					—		+			—	+		Sin. front.
48.	♀	42.	Abdom. Absc.		—	|		—		—		—							—			—	+		+		
49.	♀	17.	Phth. pulm.	|		|				—	|							—			—		—	+		
50.	♀	38.	Phth. pulm.	|		|				—		—		—							—		—	+		
51.	♀	79.	Bronchopn.		—	|		—	|						—			—			—	+		+		
52.	♀	59.	Meningitis	|		|				—										+			—	+		Sin. max. (Polyp)
53.	♀	2½.	Diphth. lar.	|		|															—		—		—	
54.	♀	56.	Lungen-Emb.		—	|		—		—		—			—			—			+			—	+		Sin. sphen + max.
55.	♀	72.	Lebercirrhose		—	|			|		—									+		+		+		Sin. max.
56.	♀	43.	Darmstenose		—			—		—		—				—					+			—	+		Sin. sphen.
57.	♀	60.	Apoplexie		—			—		—		—		—								—	+		+		
58.	♀	44.	Nephritis		—			—		—	|			—		—			—		+		+		+		Ozaena ?
59.	♀	33.	Vit. cordis	|		|			|			|				—			—			+		+		
60.	♀	25.	Phth. pulm.		—	|				—		—				—			—			—	+		+		Ozaena? S. sphen.
61.	♀	74.	Phth. pulm.		—	|									—			—			—		—	+		
			Sa.:	18	40	28	9	21	26	31	22	36	38	20	18	40	13	13	24	37	23	37	50	11		

	Diagnose und Alter	Obergesicht		Nase			Oberkiefer		Distanz zwischen supra-orb. nerv.		Keilbein				Septum		Sinuitis		Muschel-Atrophie		Metaplasie		Bemerkungen
		hoch	breit	schmal	mittel	breit	schmal	breit	schmal	breit	hoch	niedrig	lang	kurz	lang	kurz	da	fehlend	da	fehlend	da	fehlend	
	Transp.:	18	40	28	9	21	26	31	22	36	38	20	18	40	13	13	24	37	23	37	50	11	
62.	♀ 64. Phth. pulm.		—			—		—						—		—		—		—	+		
63.	♂ 36. Phth. pulm.									—						—		—		—	+		
64.	♂ 39. Pneumonia		—					—				—		—			+			—		—	Sin. max.
65.	♂ 74. Deg. cordis							—		—		—	—					—	+		+		
66.	♂ 56. Tub. pulm.											—		—	—			—	+			—	
67.	♂ 18. Gangr. pulm.		—		—			—		—			—		—		+			—	+		Sin. ethnoid.
68.	♂ 68. Carc. vulvae		—		—								—		—			—		—	+		
69.	♂ 44. Vit. cordis		—					—		—			—		—		+			—	+		Sin. max.
70.	♂ 45. Lungen-Emb.		—					—					—			—		—		—	+		
71.	♂ 60. Perityphlitis		—										—		—			—		—	+		
72.	♂ 43. Phth. pulm.		—											—	—			—		—	+		
73.	♂ 58. Ulcus ventr.		—					—				—	—		—		+		+		+		Sin. max.
74.	♂ 7. Sinus-Thromb.		—									—		—		—		—		—		—	
75.	♂ 21. Phth. pulm.							—					—			—		—		—	+		
76.	♂ 70. Carcin. recti							—					—		—			—		—	+		
77.	♂ 50. Apoplexia		—									—		—	—		+			—	+		Sphen. sin.
78.	♂ 38. Phth. pulm.		—					—		—			—			—	+		+		+		Sin. max.
79.	♂ 60. Schrumpfniere		—		—					—			—		—		+		+		+		Sin. max.
80.	♂ 48. Nierencarc.		—					—					—		—			—		—	+		
81.	♂ 43. Bulbär-Paral.							—				—	—		—			—	+		+		
82.	♂ 27. Phth. pulm.							—		—			—		—			—		—	+		
83.	♀ ½. Lues cong.																				+		Lues, Kind
	total:	25	54	45	12	22	34	44	36	43	52	27	32	47	26	21	31	51	29	52	69	14	

deutschen Naturforscher-Versammlung in Hamburg unter anderem bezüglich der Coincidenz von Leptorrhinie und Tuberculose erwähnte.

6. Was die Frequenz der Empyeme im Allgemeinen anlangt, so muss bemerkt werden, dass ich in der Tabelle Nr. 2 mit Anwesenheit von Empyem nicht streng nur diejenigen Fälle bezeichnet habe, bei denen de facto die Anwesenheit von Eiter mit Veränderung der Schleimhaut gefunden wurde, sondern es wurden überhaupt alle Fälle von Veränderung der Sinus-Schleimhäute mit einbezogen, auf Grund welcher ein acuter oder chronischer sinuitischer Process angenommen werden durfte; also Polypen-Bildung im Sinus mit Schleimhaut-Verdickung, Ansammlung von seröser Flüssigkeit u. s. w. Auf diese Weise gelangte ich zu einer Gesammtzahl von 31 Sinuitis-Fällen im weiteren Sinne des Wortes = 37 pCt. Unter zu Grundelegung eines strengeren Massstabes fanden sich aber nur 25 Fälle von Empyemen = 33 pCt. Lapalle (1899) kommt auf eine Zahl von 32,5 pCt. Von 25 Fällen deutlicher Empyeme zeigten 13 zugleich Muschel-Atrophie und 12 keine solche. Da im Ganzen bei den 75 Fällen nur 30mal Muschel-Atrophie constatirt wurde, so könnte man eher an ein öfteres Vorkommen von Muschel-Atrophie bei Empyemen glauben.

Diese 31 sinuitischen Individuen hatten in toto 39 erkrankte Sinus, d. h. in 8 Fällen handelte es sich um combinirte Sinuitiden.

Von diesen 31 Sinuitiden bezogen sich:

22 auf den Sinus max.
11 „ „ „ sphen.
3 „ „ „ front.
3 „ „ „ ethmoid.

Was die Art der Combination der Sinuitiden unter sich anlangt, so waren am häufigsten combinirt Sinuitis sphenoidalis mit Sinuitis maxillaris (6mal). Um Sinuitis maxillaris plus Sinuitis ethmoidalis plus Sinuitis frontalis handelte es sich 1mal. Ebenso um Sinuitis frontalis + Sinuitis ethmoidalis 1mal.

Die weitere Frage bezüglich des Zusammentreffens von voluminösen Sinus mit gehäufter Frequenz von Sinuitis, soll hier, ebenso, wie die Aufnahme der Maasse selber, nur versuchsweise an den noch am leichtesten controllirbaren Oberkiefer

Sinuitiden gestreift werden. Es hatten nehmlich von obigen 21 Oberkieferhöhlen-Empyemen 9 Individuen schmale und 12 Individuen breite Oberkiefer.

Indem ich nun mehr übergehe zur Darstellung der gefundenen rein pathologisch-anatomischen und histologischen Resultate, ist hier wohl auch der Ort, des Näheren einzugehen auf den Modus procedendi dieser Untersuchungen.

Als Methode der Nasensectionen wurde diejenige von Harke (1895), gewählt. Sie besteht darin, dass, nachdem der Schädel, gemäss üblicher Sections-Methode, enthirnt worden ist, die Haut über der Stirne sammt dem Periost bis unterhalb der Nasenwurzel abpräparirt wird. Hernach wird die Schädelbasis (Stirnbeine, Siebbein, Keilbeinkörper, Hinterhauptsbein) durch einen sagittalen Sägeschnitt in der Mitte getrennt, und zwar reicht dieser Sägeschnitt vorn bis an die Nasenwurzel, hinten bis in das grosse Hinterhauptsloch. Nunmehr können die beiden Schädelhälften durch einen breiten Meissel vollends gespalten werden, bis auf die unter denselben liegenden Weichtheile. Ein zwischen die beiden Hälften eingetriebener Keil, sorgt sodann dafür, dass ein freier Einblick von oben in die Nasenhöhlen gethan werden kann, und nach Entfernung der entsprehenden Knochen und Schleimhautdecken, auch in die Nebenhöhlen. Nach Besichtigung der Haupthöhlen von oben, wurden im Ferneren mit einer kräftigen, abgebogenen Scheere, die man von der natürlichen vorderen Nasenöffnung her einführte, und von oben controllirte, die Nasenmuscheln sammt ihrem Knochen an der Basis abgetragen.

Diese Art der Muschel-Resection wurde deswegen jeder Andern vorgezogen, weil es dadurch allein möglich wurde, einerseits die Muscheln in ihrer unversehrten Vollständigkeit zu erhalten, andererseits auch, weil man so durch die anzuwendende Kraftanstrengung beim Durchtrennen des Knochens ein Kriterium erhielt, für die Mächtigkeit des ganzen Muschelhalses, — wenn ich so die Verbindungsstelle der Muscheln mit der Nasenhöhlen-Seitenwand nennen darf. Die durchtrennende Scheere traf in der That bei den verschiedenen Individuen auf die allergrössten Verschiedenheiten, und zwar zeigte es sich, wie von vornherein zu erwarten war, dass eine schon für das Auge atrophisch aus-

sehende Muschel, gewöhnlich auch ein dünnes, wenig widerstandsfähiges, knöchernes Stützgerüst besass. Es wurde jedoch auch das Umgekehrte beobachtet: mächtig hervorragende Muschelwülste besassen nicht eine dementsprechende feste Knochenplatte. Auf eine fernere Merkwürdigkeit muss hier noch besonders verwiesen werden: die Beschaffenheit des gesammten Skeletes stimmte durchaus nicht immer überein mit der Beschaffenheit des Muschelskeletes; so fand sich mehr als einmal in den Sections-Protokollen die Beobachtung, dass sowohl der Schädelknochen, als auch das ganze übrige Skelett derb, dick und sklerotisch war. Im Gegensatz dazu erwiesen sich die Muschelknochen als dünn, leicht zu durchschneiden. Auch graciler allgemeiner Skeletbau und dicke Muschelknochen fanden sich: Beide Beobachtungen, wie mir scheint, ein neuer Fingerzeig dafür, dass die Muschelknochen in gewissem Sinn eine Sonderstellung einnehmen können gegenüber dem übrigen Skelet. Was die weiteren pathologisch-anatomischen Befunde in der Nasenhöhle selbst und ihren pneumatischen Anhängen, so wie die Vornahme der kraniometrischen Messungen anbetrifft, so weit dieselben überhaupt als im Bereich unserer speciellen Fragestellung liegend vorgenommen wurden, ist darüber des Ausführlichen in einem frühern Abschnitt dieser Arbeit berichtet worden. (Siehe Tabelle I u. II.)

Ueber das Vorgehen bei der histologischen Untersuchung dieser von den 83 Nasen-Sectionen herstammenden Nasenschleimhäute ist Folgendes zu bemerken. Es wurde jeweilen vom vorderen und hinteren Ende jeder Muschel, nachdem dieselbe zuvor in toto in 10 pCt. Formol fixirt und in Alkohol von steigender Concentration gehärtet war, ein etwa $^1/_4$ qcm grosses Schleimhautstück sammt Periost excidirt und in Celloidin eingebettet. Da, wo der geringste Verdacht auf Muschelknochen-Veränderung auftauchte, wurde das Schleimhautstück sammt dem entkalkten Muschelknochen eingebettet. So wurden zunächst von jeder Nasenhöhle 8 Celloidinschnitte gewonnen, nemlich vom vordern und vom hintern Ende jeder der vier Muscheln je ein Schnitt. Auf diese Weise war zu hoffen, dass man einen etwas genauern Einblick in die

Epithelverhältnisse der Nasenschleimhaut erhalten werde. Im Fernern wurden auch, zum Zwecke der mikroskopischen Untersuchungen, bei den meisten Sectionen von wenigstens einer Nebenhöhle Celloidinschnitte in ähnlicher Weise angefertigt. Niemals wurde diese Untersuchung der Nebenhöhlen versäumt, wenn die makroskopische Untersuchung Veränderungen in denselben zu Tage gefördert hatte.[1]) Endlich wurde auch die Schleimhaut der Trachea in einzelnen Fällen mit in den Bereich der histologischen Untersuchungen gezogen. Die Behandlung der Celloidieinschnitte bestand im Allgemeinen in einer Doppelfärbung mit Haematoxylin Grenacher und Eosin; einzelne Objecte, d. h. diejenigen, die besonders der bakteriologischen Untersuchung dienten, wurden mit wässeriger Gentianaviolett-Lösung gefärbt.

Aufzeichnungen über ausgedehnte histologische Untersuchungen, die pathologisch-anatomische Sectionen von Nasenkranken und speciell Ozaena-Kranken zur Grundlage haben, finden sich in der Literatur nicht gerade zahlreich; die Gründe dafür sind wohl einzusehen, denn, wenn es schon schwierig ist, unter gewöhnlichen Verhältnissen überhaupt Nasen-Autopsien zu machen, so gelingt es noch seltener, Ozaena-Kranke post mortem in dieser Weise untersuchen zu können. E. Fränkel (1879 u. 1882), Gottstein (1879), Krause (1881) u. Habermann (1886), waren allein in der glücklichen Lage, intra vitam beobachtete Fälle von Ozaena, die post mortem zur Autopsie kamen, gründlich untersuchen zu können. Alle diese Autoren stimmen darin mit einander überein, dass bei Ozaena ausser der geräumigen Nase, welche hauptsächlich auf Rechnung der wenig in die Höhle hineinragenden Muscheln zu setzen ist, eine Atrophie des Knochens und der Bowmann'schen Drüsen zu constatiren sei, neben einer auffälligen Hyperplasie des Bindegewebes. Auch ist von den meisten dieser Autoren eine mehr oder weniger ausgedehnte Ersetzung des Cylinderepithels durch Plattenepithel gefunden worden.

Die Mittheilungen von Fränkel aus dem Jahre 1879 be-

[1]) In den Nebenhöhlen fand ich niemals, in der Trachea 1 mal Platten-Epithel (Fall 58).

ziehen sich auf die Sectionen von 4 Fällen, wovon 2 Individuen syphilitisch, 2 tuberculös waren. Der Autor kam auf Grund seiner Untersuchungen zu der Ueberzeugung, dass in diesen Fällen der Ozaena-Process vom Knochenschwund seinen Ausgang nahm und auf dyskrasischer Anlage beruhe, — in der späteren Arbeit von 1882 legte aber dann Fränkel das Hauptgewicht auf den Drüsenschwund.

Der stellenweisen Ersetzung des Cylinderepithels durch Plattenepithel legt Fränkel kein grosses Gewicht bei. Hingegen scheint ihm für die ganze Erklärung des Ozaena-Verlaufs nicht unwichtig zu sein, die zahlreich sich findende kleinzellige Infiltration von Epithel und Stroma der adenoiden Schicht. —

Was die oben erwähnte Publication von Gottstein aus dem Jahre 1879 betrifft, so bezieht sie sich auf einen Fall von reiner Ozaena. Dieser Autor constatirt ausser den angegebenen übereinstimmenden Befunden als hauptsächliches pathologisch-anatomisches Merkmal eine bindegewebige Degeneration der Schleimhaut. —

Weitere 2 Sectionsbefunde hat Krause 1882 (a. a. O.) der Literatur überliefert. Er fand das Epithel der unteren Muschel in der Hauptsache durch Plattenepithel ersetzt. Am vorderen Ende der mittleren Muscheln, welche deutlich atrophisch waren, fand sich aber viel Cylinderepithel. Das stark gewucherte Schleimhaut-Bindegewebe liess an die Möglichkeit einer Gefäss-Compression denken. Bei den Gefässen selbst konnte übrigens keine endarteritische Veränderung constatirt werden. Die Drüsen waren geschwunden, der Knochen durch bindegewebige Wucherung des Periosts z. Th. ersetzt. Krause ist deshalb der Ansicht, dass sich die ozänösen Veränderungen aus einer primären Bindegewebs-Wucherung ableiten lassen. Im degenerirten Drüsengewebe finden sich viel Fettkügelchen, ein Befund der übrigens auch von Cholewa und Cordes (a. a. O.) bei intra vitam ozänös befundenen Schleimhäuten hervorgehoben wird; der Ozaena-Geruch entstehe durch Zersetzung der von den degenerirten Drüsen gelieferten Fettsäuren. Bemerkenswert ist, was Krause über die grosse Masse der Borken in ozaenösen Nasenhöhlen post mortem sagt. Er fand nehmlich in der Leiche viel weniger Borken-Auflagerungen,

als sich nach dem intra vitam aufgenommenen Nasenbefund erwarten liess.

Was endlich noch die Befunde von Habermann (1886) anlangt, so beziehen sich dieselben ebenfalls auf 2 Sectionen ozänöser Individiduen. Auch dieser Autor legt das Hauptgewicht auf eine fettige Degeneration der Drüsen.

Unter den 83 Sectionen meines Beobachtungs-Materials fand sich ein einziger Fall (N. 20), der in jeder Beziehung den strengen Anforderungen eines autoptischen Ozaena-Befundes derart entspricht, dass man auch post mortem, ohne intra vitam den Kranken gesehen zu haben, die Diagnose auf eine manifest gewesene genuine Ozaena stellen konnte. Und zwar handelt es sich hier um einen typischen Fall einseitiger Ozaena: Aus dem betreffenden Sections-Befund ist zu entnehmen: Rechte untere Muschel hochgradig atrophisch, mittlere in geringerem Grade, aber deutlich atrophisch, rechter unterer Nasengang bis zu den Choanen mit verfilzten, deutlich fötid riechenden Borken z. Th. angefüllt; Randpolyp der mittleren linken Muschel, sonst nichts Abnormes. (Also keine Empyeme, keine Muschel-Atrophie der linken Seite u. s. w.) Als Ergänzung ist dem Sections-Protocoll noch nachzutragen, dass in der der Schleimhaut unmittelbar aufsitzenden etwas flüssigeren Eiter-Auflagerung von Herrn Dr. Sauerbeck, I. Assisstenz des Pathologischen Instituts in Basel, ein mit den Eigenschaften des Bacillus Mucosus Abel übereinstimmender Bacillus gefunden wurde.

Der histologische Befund bei diesem Falle erwies sich im Ganzen als übereinstimmend mit dem, was schon die oben erwähnten Autoren bei ihren Ozaena-Fällen sicher gestellt hatten. Der Muschel-Knochen der rechten unteren Muschel, auf welche sich die nun folgende ausführliche Schilderung bezieht, war bis auf eine kleine Leiste geschwunden. Dafür zeigt das Periost eine ausserordentlich mächtige Entwickelung, und ebenso offenbarten die dem Periost zugehörigen Gefässe eine stark in die Augen fallende Wandverdickung. An letzterer betheiligt sich hauptsächlich die Media und Adventitia, an der Intima konnten keine wesentlichen Veränderungen nachgewiesen werden. Die erwähnten Gefässwand-Verdickungen betrafen, soviel ich sehen konnte, sowohl die Arterien, als auch die Venen.

Howshipsche Lacunen mit vereinzelten Riesenzellen konnten auch an diesen Knochen-Präparaten in Uebereinstimmung mit den Befunden anderer Autoren, wenn auch nur spärlich an Zahl, beobachtet werden.

Hatte so in der Tiefe die Bindegewebs-Wucherung des Periosts den Knochen zum Theil verdrängt, so konnte man einen ähnlichen Befund in der subumcösen Schicht bezüglich der Drüsen erheben. Hier war deutlich zu sehen, wie ein derbes, verhältnissmässig kernarmes Bindegewebe unter dem Bilde einer starken Wucherung sich zwischen die Drüsenacini hineinzwängte und so dieselben gleichsam erdrückte. Diese Form der Drüsen-Atrophie äusserte sich dann bei weiter vorgeschrittenen Stadien so, dass man eingekeilt zwischen den derben Bindegewebszügen spindelförmige und runde Zell-Conglomerate fand; die atrophirten Ueberreste der Drüsenacini (Fig. 1(b), 5). Die einzelnen Zellen liessen stellenweise noch den Charakter der Drüsen-Epithelien erkennen, meistens zeigten sie aber undeutliche Contouren, verschwommene Kerne, gekörntes Protoplasma; sie machten den Eindruck von Zell-Leichen. Eine andere Form der Drüsen-Degeneration äusserte sich darin, dass der Durchmesser einzelner Drüsenacini sich auffällig vergrösserte (Fig. 1(b), 3(c)). Nicht auf Rechnung einer Proliferation der einzelnen Drüsen-Zellen ist diese Vergrösserung der Drüsenläppchen zu setzen, sondern sie ist vielmehr bedingt durch eine starke Volumens-Zunahme der einzelnen Zellleiber. Dieser Vorgang kann einen solchen Grad erreichen, dass das centrale Lumen vollständig verschwindet, die einzelnen Zellen bleiben dabei transparent. Der kleine Kern rückt, wo er überhaupt noch nachweisbar ist, ähnlich wie bei gefüllten Schleimdrüsen-Zellen normaler Grösse, an die Zell-Peripherie. Es handelt sich offenbar um eine schleimige Degeneration der einzelnen Drüsenzellen.

Im Weiteren entsteht natürlich sofort die Frage, ob diese beiden Formen von Drüsen-Degeneration in innigerem Zusammenhang zu einander stehen bezw. in einander übergehen können. Ich habe eifrig nach Bildern gesucht, welche auf einen solchen Vorgang hinweisen würden, doch ohne Erfolg. Es scheint doch sehr wahrscheinlich, dass die Drüsen-Degeneration

der Bowmann'schen Nasenschleimhaut-Drüsen auf diese zwei von einander vollständig verschiedenen Arten erfolgen kann. Möglicherweise ist ein solches getrenntes Verhalten damit in Zusammenhang zu bringen, dass von verschiedenen Autoren die einheitliche Natur dieser Bowmann'schen Drüsen auch bei normalen Nasenschleimhäuten sehr in Zweifel gesetzt wurde. Auch meine auf diesen Punkt gerichteten Beobachtungen an normalen Nasenschleimhäuten brachten mir die Gewissheit bei, dass, ähnlich, wie in der Submaxillar-Drüsen, die Acini der Nasenschleimhaut-Drüsen zum Theil den serösen, zum Teil den mucösen Drüsentypus zeigen. Solche Erwägungen über eine so geartete Doppelnatur dieser in Frage stehenden Drüsen stehen nicht vereinzelt da. Klein[1]) und Stöhr[2]) sind schon früher eifrig für diese Ansicht, im Gegensatz zur älteren Heidenhain'schen, eingetreten. Schlagenhaufer (1899) kam auf Grund von pathalogisch-anatomischen Befunden dazu, anzugeben, dass die Bowmann'schen Drüsen gemischte Drüsen seien, die in annähernd gleichen Verhältnissen ein schleimiges und ein seröses Secret liefern.

Auch darüber, welches die Endform der Drüsen-Degeneration der mucösen Acini ist, geben uns die Präparate von Fall 20 Aufschluss (siehe Fig. 3(a)).

Es finden sich nehmlich grosse, mit einreihigem, verhältnissmässig niederem Epithel ausgekleidete Hohlräume, deren weites Lumen grösstentheils angefüllt ist mit einer schwach bläulichroth gefärbten, transparenten Masse: offenbar degenerirte Schleimdrüsen-Schläuche im cystösen Endstadium.

Was in Weiterem dann die Gefäss-Veränderungen im bindegewebigen Stroma der submucösen Schicht anbetrifft, so finden sich ähnliche Gefäss-Verdickungen an Arterien und Venen, wie beim Periost. Hier tritt aber hinzu, was an den Periostgefässen vermisst wurde, nehmlich vielerorts eine ganz deutliche Verdickung der Intima der kleinen Gefässe und der

[1]) Klein und Nobel. Smith. Atlas of Histology. London. Smith Edler u. Comp. 1879/80.

[2]) Stöhr Ph. Ueber den feineren Bau der respir. Nasenschleimhaut. Beitrag zur mikrosk. Anatomie. Verhandlung der medicinischen Gesellschaft zu Würzburg. Band 20.

Capillaren. Da und dort ist auch eine deutliche Rundzellen-Infiltration dieser letzteren Gefässhaut nachzuweisen.

Dass in dieser submucösen Schicht der Schleimhaut eine excessive Vermehrung des Bindegewebs-Stroma stattgefunden hat, wurde schon mehrfach erwähnt. Auf vielen Bildern tritt dieselbe so stark in den Vordergrund, dass der ganze Schnitt aus Bindegewebs-Bündeln mit untermischten Blutgefässen zu bestehen scheint. Dabei erhält man den Eindruck, wie wenn das Bindegewebe der verdickten Adventitia ohne irgend welche Abgrenzung in dieses Bindegewebs-Stroma übergehen würde.

Und nun! Wie verhält sich das Epithel?

Ein grosser Theil der Schleimhaut-Bedeckung der unteren rechten Muschel, der Hauptsitz der Ozaena zeigt in diesem Fall alle charakteristischen Zeichen des zum Theil in Verhornung begriffenen Plattenepithels. Daneben befinden sich aber zahlreich eingestreute Stellen, welche unzweifelhaft mit Cylinderepithel bedeckt sind. Flimmerhaare lassen sich zwar nicht mit Sicherheit nachweisen. Ein Umstand, der aber nicht gegen den Charakter des Cylinderepithels spricht, wenn man bedenkt, welchen Schädigungen dieses Epitel durch die auflagernden Eiter- und Borkenmassen ausgesetzt ist. Vergleichs-Präparate haben überdies erwiesen, dass diese Flimmerhaare auch bei normalen Muscheln besonders da, wo Schleim, Eiter oder Blut-Auflagerungen sich bemerkbar machen, grösstentheils fehlen. Was aber diese mit Cylinderepithel besetzten Stellen unzweifelhaft als solche erkennen liess, war die Pallisaden-ähnliche Form und Anordnung der Zelleiber und die dieser entsprechende Form und Anordnung der Zellkerne. Im Gegensatz zu dem Aussehen des Cylinderepithels, stellen sich die Längsachsen der Kerne und Zelleiber des Plattenepithels mehr in die Flucht der Schleimhaut-Oberfläche und nicht senkrecht zu derselben. An einzelnen Stellen senkte sich überdies dieses Plattenepithel auf eine geringe Strecke zapfenförmig in die Tiefe und bildete so Papillen. Die der Nasenhöhle zugekehrte Fläche dieses Plattenpithels war da und dort bedeckt mit einer dünnen, faserigen, leicht bläulichen oder farblosen Schicht: verhornte Epithel-Lamellen. Noch einer dritten Form des Epithels, die sich an derselben, untern rechten Muschel fand, muss Erwähnung gethan

werden: des Uebergangs-Epithels. Es war nur an wenig zahlreichen Stellen anzutreffen und charakterisirte sich, abgesehen von seiner geringen Dicken-Dimension, dadurch, dass in der Flächenrichtung der Schleimhaut gestellte Kerne bis an die Oberfläche des flimmerlosen Epithels hinanreichten, während die übrigens durchaus nicht scharf gegeneinander abgegrenzten Zellleiber mehr eine cubische Form angenommen hatten (Taf. II, Fig. 1, 2, 3, 5).

Allen drei Epithelarten aber war ein Befund gemeinsam: die ausserordentlich in die Augen fallende Rundzellen-Infiltration. Diese letztere trat stellenweise so stark hervor, dass das Epithel nur schwer als solches zu erkennen war. Auch in die Tiefe des mucösen und submucösen Bindegewebs-Stromas erstreckte sich diese Rundzellen-Infiltration. Sie nahm aber an Intensität und Extensität rasch ab, je weiter sich die Beobachtungsstelle von der Oberfläche der Schleimhaut gegen den Knochen hin erstreckte.

Von den übrigen untersuchten Nasenmuscheln dieses Ozaena-Falles zeigte noch die mittlere Muschel der gleichen ozaenösen Seite insofern eine Abnormität als auch hier die Ausdehnung des Plattenepithels diejenige des Cylinderepithels übertraf. Der Drüsenschwund war angedeutet, ebenso die Bindegewebs-Wucherung im Periost, im mucösen und submucösen Stroma. Am Knochen selbst liessen sich aber mikroskopisch keine auffälligen Veränderungen nachweisen.

Die linke, nicht ozaenöse Nasenhöhle zeigte in jeder Beziehung von der Norm nicht abweichende Verhältnisse; dass sich auf dieser linken Seite ein mässig grosser Schleimpolyp, ausgehend vom Rand der mittleren Muschel, sowie eine kleine knöcherne Spina nach links vorfand, wurde schon im Sections-Protocoll erwähnt.

Wenn im Vorhergehenden in ausführlicher Weise berichtet wurde über auffällige histologische Veränderungen, die sich an den morphologischen Bestandtheilen der von dem Ozaena-Process in besonders hervorragender Weise betroffenen Muscheln zeigte, so geschah dies in einer ganz besonderen Absicht: Es hat nehmlich die Untersuchung der Nasenhöhlen anderer Individuen die Thatsache zu Tage gefördert, dass ähnliche histologische Befunde auch bei Schleimhäuten von solchen Nasenhöhlen gemacht wurden, bei denen die

Section durchaus keinen Anhaltspunkt für das Bestehen einer intra vitam manifest gewesenen Ozaena giebt. Der einzige Unterschied ist ein gradueller, d. h. mit anderen Worten: ähnliche histologische Veränderungen sind zwar öfter auch bei scheinbar normalem Nasenbefund anzutreffen, hingegen stehen diese Befunde in Bezug auf Extensität und Intensität beim einzelnen Individuum den oben beschriebenen Befunden bei zweifelloser Ozaena nach. In vielen Fällen sind sie auch nur angedeutet. Dabei muss noch ausdrücklich hervorgehoben werden, dass sich da, wo solche Veränderungen zu constatiren sind, durchaus nicht immer zugleich eine makroskopisch auffällige Muschel-Atrophie nachweisen liess.

Uebergehend auf diese Verhältnisse im Einzelnen ist vor Allem festzustellen, dass das eben Gesagte für die Epithel-Metaplasie in besonders hohem Maasse in die Erscheinung tritt. Wie aus Tabelle I und II hervorgeht, weisen nur 10 von 75 Nasenhöhlen Erwachsener normale Verhältnisse auf, welch' letztere doch darin bestehen, dass das Epithel der unteren und mittleren Muschel auf der ganzen Linie den Charakter des Cylinderepithels trägt. Die Extensität dieser Epithel-Metaplasirung im einzelnen Fall ist, wie aus dem bezügl. histologischen Befund entnommen werden kann, verschieden. Bald hat sie relativ grosse Flächen des Muschel-Epithels befallen, bald beschränkt sie sich auf einzelne, insulär abgegrenzte Partien, bald ist diese Metaplasie bis zum Stadium der eigentlichen Verhornung und Papillen-Bildung vorgeschritten, bald ist sie von dem eigentlichen Uebergangsepithel nur schwer an der charakteristischen Stellung der oberflächlichen Zellkerne zu unterscheiden. Auch die topographische Vertheilung dieser metaplasirten Stellen hält sich durchaus an keine feststehenden Regeln, denn, wenn auch im Allgemeinen die vorderen Muschel-Enden als Prädilections-Stellen für die Ansiedlung von Platten-Epithel angesehen werden können, so finden sich doch zahlreiche Fälle, bei denen das vordere Muschel-Ende verschont wurde, das hintere dagegen Plattenepithel aufwies. Alles in Allem jedenfalls ein sehr unerwarteter und wegen seiner Mannigfaltigkeit bezüglich seiner Deutung nicht ohne Weiteres klarer Befund.

Ein Versuch, diese überaus häufige Epithel-Metaplasirung in causalen Zusammenhang zu bringen mit Nebenhöhlen-Eiterungen oder mit Flächen-Eiterungen der Nasen-Schleimhaut, glückt nur bis zu einem gewissen Grade. Denn viele Fälle sind angeführt, bei denen keine Spur einer Nasen-Eiterung weder in loco, noch in den Nebenhöhlen parallel geht. Auch die Ueberlegung, ob vielleicht die Flächen-Ausdehnung der Epithel-Metaplasirung im einzelnen Fall eine Erklärung fände im makroskopischen Aussehen der betreffenden Muschel, mit anderen Worten, ob vielleicht zu einer auffällig athrophischen Muschel auch eine in ausgedehntem Maasse mit Plattenepithel ausgestattete Schleimhaut gehöre, erweist sich als durchaus irrig. Denn einmal hat schon der oben erwähnte Befund des Ozaena-Falles gelehrt, dass auf der rechten unteren Muschel sich neben ausgedehnteren Flächen von Plattenepithel auch noch Inseln von Cylinder-Epithel fanden. Andrerseits ist aus der Tabelle I zu entnehmen, dass viele Fälle zur Untersuchung gekommen sind, bei denen sowohl mittlere, als untere Muschel, sowohl einseitig als beidseitig in ausgedehntem Maasse metaplasirt waren und trotzdem jegliche Anzeichen einer Atrophie oder anderweitigen tiefergehenden Veränderung fehlten. (Fall 27, 31, 37 u. s. w.)

Wie verhält sich sodann das Zusammentreffen von Epithel-Metaplasirung plus Muschel-Atrophie, die scheinbar greifbarsten Requisite der Rhinitis atrophicans foetida einerseits zur Platyrrhinie andererseits: Beziehungen, welche doch vor Allem für den Fall, dass sie in positivem Sinn ausfallen, geeignet wären, eine Stütze abzugeben für die Ansicht, dass bei Platyrrhinen (und im Zusammenhang mit ihnen bei Chamaeprosopen), das Bild der Ozaena auf dem Vermittlungswege der Epithel-Metaplasirung zu Stande komme? Auch nach dieser Richtung lässt die Hoffnung auf einen nachweisbaren Zusammenhang im Stich: Es finden sich unter den beobachteten Fällen zahlreiche breite Nasen mit ausgedehnter Metaplasirung, bei denen keine Spur von Ozaena, weder makroskopisch, noch mikroskopisch, nachzuweisen war. (Fall 13, 15, 22, 23, 51 u. a. m.)

So wird man wohl in Berücksichtigung dieser Sachlage gezwungen sein, die Wichtigkeit der Epithel-Metaplasirung in Bezug auf die Genese des ganzen ozaenösen Processes

nothgedrungen in Zweifel ziehen müssen. Die Epithel-Metaplasirung kommt allerdings häufig und in ausgedehntem Maasse bei Ozaena vor, aber nicht nur, und ausschliesslich bei dieser allein; und namentlich ist es wichtig, noch einmal hervorzuheben: Metaplasirung kann in ausgedehntem und vorgeschrittenem Maasse bei breiten Nasen da sein ohne sichtliche Zeichen von Ozaena.

Ich möchte das Vorkommen dieser Epithel-Umwandlung bei Ozaena vergleichen mit dem Vorkommen des Hustens bei der Phthise: Husten wird gewöhnlich bei Phthise nicht vermisst. Er ist aber deswegen doch kein charakteristisches Kennzeichen, auch kein Causalmoment für diese Lungen-Affection.

Dieser Abschnitt darf nicht geschlossen werden, ohne auch noch die Frage in Erwägung zu ziehen, welche Berechtigung der in der Arbeit von Meisser (a. a. O. S. 25) ausgedrückten Vermuthung zugestanden werden muss, „dass das Epithel bei Ozaena in der Regel schon von Jugend, bezw. von Geburt an metaplasirt ist".

In ähnlicher Weise, wie dies oben von den Untersuchungen der Nasenhöhlen erwachsener Leichen beschrieben wurde, gelangten auch die Nasen-Schleimhäute von 30 Neugeborenen, die mir in freundlicher Weise von meinem hochverehrten Freund und Lehrer Herrn Professor Strasser in Bern zur Verfügung gestellt wurden, zur histologischen Zergliederung. Einige dieser Objecte wurden zum Zwecke der genauesten Durchmusterung in lückenlose Schnittserien zerlegt. Bei keinem einzigen derselben konnte irgendwo auch nicht am vorderen oder am hinteren Muschelende und zwar bei keiner der 6 Muscheln, Plattenepithel nachgewiesen werden. Dadurch ist nun allerdings nicht mit absoluter Sicherheit bewiesen, dass eine Metaplasirung beim Epithel der Neugeborenen ganz undenkbar ist; aber zum Mindesten ist sie doch sehr unwahrscheinlich. Denn wenn bei 81 Nasenhöhlen von Individuen die älter als 1 Jahr sind, 67 mal zum Theil recht ausgedehnte Ersetzung des Cylinderepithels durch Plattenepithel gefunden wurde, so hätte ein ähnlicher Befund bei 30 Neonati doch wenigstens angedeutet sein müssen, wenn anders mit Recht ein solcher Befund bei Neonati als bisweilen angeborener vermuthet werden darf.

Es ist demnach anzunehmen, dass der Zustand der Epithel-Metaplasirung ein nach der Geburt erworbener ist, eine Annahme, die mit den Erfahrungen an anderen Körperregionen (Uterus, Larynx u. s. w.) nicht im Widerspruch steht.

Zur Vervollständigung des Berichtes über meine histologischen Untersuchungs-Ergebnisse gehört nun noch die Erwähnung derjenigen Befunde, welche sich, wie oben bereits angeführt, auf das Vorkommen von Drüsen-Degeneration, Bindegewebs-Wucherung und Knochen-Veränderungen bei nicht ozaenösen Individuen bezieht. Diese Veränderungen finden sich in der That auch, aber ganz im Gegensatz zur Epithel-Metaplasirung, bei nur sehr wenigen Fällen (s. Fall 40 und 48) und auch bei diesen nur in sehr geringer Ausdehnung, man möchte sagen nur angedeutet. Hauptsächlich gilt dies von denjenigen Bildern, welche darauf hinweisen, dass seröse oder mucöse Acini zu Grunde gehen. Kleinzellige Infiltration von Epithel und subepithelialem Stroma, Bindegewebs-Wucherung, dann auch Verdickung des Periosts, letzteres aber gewöhnlich ohne auffällige Rarefication des Knochens, und endlich auch dann und wann etwas verdickte Capillargefässwände finden sich wohl hie und da, bei nicht ozaenösen Nasen-Schleimhäuten, öfter in Verbindung mit einer schon durch den Sectionsbefund festgestellten Muschel-Atrophie, vielfach aber auch ohne eine solche, aber die Frequenz und die Ausdehnung dieser Befunde im einzelnen Falle treten in ihrer Auffälligkeit vollständig in den Hintergrund gegenüber der oben ausführlich besprochenen Epithel-Metaplasie.

So nähern wir uns denn dem Schwerpunkt unserer Darlegungen, nehmlich der Frage, welche Anhaltspunkte aus den Resultaten dieser Untersuchungen gewonnen werden können für die Deutung des ozaenösen Processes überhaupt. — Ich meine durch die Berücksichtigung der Thatsachen, dass 1. die Epithel-Metaplasirung, auch nicht, wenn sie mit einer breiten Nase combinirt ist, als Hauptsache für das Auftreten der Ozaena verantwortlich gemacht werden kann, dass aber 2. der charakteristische Befund bei dem Ozaenafall sich zusammensetzt aus ausgedehntem und vorgeschrittenem Drüsenschwund, aus Binde-

gewebs-Entwickelung, Periost-Verdickung, Knochen-Rarefication, Gefäss-Veränderungen, muss nothwendiger Weise die Verantwortlichkeit für das Auftreten des ozaenösen Processes der Epithel-Metaplasirung abgenommen und in vollem Umfang eben auf die pathologischen Veränderungen dieser unter dem Epithel gelegenen Theile übertragen werden. Das heisst mit anderen Worten: Man wird darauf verzichten müssen, den Beginn und das Fortschreiten einer Ozaena von pathologischen Veränderungen im Epithel abhängen lassen zu wollen.

Für diese Ansicht, dass die Ozaena von tiefer gelegenen Theilen und nicht vom Epithel ihren Ausgang nehmen, ist erst in jüngster Zeit Cholewa und Cordes (1898) mit aller Entschiedenheit eingetreten. Das Primäre des muschelatrophischen Processes bei Ozaena sei der Knochenschwund, und zwar habe man dabei zu denken an eine Anomalie der Knochen-Ernährung, bezw. der Knochenbildung, welche einhergehe mit einer lebhaften Knochen-Resorption schon entwickelten Knochens und mit einer mangelhaften Apposition von neuem, nicht oder nur z. Th. verkalkendem Knochen. Es wäre also dieser Process in gewissem Sinn zu analogisiren mit der Osteomalacie, nur dass diese letzte Erkrankung eine fast ausschliesslich bei graviden Personen zu Tage tretende allgemeine Knochen-Erkrankung sei; während die Knochen-Atrophie bei Ozaena als eine locale Affection auch bei nicht graviden Individuen durch „gewisse Wachsthums-Reize“ hervorgerufen werden.

Wir werden nun, so fährt Cholewa fort, nicht fehl gehen, wenn wir in der durch den Knochenprocess veränderten Blutzufuhr den Hauptfactor, für die Veränderungen in der Schleimhaut erblicken. Nicht aber in dem Sinne, wie es unter § 581 in Zarniko's Buch „Ueber Nasen-Krankheiten“ angeführt wird: „der nähere Vorgang soll dabei der sein, dass die ernährenden Gefässe sowohl der Schleimhaut wie des Periost durch die neugebildeten Bindegewebs-Fasern comprimirt und verödet würden. Hierdurch werde die Ernährung der Schleimhaut, und des Knochens beeinträchtigt, und es käme zu einem Gewebsschwunde in Beiden, mit Verminderung des Gesammtvolumens.“ Dem ist nicht so, denn wir haben in unserem mikroskopischen Theil gezeigt, dass die Gefässe der Schleimhaut entgegen der allgemeinen Anschauung in keiner Weise weder in ihrer Intima, noch Adventitia zur Norm verändert sind, so dass auch von einer Endarteriitis (Fränkel) bei rein ozaenösen Processen nicht die Rede ist. Durch eine Reihe von

mikrometrischen Messungen haben wir ausserdem uns die Ueberzeugung verschafft, dass auch in den verschiedenen Stadien der Ozaena die Dicke der einzelnen Gefässwandungen kaum, von in normalen Fällen gefundenen Maassen, verschieden sind. Wohl aber haben wir bei der Schilderung der Knochenprocesse das gänzliche Verschwinden der Markräume und Haversian spaces und mit ihnen eine grosse Menge arterieller Blutzufuhr constatiren können. Es ist hierbei ganz gleichgültig, ob wir uns den Gefässapparat der Nasenmuscheln in Voltolini's sinnreicher Weise, oder in der jene Anschauungen bekämpfenden von Zuckerkandl vorstellen. Es genügt für unser Thema, dass für den Fortfall eines grossen Theils der arteriellen Blutzufuhr im Knochen, ein grosser Theil der venösen aus der physiologischen Thätigkeit der Secretion der Nasen-Schleimhaut ausgeschaltet wird. Denn dasüber sind wohl Alle einig, dass die Füllung des Schwellgewebes nicht bloss von der Schleimhaut-Vsscularisation, sondern auch von den aus den Knochen austretenden Venen geschieht; dass die Blutzufuhr bei den im Ozaenaprocess erkrankten Muscheln in der That ganz bedeutend vermindert ist, habe ich oft bei meinen chirurgischen Eingriffen erfahren. Es war hier z. B. ganz auffallend, wie gering die Blutung bei der Wegnahme solcher Muscheln sich im Vergleich zu derjenigen erwies, die wir z. B. bei der Ethmoiditis necrotica Woaks (sit venia verbo) erhielten, und wie rasch im Vergleich zu letzterer die Blutung auf Tamponade stand. Ist nun die Blutfülle im Allgemeinen vermindert, so ist wohl die erste Folge, dass das Schwellgewebe reflectorisch auf Nerven-Reizung nicht wird in der gewohnten Weise durch An- und Abschwellen reagiren können.

Aus unsern mikroskopischen Schnitten ersehen wir jedoch, dass schon in einem früheren Stadium der Ozaena das Schwellgewebe an der allgemeinen Atrophie Theil nimmt durch Schwächerwerden seiner musculösen Wandungen. Wir werden nicht fehl gehen, in dieser frühen Betheiligung des Schwellgewebes einen maassgebenden Factor für die weiteren Veränderungen der Schleimhaut zu erblicken.

Wenn ich nun auch den Ausführungen dieses Forschers nicht in allen Theilen beistimmen kann, so ist doch die Thatsache wichtig, dass diese Autoren das Wesentliche des Ozaena-Processes ebenfalls in die Tiefe verlegen und nicht primär in das Epithel. Allerdings sind Epithel-Veränderungen im Sinne einer Metaplasie auch da, neben Schwund des Schwellkörpers und der Drüsen u. s. w., aber alle diese Befunde seien zurückzuführen auf eine Circulations-Störung im Sinne einer schlechteren Ernährung, und diese Letztere sei durch den Ausfall an Gefässen bedingt, welche auf Rechnung der Knochen-Atrophie zu setzen sei.

Dem gegenüber muss von meinem Standpunkt aus ent-

gegengehalten werden, dass in meinem Fall eben doch Gefäss-Veränderungen in der Adventitia constatirt wurden, und andererseits, fanden sich auch bei einzelnen Individuen Drüsen-Atrophien und Epithel-Metaplasien ohne irgend eine Spur von Knochen-Atrophie: In diesen Fällen konnte also kein Ausfallen von Knochengefässen für diesen Befund verantwortlich gemacht werden. Ich meine also, trotz der principiell übereinstimmenden Ueberzeugung, dass der Ozaena-Process in der Tiefe der Muscheln seine Operations-Basis habe, müsse man nach einer mehr allgemein schädigenden Ursache forschen, nach einem Agens, welches im Stande ist Epithel, Submucosa, Schwellkörper, Drüsen, Periost und Knochen, einzeln oder alle zugleich in Mitleidenschaft zu ziehen: Allen diesen Gebilden gemeinsam sind nur die Gefässe und die Lymphbahnen, und so erscheint der Gedanke nahe liegend, dass die Ozaena in letzter Linie stets eine locale Ernährungsstörung der verschiedenen Muschel-Bestandtheile ist. Mein Gegensatz zu der Ansicht von Cordes und Cholewa besteht also darin, dass die Knochen-Atrophie nicht der Ausgangspunkt für die weiteren ozänösen Muschel-Veränderungen darstellt, sondern dass vielmehr diese Knochen-Atrophie eine Parallel-Erscheinung ist zur Epithel-Metaplasirung, zur Drüsen-Atrophie, zur Bindegewebs-Entwickelung, zur Periost-Wucherung, zur Gefässwand-Verdickung: und zwar dürften alle diese Parallel-Erscheinungen eine gemeinsame Quelle haben. So geartete locale Ernährungsstörungen an Schleimhäuten, welche bald nur die äusserste Oberfläche in Mitleidenschaft ziehen, bald auch zu Aeusserungen führen, wie sie der Ozaena charakteristisch sind, sind nun allerdings meines Wissens an anderen Schleimhäuten nicht beobachtet worden. Ein Analogon haben sie aber in den in letzter Linie auf Ernährungsstörungen irgend welcher Art beruhenden Affectionen der äusseren Haut, welche man mit dem Collectivnamen Eczem bezeichnet. Der durch irgend eine Aetiologie hervorgerufene eczematöse Process verläuft im Anfang auch nur an der Oberfläche ab, natürlich mit Betheiligung der unmittelbar unter der Epidermis gelegenen Gefässe; er kann überhaupt als solcher (d. h. als ganz oberflächlicher Process) abheilen. In gewissen

Fällen aber können von der Oberfläche einer eczematös afficirten Stelle bestimmte Stoffe in die nächste Umgebung und Unterlage aufgenommen werden, welche zunächst Infiltrate, dann aber auch secundäre Bindegewebs-Verdickungen mit Schrumpfung der Balgdrüsen, wo solche sind, zur Folge haben können. Solches ist vielfach nachgewiesen bei chronischen Unterschenkel-Eczemen mit rein varicöser Grundlage. Dabei brauchen die von der Oberfläche aufgenommenen differenten Stoffe nicht immer eigentliche Bakterien zu sein. Den gleichen Dienst thun gewiss auch Ptomaine und Toxine oder andere rein chemisch differente Stoffe. Die Wege aber, auf denen diese Stoffe nach ihrer Wirkungsstelle in der Tiefe gelangen, sind vor allem die localen Lymphbahnen, Saftlücken und in letzter Linie wahrscheinlich auch die Blutgefässe. Und so möchte zu vermuthen sein, dass die Ozaena eine dem Ekzem und seinen Folgen durchaus an die Seite zu stellende Muschel-Erkrankung darstellt. Ein Schleimhaut-Katarrh, analog dem acuten Einsetzen des Eczems geht in früher Jugend dem Auftreten der Ozaena voran (Bosworth, Meisser, Siebenmann und viele Andere). Zwar kann dieser Katarrh abheilen, ohne irgend welche tiefgreifende Schädigungen der morphotischen Muschel-Bestandtheile zu hinterlassen, ausser vielleicht einer bleibenden Metaplasie. Er kann aber auch durch irgend welche begünstigende Momente (z. B. weite Nase und deren Folgen?) länger anhalten, oder sich in irgend einer andern Hinsicht als nur auf dem Wege einer ausgeprägten Chronizität, zu einem für die Tiefenwirkung virulenteren Katarrh entwickeln; und nun beginnt das Wechselspiel zwischen Oberfläche und Tiefe in dem Sinn, dass das durch den lang anhaltenden Katarrh in seiner Vitalität geschädigte Cylinderepithel nicht mehr im Stande ist, alle schädlichen Stoffe irgend welcher Provenienz an einem Eindringen in die Tiefe zu hindern.

Dabei kann man zunächst an eine eigentliche Einwanderung morphotischer Bestandtheile nach der Tiefe denken, und nach dieser Richtung würde ein Befund, den ich an zahlreichen, mit Gentianaviolett gefärbten, von ganz verschiedenen Sectionen herrührenden Schnitten gemacht habe, einen gewissen Fingerzeig geben: Es fanden sich nehmlich in vielen Drüsenlumina Haufen

von deutlich gefärbten Bacillen und Kokken. Aber auch eine eigentliche Resorption amorpher Substanzen, ähnlich wie die Aufnahme von Cocain in den Kreislauf bei der Cocainisirung der Muscheln, kann angenommen werden. Die Vermittler dieses Vorganges dürften in diesem Fall die Basal-Canälchen sein, diese Löcher in der unmittelbar unter dem Fuss der Epithelzellen gelegenen Basal-Membran, von deren weiterem Verlauf gegen die Submucosa hin Schifferdeker (a. a. O.) sagt:

„Auf der Bindegewebs-Seite kann man mitunter das eine oder das andere Canälchen auch noch eine kürzere Strecke in der bindegewebigen Grundsubstanz verfolgen und sieht dann bisweilen deutlich, dass dasselbe in einen mehr oder weniger scharf begrenzten Hohlraum in der Grundsubstanz übergeht." „Wie mir scheint, stehen diese Basal-Canälchen in directer Beziehung, wenn auch nicht mit dem wirklichen Lymphgefäss-System, so doch mit den plasmatischen Räumen des Bindegewebes."

Wenn nun auch in diesen stets offenen Basal-Canälchen der Lymphstrom nach allgemeiner Ansicht nach der Schleimhaut-Oberfläche hin gerichtet ist, so kann er sich gewiss auch ausnahmsweise in seiner Richtung umkehren oder nur in seiner Intensität stocken, besonders wenn im Körper der ganzen Muschel eine allgemeine Stockung der Circulation Platz gegriffen hat (Schifferdeker erwähnt, dass bei hypertrophischen Muscheln die Basal-Canälchen besonders deutlich sind).

Als Folge dieses Eindringens von solchen differenten Stoffen in die Tiefe auf dem einen oder andern Weg treten nun die allerverschiedensten Zustände auf, Zustände, die den Charakter der geschädigten Vitalität in sich tragen. Die Art dieser Schädigung ist eine Ernährungsstörung im weitesten Sinne des Wortes. Zunächst wird wohl ausser dem Epithel das submucöse Bindegewebe Schaden leiden, deshalb finden wir so häufig Plattenepithel und Bindegewebs-Hypertrophien. Aber auch ohne diesen Weg zu machen, können diese eingedrungenen Agentien das Periost und den Knochen zum frühen Sitz ihrer Thätigkeit auswählen: Es tritt eine Ernährungsstörung im Knochen mit Atrophie ein. Alle diese Processe von denen der eine oder der andere im einzelnen Falle fehlen kann, machen aber noch keine Ozaena aus. Erst wenn die Bowmann'schen Drüsen auch noch mit in den Bereich der Ernährungsstörung

fallen —, dann kommt diese Drüsensecretions-Störung zu Stande, als welche die genuine Ozaena betrachtet werden dürfte.

Nach diesen Ausführungen erklärt sich denn auch der vielgestaltige und scheinbar sich oft widersprechende Befund der verschiedenen Autoren bezüglich des inneren Zusammenhanges zwischen Ozaena mit und Ozaena ohne Muschelatrophie. Ist es doch sehr wohl denkbar, dass beispielsweise eine im obigen Sinne in die Erscheinung tretende Ernährungsstörung ihren schädigenden Einfluss nur auf Epithel und Drüsen geltend machen kann und so das Bild einer Ozaena foetida atrophicans ohne auffällige Atrophie hervorruft. Umgekehrt können alle Voraussetzungen zu einer Ozaena da sein, nur das Epithel hat vielleicht in Folge zufälliger Besserstellung in der Ernährung an einzelnen circumscripten Stellen wenigstens dem Ansturm Stand gehalten: dann ist ein Befund, wie er von Fränkel (S. 28) demonstrirt wurde, sehr leicht erklärlich. Schliesslich hätten wir dann auch einen Einblick in die Genese der bis jetzt im Grunde genommen doch sehr räthselhaften Muschel-Atrophie ohne Ozaena: Drüsen-Atrophien oder besser gesagt Drüsen-Alterationen im weitesten Sinn des Wortes würden eben im letzteren Falle vermisst. —

Ziehen wir nun auch noch die Frage in den Bereich unserer Betrachtungen, ob von diesem pathologisch-anatomischen Standpunkt aus ein specifischer Erreger für die Ozaena im Sinne eines specifische Stoffe producirenden Mikroorganismus postulirt werden muss, so ist nicht wohl einzusehen, warum wir ihn gerade für diesen Process annehmen sollen; denn wenn wirklich die Ozaena als eine solche tiefer gelegene Folge allgemein entzündlicher Vorgänge, die sich unter dem Bild des schleimigen und eitrigen Katarrhs, vielleicht auch der croupösen und diphtheritischen Entzündung, auf der Schleimhaut-Oberfläche abspielten und abspielen, anzusehen ist, so braucht man eben so wenig für sie wie für das Hauteczem (und dies ist für letzteres meines Wissens nachgewiesen) die Einwirkung specifischer Mikroorganismen anzunehmen.

Und doch ist dieser Process der foetiden und nicht foetiden Rhinitis atrophicans ein so ganz der Nase, bezw. den Nasenmuscheln eigenthümlicher! Die Lösung

des Räthsels liegt vielleicht in einer Ueberlegung, die mir durch meine entwicklungsgeschichtlichen Untersuchungen[1]) nahe gelegt wurde, nehmlich in dem Gedanken, dass der ganze morphologische Aufbau der Nasenmuscheln sich als ein durchaus eigenartiger, im menschlichen Körper seinesgleichen nicht findender qualificirt. In eine gegen die äussere athmosphärische Luft hin offene Höhle ragen relativ schmale, überall mit Schleimhaut bedeckte und durch verhältnissmässig dünne Knochenlamellen gestützte Leisten frei in das Lumen hinein. Von diesen Nasenmuscheln habe ich nachgewiesen, dass sie entwicklungsmechanisch aufzufassen sind als stehengebliebene Theile der seitlichen Nasenhöhlenwände. Die Verbindungsfläche nach der seitlichen Nasenwand hin, der Muschelhals (Isthmus conchae), ist eine verhältnissmässig schmale Brücke, durch welche sich der ganze complicirte Mechanismus der Zu- und Abfuhr von nützlichen und schädlichen Stoffen vollziehen muss. Ist es da nicht denkbar, dass, wegen dieser durch die relativ grosse Schleimhaut-Oberfläche bedingten, günstigen Resorptions-Möglichkeit einerseits, und bei dieser relativ schlechten Organisation der tiefer gelegenen Etappenlinien andrerseits, aufgenommene toxische Substanzen viel eher Gelegenheit haben, in loco, d. h. in den Muscheln selber, ihre destruirende Wirkung im Sinn einer chronischen Entzündung mit Bindegewebs-Proliferation geltend zu machen? Diese entzündliche Bindegewebs-Proliferation schädigt ihrerseits wieder auf dem Wege der Gefäss-Compression die localen Circulations-Verhältnisse in der Muschel, und so entsteht ein Circulus vitiosus, der nur geeignet ist, die Insufficienz der für die Muscheln in ihrer Gesammtheit in Betracht kommenden Ernährungs-Verhältnisse, besonders auch im Isthmus conchae, zu steigern. Von diesem Gesichtspunkt aus würde es dann auch klar, auf welche Weise das polymorphe Bild der Ozaena zu Stande kommen kann; dass es eine genuine Ozaena giebt, und zwar eine genuine Ozaena, die nur einseitig sein kann, insofern als man unter diesem Namen eine nicht syphilitische oder tuberculöse Ozaena versteht, die ohne irgend welche Complicationen von Seiten der Nebenhöhlen zu Stande kommt, ist wohl eine sichere Thatsache,

[1]) Schoenemann, Beitrag zur Kenntniss der Muschelbildung und des Muschelwachsthums. Anatom. Hefte, No. 58, Wiesbaden, 1901.

und auch jetzt wieder, wie ich meine, durch die genaue Untersuchung des Falles 20 bewiesen. Für diese genuine Ozaena ist eben die Aetiologie in Anspruch zu nehmen, welche oben eine ausführliche Besprechung gefunden hat. Eine Ernährungsstörung in der Gesammtheit der die Muscheln zusammensetzenden Gebilde kommt dadurch zu Stande, dass Producte, die bei einem lange andauernden Katarrh sich auf der Oberfläche der Muschelschleimhaut bilden, gleichsam resorbirt und nicht genügend eliminirt werden. Sie reizen das Bindegewebe zur Proliferation und geben so den ersten Anstoss zur sogenannten bindegewebigen Schrumpfung (Sklerose) mit parallel gehender Epithel-, Drüsen- und Knochen-Veränderung, wie sie eben in ausgeprägter Entwicklung der Ozaena eigenthümlich ist. Die in ihrer Zahl und Beschaffenheit reducirten Drüsen liefern quantitativ und qualitativ ein Secret, das zur Zersetzung (vielleicht durch den Bacillus mucosus Abel), im Gegensatz zum normalen, geneigt ist und auf diese Weise den charakteristischen Ozaena-Foetor erzeugen kann.

Eine solche Theorie würde allerdings bis zu einem gewissen Grade die Voraussetzung herausfordern, dass diejenigen Individuen mehr zur Ozaena disponirt seien, deren Muschelhals von Anfang an dünn ist. Ob dies in der That zutrifft, ist aus leicht begreiflichen Gründen schwer mit Sicherheit anzugeben; wer aber Gelegenheit gehabt hat, viele Muscheln an der Leiche in toto zu reseciren, dem muss die grosse Verschiedenheit in der Dicke des gesammten Muschel-Isthmus, (ich meine damit Knochen und Weichtheile zusammengenommen), auffallen. Man kann nicht behaupten, dass jede Dünnheit des Muschelhalses eine acquirirte, also in gewissem Sinn ein Signum atrophiae sei. Denn solche dünne Muschelhälse finden sich auch da, wo im Uebrigen keine Atrophie zu sehen ist. In diesem Fall hätte man sich vorzustellen, dass das zufällige Fehlen der anderen mitbestimmenden Momente (lang dauernde oder besonders virulente Katarrhe oder andere ungünstige Local-Verhältnisse, wie z. B. weite Nase, von denen noch die Rede sein wird) diese mit dünnen Muschelhälsen ausgestatteten Individuen vor eigentlicher Muschel-Atrophie und schliesslich vor Ozaena bewahrt hatte. Man muss auch hier, wie bei allen anderen Körpertheilen, daran festhalten, dass jeder Krankheits-Process das

Resultat einer Wechselwirkung zwischen der Schwere der einwirkenden Ursache und der Widerstandsfähigkeit des betroffenen Organes ist. Eine schwere Oberflächen-Schädigung mit Eindringen eines äusserst virulenten Materials in die Tiefe könnte also beispielsweise die Vortheile eines breiten Muschelhalses compensiren, und so wäre es denkbar, dass in der Aetiologie der genuinen Ozaena schwere, in der Jugend durchgemachte Processe, wie Diphtheritis der Nase, eine grössere Rolle spielen, als bisher geahnt wurde. Die Nasen-Diphtherie wird ja bekanntlich öfter übersehen aus naheliegenden Gründen: weil sie eben als eine Begleiterin der viel mehr in die Erscheinung tretenden Kehlkopf- und Rachen-Diphtherie nicht so gebieterisch Beachtung fordert. (In den in den Tabellen angeführten Fällen von Diphtheria laryngis fanden sich in der Nase z. Th. recht tief greifende Schleimhaut-Veränderungen.) So erwähnte Schmithuisen (Aachen) am X. Internat. Congress 1890, „dass in einer Familie 3 Kinder an Ozaena litten; dass das 4. ihm mit Rhinitis crouposa vorgeführt wurde, und dass die Mutter mit aller Bestimmtheit angab, dass die Ozaena bei den anderen Kindern mit denselben Erscheinungen wie Blutungen und Abstossen von weissen Stücken angefangen habe".

Mag dem nun sein, wie ihm wolle, so wäre jedenfalls, wie schon mehrfach angedeutet, durch diese Darstellung der Ozaena-Genese die Mannigfaltigkeit der bisherigen Anschauungsweisen bis zu einem gewissen Grade verständlich. Man könnte begreifen, dass es eine Rhinitis atrophica foetida und non foetida giebt: es hängt dies eben ganz davon ab, welche Muschel-Bestandtheile durch solche Ernährungs-Störungen am meisten gelitten haben. Die Metaplasie dürfte wohl dasjenige sein, was man bei beiden Formen am ehesten erwartet und auch thatsächlich am häufigsten antrifft. Sie ist gleichsam die Narbe des Nasenschleimhaut-Epithels, die ohne weitere Folgen, ausser vielleicht einem gewissen Grad von Trockenheit, analog der Rhinitis sicca anterior Siebenmann, (Xantose, Zuckerkandl), bestehen kann. Tiefer greifende Ernährungs-Störungen führen zu Knochen- und damit zur Muschel-Atrophie. Kommt zu dem Allen noch ein Schwund der Drüsen, dann ist das fertige Bild der Rhinitis atrophicans foetida da.

Aber nicht nur dem Verständniss der Aetiologie der genuinen Ozaena würde uns diese Erklärung näher bringen, sondern auch derjenigen der anderen Ozaena-Formen: vor Allem der syphilitischen. In dieser Hinsicht ist besonders auf Fall 3 und 84 der Tabellen hinzuweisen. Diese beiden halbjährigen, congenital syphilitischen Kinder, die intra vitam an profuser Coryza syphilitica gelitten hatten, zeigten bei der pathologisch-anatomischen Untersuchung der Nase ausgedehnte Metaplasien an mittlerer und unterer Muschel, ausserdem hochgradige syphilitische Endarteritis mit Wucherung des Schleimhaut-Bindegewebes und des Periostes: ein Fingerzeig dafür, dass eben die congenital syphilitischen Individuen die postulirte Ernährungs-Störung der Muschel-Bestandtheile wahrscheinlich als Theil-Erscheinung der allgemeinen Syphilis mit sich zur Welt bringen. Bei diesen Patienten brauchte es eigentlich keiner weiteren schädigenden Einflüsse von der Oberfläche her (obschon eine solche in der profusen Coryza auch gegeben ist), auch nicht einer congenitalen Verschmälerung des Muschel-Isthmus.

Und wie verhalten sich endlich noch die Beobachtungen vieler Autoren, dass es eine Ozaena giebt als Folge von Nebenhöhlen-Erkrankungen? Es ist zweifellos, dass sie in der That zu Recht besteht, und es dürfte auch nicht schwer fallen, sie in den Rahmen unserer allgemeinen Ansicht von der Ozaena-Genese unterzubringen. Man braucht sich durchaus nicht daran zu stossen, dass der Foetor des Nebenhöhlen-Eiters ganz anderer Qualität sei, als derjenige der Ozaena, mithin eine Muschel-Ozaena und Nebenhöhlen-Eiterungen zwei von einander verschiedene Vorkommnisse seien. Im Gegentheil, der Zusammenhang besteht sehr wahrscheinlich, und zwar auf dem Wege, dass der aus den Nebenhöhlen über die Muscheln herabfliessende Eiter die Rolle der schädigenden Einflüsse auf die Muschel-Ernährung darstellt und so in Folge des lang andauernden Insultes schliesslich eine eigentliche Muschel-Atrophie mit Muschel-Ozaena zu Stande bringen kann, auch ohne dass ein präformirter enger Muschel-Isthmus die Verhältnisse in ungünstiger Weise für das Zustandekommen dieser Ozaena vorbereitet hat. Bresgen erwähnt ausdrücklich in seinem Abschnitt: Nasenkrankheiten in der grossen Realencyklopädie von Eulenburg, dass „die eiterbespülten Strassen am ehesten atrophiren

So würde dem praktischen Rhinologen eine neue eindringliche Warnung zu Theil, ähnlich wie den chronischen Katarrh, Empyeme möglichst frühzeitig zur Ausheilung zu bringen. Denn sie können secundär eigentliche Muschel-Ozaena zum Gefolge haben, und wenn diese einmal ausgebildet ist, wird eine nachträgliche Empyem-Operation den Status quo auf den Muscheln nicht mehr herstellen können.

Endlich darf nicht unterlassen werden, die Frage des Zusammenhanges zwischen Chamäprosopie und Platyrrhinie einerseits und Ozaena andererseits mit in den Kreis der Betrachtung zu ziehen. Dass ein solcher Zusammenhang besteht, wurde schon lange vermuthet und neuerdings durch die Arbeit von Meisser mehr als wahrscheinlich gemacht. Bei Platyrrhinen und in Connex damit bei Chamaeprosopen kommt Ozaena unverhältnissmässig viel häufiger vor, als bei Leptoprosopen. Dass hier nicht ohne Weiteres ein zufälliges Zusammentreffen von Chamaeprosopie mit Metaplasie verantwortlich gemacht werden kann, wie Meisser meint, wurde oben schon des Weitern auseinandergesetzt, und zwar aus dem Grunde, weil in der Reihe meiner Sectionen gerade dieses Zusammentreffen vielfach constatirt wurde ohne eine Spur von Ozaena. Auf der anderen Seite können nicht andere positive Gesichtspunkte für das Zustandekommen der Ozaena bei Breitnasigen in Betracht kommen, als die bereits erwähnten. Und so liegt es denn nahe anzunehmen, dass schädigende Einflüsse im Sinne einer consecutiven Ernährungs-Störung in den Muscheln viel eher bei Breitnasigen zur Wirkung kommen, als bei Schmalnasigen, ganz abgesehen davon, dass eine präformirte Enge des Muschelhalses auch bei diesem Zustandekommen des Bildes der Ozaena eine wesentliche Rolle spielen kann. Ob man dabei die Annahme von Heymann berücksichtigen will, dass bei Weitnasigen eine allgemeine intranasale Circulations-Störung in Folge der Insuffienz des venösen Abflusses, hauptsächlich bei der Inspiration[1]),

[1]) Dass eine solche Beeinflussung des venösen Abflusses aus dem Cavum nasale durch die Inspirations-Bewegung in der That besteht, kann ad oculos vermittelst eines kleinen Experimentes ohne Weiteres nachgewiesen werden. Verschliesst man nehmlich durch seitliche Compressionen, z. B. mit dem Finger, diejenige Nasenhälfte, welche „weniger

zu Stande kommt, oder ob man daran denken muss, dass eine weite Nase auch athmosphärischen und bacillären Beeinflussungen viel eher zugänglich ist, so dass leichter feuchte oder trockene Katarrhe entstehen, lasse ich dahingestellt.

Am Ende meiner Ausführungen angelangt, möge es gestattet sein, in Kürze einen zusammenfassenden Ueberblick über die Resultate meiner Untersuchungen zu werfen. Bezüglich der Metaplasie, d. h. der Ersetzung des Cylinderepithels durch Plattenepithel im Respirations-Theil der Nasenhöhle hat sich gezeigt:

1. Dass diese Metaplasie ein überaus häufiges Vorkommen ist. Bestimmte Anhaltspunkte für ein regelmässiges Wiederkehren dieser Erscheinung können nicht gewonnen werden. Vielmehr ist dasselbe sowohl in Bezug auf die topographische Vertheilung beim einzelnen Individuum, als auch in Bezug auf die Frequenz bei verschiedenen Individuen durchaus regellos. Die vorderen Enden der mittleren und unteren Muscheln scheinen bis zu einem gewissen Grad Prädilections-Stellen für die Ansiedelung von Plattenepithel zu sein.

2. Metaplasie des Cylinderepithels ist keine conditio sine qua non für das Zustandekommen der Ozaena. Sie wird zwar sehr häufig bei dieser Krankheit gefunden. Eine sichere Parallele zwischen Intensität des ozaenösen Processes und Extensität der Metaplasirung kann nicht mit Sicherheit nachgewiesen werden. Unter den 30 untersuchten Fällen von Neugeborenen fand sich kein Fall von angeborener Metaplasie. Mehrere Fälle von Platyrrhinie combinirt mit ausgedehnter Metaplasirung wurden constatirt ohne sichtbare Zeichen von intra vitam manifest gewesener Ozaena.

3. Der eigentliche ozaenöse Geruch hat wahrscheinlich seine letzte Ursache in einer degenerativen Umwandlung der Bowmannschen Drüsen, welcher Vorgang eine Secretions-Anomalie der

Luft hat", bei der also für gewöhnlich eine vorübergehende Schwellung des Schwellkörpers angenommen werden kann, und macht man nun durch das andere freie Nasenloch ein paar tiefe Inspirationen, so zeigt sich nachher beim Loslassen des Fingers die Athmung in der zugehaltenen Nasenhöhle freier: Ein Beweis offenbar dafür, dass das venöse Blut aus der Nasenhöhle nach dem Thorax zu gleichsam aspirirt wurde. Auf demselben Princip dürfte auch die bekannte Thatsache beruhen, dass Nasenbluten durch tiefe und lang dauernde Inspirationen öfter zum Stillstand gebracht werden kann.

Schleimhaut zur Folge hat. Das unter diesen Umständen gelieferte Secret ist einer Zersetzung (vielleicht durch den Bacillus mucosus Abel und ähnliche Mikroorganismen) viel eher zugänglich, als das normale Secret. Neben diesen Drüsen-Veränderungen äussert sich der ozaenöse Process gewöhnlich darin, dass am Periost, submucösem Gewebe und Gefässen eine Wucherung der Bindegewebs-Elemente stattfindet, während der Knochen einer Resorption entgegengeht. Andeutungen aller dieser Processe findet man oft bei makroskopisch normal aussehenden Muscheln.

4. Der ozaenöse Process ist (da wo er nicht auf dyskrasischer Grundlage beruht, besonders bei Syphilis mit congenitalen Gefäss-Veränderungen) wahrscheinlich eine Folge von mannigfaltigen entzündlichen Vorgängen, die zunächst auf der Schleimhaut-Oberfläche sich abspielen. Die bei diesen Oberflächen-Processen frei werdenden differenten Stoffe gelangen in das Massiv der Muscheln und führen zu chronischen Reizzuständen und Ernährungs-Störungen (Bindegewebs-Hypertrophie, Drüsen-Degeneration) in ähnlicher Weise, wie dies bei chronischen Ekzemen gefunden wird.

5. Ueber gewisse, diese Ernährungs-Störung begünstigende Momente kann man nur Vermuthungen äussern (früh durchgemachte Diphtheria narium, angeborene enge Ansatzstelle des Muschelhalses an die Nasenhöhlen-Seitenwand, Circulations-Störung durch angeborene Platyrrhinie u. s. w.). Es wäre auch denkbar, dass gewisse nervöse Einflüsse vorübergehend hemmend auf die normale Absonderung des „Bowmann'schen Nasendrüsen-Secretes" einwirken, ähnlich wie dies von den Magendrüsen bekannt ist. Auf diese Weise könnte ein Ozaenageruch transitorisch stärker werden oder überhaupt stärker werden.

6. Secundär kann aus den Nebenhöhlen oder von der mittleren Muschel herabfliessender Eiter auf der unteren Muschel eine Ozaena hervorrufen.

Und so bin ich durch meine Untersuchungen zu ähnlichen Schlüssen gekommen, wie sie im Jahre 1882 E. Fränkel in dieser gleichen medicinischen Zeitschrift niedergelegt hat. Ausser den erwähnten pathologisch-anatomischen Untersuchungen über Ozaena hatte dieser Autor auch Gelegenheit bei einem typischen Fall von Ozaena intra vitam die Verhältnisse des ozaenösen Secretes zu studiren. Er fand, wie vor ihm schon Gottstein,

dass das nach 2stündigem Aufenthalt eines Wattetampons in der völlig borkenfrei gemachten ozaenösen Nase gewonnene Secret wasserhell, absolut geruchlos und von neutraler Reaction ist. Die mikroskopische Untersuchung ergiebt nur spärliche zellige Elemente von dem Aussehen mittelgrosser Formen weisser Blutkörperchen und ganz vereinzelte Mikroorganismen, — also keine desquamirten Epithelzellen, deren supponirte Zersetzung nach der Schuchart-Seiffert'schen Theorie den charakteristischen Ozaena foetor ausmachen sollte, auch keinen Zelldetritus. — Der Charakter des Secretes ist schon nach 6—8 stündigem Liegen des Wattebausches ein wesentlich anderer geworden. Dasselbe erscheint trüb gelblich, mehr eiterähnlich und setzt nach mehrstündigem Stehen im Reagenzglas ein gänzlich undurchsichtiges Sediment ab. Es besteht im Wesentlichen aus ungeheuren Mengen von Mikroorganismen. Das Secret zeigt alcalische Reaction und verbreitet den typischen „Ozaenafoetor". Fetttröpfchen sind weder im frischen noch einige Stunden alten Secret nachweisbar. Ebensowenig Elemente, welche an ein Zugrundegehen von desquamirten Epithelzellen irgend welche Vermuthung aufkommen liessen. „Ich war deshalb, sagt Fränkel, zu der Ansicht gedrängt worden, dass in dem durch den Schwund den drüsigen Elemente höchst wahrscheinlich der Bowmann'schen Drüsen, chemisch wesentlich alterirten Secret alle die anderen Nasensecreten nicht innewohnenden Eigenschaften gegeben seien, welche auch, ohne dass es zur Borkenbildung zu kommen braucht, eine den bekannten Foetor veranlassende Zersetzung dieses Secretes und zwar durch die in der Luft befindlichen Mikroorganismen im Gefolge hätten. Für sich allein ist das Secret einer ozaenösen Nase geruchlos und die Anwesenheit der Kokken allein genügt gleichfalls nicht, um in einem an und für sich normalen Nasensecret Foetor zu erzeugen."

Aus dem Angeführten, sowie aus weiteren in der Originalarbeit von E. Fränkel enthaltenen Darlegungen geht also hervor, dass dieser Autor in der Ozaena (= Rhinitis atrophicans oder non atrophicans foetida) das Product eines abgelaufenen und z. Th. noch bestehenden chronisch entzündlichen Processes (Katarrh) der Nasen-(Muschel)-schleimhaut und der unterliegenden Theile derselben

ansieht, bei dem die drüsigen Elemente (Bowmann'sche Drüsen) durch Atrophie in ihrer normalen Function zum Theil gestört sind. Der normal functionirende Theil der Drüsen ist nicht im Stande das Secret vor foetider Zersetzung zu bewahren. Meine Untersuchungen haben mich auf ebendenselben Schluss geführt.

Allen Herren, welche mich in der Ausführung meiner Untersuchungen unterstützten, sage ich meinen herzlichen und aufrichtigen Dank. Vor Allem gilt dies meinem früheren hochverehrten Chef und Lehrer, Herrn Prof. Dr. Siebenmann in Basel, der mir in gütiger Weise einen Platz in seinem Laboratorium zur Verfügung stellte und auch den grössten Theil der mikroskopischen Präparate einer Durchsicht unterzog. Herzlichen Dank sage ich auch Herrn Prof. Dr. Kaufmann, Director des pathologisch-anatomischen Instituts in Basel, und Herrn Prof. Dr. Strasser, Director des anatomischen Instituts in Bern, für die freundliche Ueberlassung des Materials. Endlich hat mich auch mein College Dr. Schmied in wirksamer Weisebei der Ausführung der Sectionen unterstützt. Ihm sage ich auch besonderen Dank.

Literatur.

Weber, Otto in von Pitta u. Billroth's Chirurgie. Erlangen. 1866.

Zaufal: Aerztliches Corresp.-Blatt f. Böhmen. Bd. 3. 1874.

Derselbe: Ueber die Anomalien in d. Bildung d. Nasenmuscheln. Aerztliches Corresp.-Blatt f. Böhmen. 1875.

B. Fränkel in Ziemssen's Handbuch der speciellen Pathologie u. Therapie Bd. 4. 1876.

Baginsky: Berliner klin. Wochenschrift. No. 37. 1876.

Michel: Die Krankheiten der Nase und des Rachens. Berlin. 1676.

Gottstein: Breslauer ärztliche Zeitschrift. No. 18. Zur Pathologie und

Happach: Begriff u. Ursachen d. Ozaena. Strassburger Dissertation, 1879.

Ziem: Ueber Blenorrhoe der Nase und der Nasenhöhlen (Ozaena). Monatsschrift für Ohrenheilkunde. No. 4. 1880.

Krause, Hermann: 2 Sectionsbefunde bei reiner Ozaena. Dies. Archiv. Bd. 85. 1881.

Fränkel, Eugen: Pathologische Mittheilungen. II. Beitrag zur Rhinopathologie. Dieses Archiv. Bd. 87. 1882.

Idem: Weitere Untersuchungen über die Rhinitis chronica atrophica foetida. Dieses Archiv. Bd. 90. 1882.

Valentin: Ueber den Schnupfen und Ozaena. Corresp.-Blatt f. Schweizer Aerzte. 1887.

Volkmann: Behandlung der Ozaena foetida. Spec. Centralblat f. Chir. No. 5. 1882.

Bosworth: Ozaena. Arch. of laryng. Vol. III. No. 3.

Merkel: Beitrag zur Kenntniss der postembryonalen Entwickelung des menschlichen Schädels. Festschrift für Henle. Bonn. 1882.

Thost: Pneumococcen in der Nase. Deutsche medic. Wochenschrift. No. 10. 1886.

Habermann: Zur pathologischen Anatomie der Ozaena spl. vera. Zeitschrift für Heilkunde. Bd. 7. Prag. 1886.

Voltoloni: Die Krankheiten der Nase. Breslau. 1888.

Hajek: Die Bakterien bei der acuten und chronischen Coryza. Serie bei der Ozaena u. deren Beziehungen zu den genannten Krankheiten. Berl. klin. Wochenschrift. No. 33.

Fränkel, E.: Ueber d. Wesen d. Ozaena. Arch. f. klin. Chir. Bd. 39. 1889.

Schuchart: Ueber die anatomische Grundlage der Ozaena. Deutsche med. Wochenschrift No. 19. 1889.

Berliner, Max: Ueber die Ozaena, ihre Behandlung und Prophylaxe. Deutsche med. Wochenschrift. No. 51. 1889.

Seifert: Rhinitis atrophische Verhandlungen des zehnten internationalen Congresses. Bd. 4. 12. Abtheilung. 1890.

Rosenfeld: Aetiologie der Ozaena. Verhandlungen des zehnten internationalen Congresses. Bd. 4. 12 Abtheilg. 1890.

Potiquet: Sur la forme au nez. dans l'ocèna vraie on rhinite atroph. fétide. Rev. de laryngal. No. 1. 1890.

Marsano: Sulla matura dell ocaena. Arch. ital. di Laring. No. 1. 1890.

Demme: Ueber Ozaena. Deutsche med. Wochenschrift. No. 46. 1891.

Jurasz: Die Krankheiten der oberen Luftwege. Heidelberg. 1891.

Grünwald: Die Lehre v. d. Nasen-Eiterungen. München u. Leipzig. 1893.

Idem: Weitere Beiträge zur Ozaena-Frage. Münch. med. Wochenschrift. No. 43, 44. 1893.

Zuckerkandl: Normale und pathologische Anatomie der Nase und ihrer pneum. Anhänge. II. Auflage.

Hopmann: Ueber Messungen des Tiefenmessers der Nasenscheiden-Wand. Ein Beitrag zur ätiologischen Ursache der Ocaena. Archiv für Laryngologie. Bd. 1. 1893.

Abel: Bakteriologische Studien über Ozaena spl. Centralblatt für Bakteriologie. Bd. 13. 1893.

Idem: Bakterienbefunde bei Ozaena. Deutsche med. Wochenschr. 1893.

Idem: Zeitschrift für Hygiene. Bd. 21.

Dunn: Cured cases of atrophic rhinitis. New Yorker Journal. Bd. 12, S. 23. 1893.

Paulsen: Ueber einen schleimbildenden Kapselkokkus bei atrophirenden Rhinitiden. Mittheilungen der vereinigten Schleswig Holsteiner Aerzte. No. 17. 1893.

Bayer: Ueber Ozaena, ihre Aetiologie und Behandlung vermittelst der Electrolyse. Münch. med. Wochenschrift. No. 32. 1896.

Bresgen: Beiträge zur Ozaena-Frage. Münchener med. Wochenschrift. No. 10. 1894.

Bresgen: Ueber Ozaena. Münch. med. Wochenschrift. 1894.

Zarniko: Die Krankheiten der Nase. Berlin. 1894.

Idem: 67. Versammlung deutscher Naturforscher und Aerzte in Lübeck. 1894.

Löwenberg: Le microbe de l'ocène. Annales de l'institut Pasteur. 1894.

Strozza: Sull etiologia dell ozaena. Archiv di Laryngol. Bd. 1. 1894.

Sänger: Ueber die mechanische Disposition zur Ozaena. Therap. Monatshefte. No. 10. 1894.

Cohnstädt: Ueber Nasen-Eiterungen. Corresp.-Blatt des allgem. ärztl. Vereins von Thüringen. No. 2. 1894.

Tissier: Rhinite atrophique. Annales des Maladies de l'oreille. 1894. L'ocène son unité, ses lésions génératrices, son traitement. Paris. Schiller. 1894.

Schestakow: Contribution à l'étude de l'ocène. Dissertation. Genf bei Dubris. 1894.

Heymann: Sitzungsbericht der 67. Versammlung der Gesellschaft deutscher Naturforscher und Aerzte in Lübeck. 1894.

Störk: Die Erkrankung der Nase und des Rachens. Wien. 1885.

Seifert u. Kahn: Atlas der Histologie der Nase, der Mundrachenhöhle und des Kehlkopfes. Wiesbaden. 1895.

Abel: Die Aetiologie der Ozaena. Zeitschrift für Hygiene und Volkskrankheiten. Bd. 2. 1895.

Rethi: Zum Wesen und zur Heilbarkeit der Ozaena. Archiv f. Laryngol. B. 2. 1895.

Siebenmann: Verhandlungen der Naturforscher-Versammlung zu Lübeck. 1895.

Strübing: Ueber Ozaena. Münchener med. Wochenschrift. No. 39, S. 40. 1895.

Harke: Beiträge zur Pathologie und Therapie der oberen Athmungswege. Wiesbaden 1896.

Bresgen: Krankheits- und Behandlung der Nasen-, Mund- und Knochenhöhle, sowie der Luftröhre. 3. Auflage. Wien, Urban und Schwarzenberg. 1896.

A. Ribarj, Klinisch-anatomische Beiträge zur Rhinitis anterior. Frenkel's Archiv f. Laryngologie. 1896.

Dreifuss u. Klemperer: Zur Bakteriologie der Ozaena. Sitzungsberichte der 68. Naturforscher-Versammlung zu Frankfurt. 1896.

Belfanti u. Della Vedova: Ueber die Aetiologie der Ozaena und deren Behandlung mit Antidiphtherie-Serum. Archiv ital. di Otol. No. 23. 1896.

Pes u. Gradenigo: Academia di Medicinia di Torino. 1896.

Bayer: Ueber Ozaena, ihre Aetiologie und Behandlung vermittelst der Electrolyse. Münchener med. Wochenschrift. No. 32. 1896.

Bergeat: Befunde an den Nebenhöhlen der Nase bei Atrophie der Muscheln. Münchener med. Wochenschrift. No. 33. 1896.

Berthold: Ueber Ozaena. Deutsche med. Wochenschrift. No. 4. 1896.

T. A. de Blois: A cases of Ocaena. Annales of Gynäkology and Pediatry. Juni 1896.

Peyre Parcher: Charleston. S. C. Einige Betrachtungen über atroph. Rhinitis. American Laryngological Association. 18. Jahrescongress in Pittsburg. 1896.

von Corpat: Pathogenese und Behandlung der Ozaena im Bericht der Belgisch-oto-laryngologischen Gesellschaft in Brüssel. 1896.

Kaiser: Ueber die Verhältnisse der Ozaena u. s. w. Wiener klin. Rundschau. No. 9. 1897.

Sitzungsbericht der biologischen Abtheilung des ärztlichen Vereins. Hamburg, 29. Juni 1897. Vortrag von Fränkel und Zarniko.

Siebenmann: Ueber adenoiden Habitus und Leptoprosopie, sowie über das kurze Septum der Chomaeprosopen. Münchener med. Wochenschrift. No. 36. 1897.

Lautmann: L'ocène atrophiante pathogénie et serothérapie. Annales des maladies de l'oreille. 1897.

J. Harris: Rhinitis atrophica foetidans in its relation to deseases of the accessory sinuses. New Yorker med. Record. LII. 1897.

Semon London: Medical Record. 1897.

Schleicher: Essai expérimental sur l'ocène. Soc. méd. chir. d'Anvers. Livre d'Avril et Mai. 1897.

American Laryngological Association in Washington. 1897. Vortrag von Casselberry u. Makenzie.

Meisser: Chamoeprosopie ein ätiol. Moment f. manifeste Ozaena. Inaug.-Dissert. Basel. Archiv f. Laryng. Bd. 8. 1898.

Hecht: Zur Ocaena-Frage. Münch. med. Wochenschrift. No. 7. 1898.

Cholewa u. Cordes: Zur Ozaena-Frage. Archiv für Laryngologie. Bd. 8. 1898.

Grossheinz: Ueber die Beziehungen der Hypsistophylie zur Leptoprosopie. Archiv f. Laryng. Bd. 8. 1898.

Schlagenhaufer, F.: Ein Fall von cystischer Entartung der Schleimhaut der Nase und ihrer Nebenhöhlen. Wiener klinische Wochenschr. Bd. 12. No. 35. 1899.

Siebenmann: Wiener med. Wochenschrift. Bd. 49. Nasenhöhle und Gaumenwölbung bei den verschiedenen Gesichts-Schädelformen. 1899.

Sicard: Microbes de l'ozène. Société de biologie. 28. October 1899.

Jaques (Nancy): Französische Gesellschaft für Otologie und Laryngologie. Jahresversammlung. 1899.

V. Cozzolino: The bacteriology and histology of ocena. Annales of Rhinologie Otologie and Laryngologie. 1899.

Hibrost: Der Microbe der Ozaena. Medicine moderne. 1899.

Perey: Bacteriology of Ozaena. Journal americ. med. Ossoc. 1900.

Wertheim: Beiträge zur Pathologie und Klinik der Erkrankungen der Nasennebenhöhlen. Archiv für Laryng. 1900.

Gerber: Chamaeprosopie und hereditäre Lues in ihrem Verhältniss zur Platyrrhinie und Ozaena. Archiv für Laryngologie. 1900.

Siebenmann: Ueber Ozaena, Rhinitis atroph. simpl. und foetida. Correspondenz-Blatt für Schweizer Aerzte. 1900.

Krieg: In Heymann's Sammelwerk für Rhinologie u. Laryng. Rhinitis atroph. foetida et non foetida. 1900.

Kaiser: Ueber die Bedeutung von Nasen-Krankheiten für den Gesichtsausdruck. Sammlung zwangloser Abhandlungen aus dem Gebiet der Nasen-, Ohren-, Mund- und Halskrankheiten. 1900.

Noebel u. Lohnberg: Aetiologie und op. Radicalheilung der Ozaena. Berl. klin. Wochenschrift. No. 37. 1900.

Schifferdecker: Histologie der Schleimhaut der Nase und ihrer Nebenhöhlen. In Heymann's Handbuch der Laryngologie und Rhinologie. 1900.

Stein: Zur Bakteriologie der Ozaena. Centralblatt für Bakteriologie. Bd. 28. 1900.

Pasmanik: Contribution à l'étude de la pathogenie de l'ozène. Revue médicale de la Suisse romande. Bd. 21. 1901.

Siebenmann: Beitrag zur Lehre von der genuinen Ozaena. 73. Versammlung deutscher Naturforscher und Aerzte in Hamburg.

Erklärung der Abbildungen auf Tafel II.

(Sämmtliche vom Verfasser gezeichnete Schnitte haben zum Gegenstand: die verschiedenen Formen der Drüsen-Degeneration bei der ozaenösen r. unteren und r. mittleren Muschel von Fall 20.)

Fig. 1. Schnitt senkrecht zur Schleimhaut der unteren rechten Muschel von Fall 20 (Ozaena). Das Epithel zeigt z. Theil den Charakter des metaplasirten Cylinderepithels: d. h. der grösste Theil ist Plattenepithel. Am linken Ende des abgebildeten Epithel-Ueberzuges ist noch Cylinderepithel, wenigstens andeutungsweise, erhalten. — Unter dem Epithel und getrennt von ihm durch die noch deutlich nachweisbare Basalmembran folgt eine Schicht (a), die einen auffälligen Reichthum an Rundzellen zeigt. Mit (b) ist ein Conglomerat von Drüsen in Degeneration bezeichnet. Einzelne Schläuche sind deutlich, kleiner als normal, z. Th. gewunden und von unregelmässiger Gestalt. Ihr Lumen

ist nicht mehr deutlich nachweisbar. Die z. Th. noch kernhaltigen desquamirten Epithelzellen (s. Fig. 4 u. 5) füllen in unregelmässiger Anordnung den geschrumpften Drüsenschlauch aus. Daneben fallen Drüsenschläuche mit bedeutend vergrössertem Durchmesser auf. Die Zellen derselben sind transparent aufgequollen. Die Kerne nur vereinzelt an der Zellbasis nachweisbar. Das Drüsenlumen z. Th. ganz verschwunden, z. Th. bis auf eine punktförmige Lichtung zurückgegangen. Es sind dies nicht einfach mucöse Drüsen im Stadium der Secretion, eine Vermuthung, die schon durch die auffällige Durchmesser-Vergrösserung des einzelnen Schlauches abzuweisen ist. Vielmehr muss man daran denken, dass es sich um eine beginnende schleimige Degeneration mit Aufblähung der einzelnen Drüsenzellen handelt. (Hartnack, Obj. 3a, Ocul. 3.)

Fig. 2. Schnitt durch die Schleimhaut der mittleren rechten Muschel von Fall 20 (Ozaena). Ueberall deutlich erhaltenes Cylinderepithel, z. Th. noch mit Flimmerhaaren besetzt. Neben einem Conglomerat (b) von anscheinend nicht abnormen Drüsen-Acini ist ein solches zu sehen (a), bei dem die Grenzen der stark vergrösserten Drüsenläppchen und ebenso diejenigen der einzelnen Drüsenzellen undeutlich und verschwommen sind. Auch hier ist eine Zone kleinzelliger Infiltration nachweisbar, welche hauptsächlich hervortritt unmittelbar in der unter der Basalmembran gelegenen Schicht. (Hartnak, Obj. 3a, Ocnl. 3.)

Fig. 3. Schnitt durch die Schleimhaut der mittleren rechten Muschel von Fall 20 (Ozaena). Plattenepithel. Drüsenacini, bei (b u. d) von der Norm nicht abweichend. — Bei (a) cystös degenerirte Drüsenschläuche. Seitlich vom Conglomerat (d) normaler Drüsenacini 2 vergrösserte Drüsenschläuche mit grossen, z. Th. kernlosen, transparenten Zellen. (Hartnak Obj. 3, Oc. 3.)

Fig. 4. Um den Durchschnitt eines abnorm vergrösserten Drüsenschlauches (a) dessen polygonale, transparente, kernhaltige Zellen ebenfalls deutlich vergrössert sind, liegen in unregelmässiger Anordnung geschrumpfte Drüsenzellen mit desquamirten Epithelien (b). Im Stroma reichliche Rundzellen-Infiltration mit fixen Bindegewebszellen. Neben diesen letzteren beiden Zellarten findet sich noch eine dritte (bei c): grosse, polygonale, gegen die Umgebung deutlich abgehobene Zellen mit bläschenförmigem Kern und schwach eosin gefärbtem, grossem Zellleib. Sie gleichen in ihrem Aussehen gewissen Formen der desquamirten Drüsenepithelien. (Homog. Immersion, Leitz $\frac{1}{12}$ Occul., Hartnak 3.)

Fig. 5. Schnitt durch die ozaenöse untere rechte Muschel von Fall 20. Das Epithel zeigt den Charakter des Cylinder-

epithels und ist ebenso wie die Basalmembran und subepitheliale Schicht reichlich mit Rundzellen durchsetzt. Im Stroma der Schleimhaut zahlreiche degenerirte Drüsenschläuche. Das Periost verdickt, der Knochen verdünnt. Bei a eine Hawship'sche Lacune mit Osteoblast. Bei c eine sog. Mastzelle. Bei b Markcanälchen mit Blutgefäss. Homog. Immersion. $\frac{1}{12}$ Leitz. Ocul. Hartnak N. 3.

III.

Zur Histo-Pathologie des Pankreas beim Diabetes mellitus.

(Aus dem Pathologischen Laboratorium der Chicagoer Poliklinik.)

Von

Dr. Maximilian Herzog,

Professor der Pathologie an der Chicagoer Poliklinik, Chicago, Ill. U. S. A.

(Hierzu Taf. III.)

Die Frage, ob sich beim Diabetes mellitus im Pankreas specifische Veränderungen vorfinden, ist in allerletzter Zeit von verschiedenen Seiten zum Gegenstand eingehender Untersuchungen gemacht worden. Da auch ich, seit Erscheinen der vorläufigen Mittheilung von Ssobolew und des ersten Berichtes von Opie, in Verbindung mit anderen Arbeiten über dies Organ, die Bauchspeicheldrüse in mehreren Fällen von Diabetes untersucht habe, und da soeben eine auf breiter Basis angelegte bedeutsame Mittheilung von Weichselbaum und Stangel erschienen ist, so möchte ich einen kurzen Bericht meiner eigenen, noch nicht abgeschlossenen Beobachtungen geben.

Der Gedanke, beim Diabetes mellitus auf typische Veränderungen im Pankreas zu fahnden, ist keineswegs neu, er entstand direct im Anschluss an die von Mering'schen und Minkowski'schen Versuche, welche zeigten, dass totale Pankreasexstirpation bei gewissen Thieren, bei denen sich diese Operation überhaupt durchführen lässt, zum tödtlich verlaufenden Diabetes

führt. Diese Thatsache demonstrirte, dass das Pankreas bezüglich der Umsetzung der Kohlehydrate im Thierkörper gewisse essentielle Functionen ausübt, welche, nach Entfernung der Bauchspeicheldrüse, von keinem anderen Organ übernommen werden können. Histologische Veränderungen im Pankreas, wie sie zuerst beschrieben wurden, boten indessen nichts Specifisches, da sie einerseits weder constant vorhanden waren, andererseits auch bei Pankreas-Affectionen ohne Diabetes gefunden wurden. Gewisse eigenartige Gebilde im Pankreas, rundliche oder unregelmässige Haufen von Zellen, verschieden von den gewöhnlichen secernirenden Parenchymzellen, die bekannten Langerhans'schen Inseln, hatten schon vor Längerem die Aufmerksamkeit der Untersucher erregt. Es war festgestellt worden, dass die innerhalb der Acini belegenen Langerhans'chen Zellhaufen keine Ausführungsgänge haben, und nachdem Kuehne und Lea dann die weiten Blutcapillaren der Inseln beschrieben hatten, bildete sich die Ansicht aus, dass die letzteren eine sogenannte innere Secretion liefern. Von Laguesse, Schaefer, Dimare und Anderen war dann später der Gedanke ausgesprochen worden, dass die Langerhans'schen Inseln zu der Umsetzung der Kohlehydrate im Thierkörper in causalem Zusammenhange stehen möchten.

Auf specifische Veränderungen dieser Inseln beim Diabetes mellitus ist nun in letzter Zeit hingewiesen worden. Die erste Arbeit, in der eine solche Angabe mit Nachdruck gemacht wird, ist die von Ssobolew[1]), der in einer vorläufigen Mittheilung angiebt, dass er in zwei Fällen von Diabetes mellitus in den untersuchten Bauchspeicheldrüsen überhaupt keine Langerhans'schen Inseln mehr vorfand; Ssobolew giebt ferner an, dass die Unterbindung des Ductus Wirsungianus, welche zu Atrophie des Pankreas ohne Diabetes führt, die Langerhansschen Inseln nicht afficirt, so dass das verbleibende Gewebe geradezu überhaupt nur aus Langerhans'schen Inseln besteht. Opie[2]) hat mehrere Arbeiten über Pankreas-Veränderungen bei Diabetes veröffentlicht und giebt an, dass seine Untersuchungen

[1]) Ssobolew, Centralblatt für Pathologie, 1900, Bd. 11, S. 102.

[2]) Opie, Journ. of Experim. Medic., 1900, Vol. 5, No. 4 and No. 5, and Journal of the Boston Soc. of Med. Science, 1900, Vol. 4.

bereits im Gange waren, als die Ssobolew'sche vorläufige Mittheilung erschien. Opie unterscheidet zwei Arten von interstitiellen Pankreas-Veränderungen, eine interlobuläre und eine interacinöse Bindegewebs-Wucherung. Bei der letzteren bemerkte er auch eine Verdickung des die Inseln umgebenden Bindegewebes und eine Wucherung des feinen Bindegewebes der Inseln-Capillaren. Die Zellen der Inseln beschreibt Opie als verkleinert, die Kerne als gleichfalls klein und sich tief färbend. Im Ganzen hat Opie 11 Fälle von Diabetes untersucht, und in 4 Fällen fand er so prägnante Veränderungen der Langerhans'schen Inseln, dass er glaubt, denselben genetische Beziehungen zum Diabetes zugestehen dürfen zu können. Bei einem 17jährigen Mädchen, das seit 2 Jahren an Diabetes gelitten hatte, fanden sich im Pankreas und zwar am zahlreichsten im lienalen Ende, das nach Opie am reichsten an Inseln ist, hyaline Heerde, deren grösste beinahe 1 mm im Durchmesser hatten, so dass man sie mit unbewaffnetem Auge sehen konnte. Die Heerde bestanden aus homogener, hyaliner Substanz, und sie fanden sich zwischen wenig oder nicht veränderten Acini, die Inseln dagegen waren verschwunden, es schien die hyaline Substanz an ihre Stelle getreten zu sein. In einem anderen Falle, den einer 54jährigen Negerin, beschreibt Opie die folgenden Veränderungen der Inseln. Eine allgemeine interstitielle Bindegewebs-Neubildung fehlte, dagegen fanden sich hier und da, besonders im Schwanzende, einige wenige Bindegewebs-Wucherungen. In beinahe jeder Insel fand sich mehr oder weniger homogenes Material, das sich mit Eosin färbte. Nur selten sah man eine unveränderte Insel; die am wenigsten veränderten zeigen einige zerstreute hyaline Schollen. Diese letzteren waren unregelmässig polygonal und entsprachen an Grösse den Inselzellen. Zuweilen nahm das hyaline Material fast die ganze Insel ein. Opie glaubt, dass das Hyalin wahrscheinlich epithelialen Ursprunges ist. Eine sehr bedeutsame Arbeit über Pankreas-Veränderungen beim Diabetes mellitus haben vor Kurzem Weichselbaum und Stangel[1]) veröffentlicht. Die Untersuchung der beiden Autoren stützt sich auf das Material von 18 Fällen von Diabetes und

[1]) Weichselbaum und Stangel, Wiener klin. Wochenschrift, 1901, No. 41, S. 968.

sie finden eine Atrophie, welche speciell die Langerhans'schen Inseln ergreift, während andererseits bei allen anderen von den Genannten untersuchten Pankreas-Affectionen ohne Diabetes die Inseln ausserordentlich gut erhalten sind.

Nachdem ich bereits über meine eigenen Pankreas-Untersuchungen bei Diabetes mellitus einen Vortrag in der Chicagoer Pathologischen Gesellschaft gehalten hatte, erschien noch eine Arbeit von Wright und Joslin[1]), Dieselben haben Pankreas-Gewebe in 9 Fällen von Diabetes untersucht. Es standen ihnen jedoch in fast allen Fällen nur 1—3 Schnitte zur Verfügung, so dass den Ergebnissen dieser Untersuchung nicht allzu viel Werth beizulegen ist. Wright und Joslin fanden in zwei von den 9 untersuchten Fällen hyaline Veränderungen der Langerhans'schen Inseln, so wie sie vorher Opie beschrieben hatte.

Das Material, das ich selbst untersucht habe, entstammt 5 Fällen von Diabetes mellitus. In einem Falle nahm ich selbst die Section vor und lernte die Details der Anamnese des Falles kennen. Für die übrigen 4 Fälle bin ich Herrn Collegen Ludwig Hektoen zu grossem Danke verpflichtet. Von 3 dieser 4 Fälle erhielt ich nur kleine Gewebsstückchen; dieselben kamen von Museums-Präparaten, von denen weiter Nichts bekannt war, als dass sie Fällen von Diabetes mellitus entstammten. Die 3 Drüsen waren klein und mehr oder weniger unter dem Durchschnittsgewicht. Der vierte Fall kam in letzter Zeit zur Section. Genau untersucht werden konnten im Ganzen 3 Fälle, in 2 war das Material einer eingehenden Untersuchung nicht günstig. Es liessen sich indessen für alle 5 Fälle unverkennbar Veränderungen an den Inseln feststellen. Etwas, was bei allen fünfen auffiel, und was besonders Weichselbaum und Stangel hervorgehoben haben, ist die numerische Verminderung der Inseln, die von einer geringen Verminderung in Fall 1 bis zum totalen Schwund in Fall 5 variirte. Ich habe zuerst die Angabe Ssobolew's, dass er bei seinen beiden Fällen von Diabetes mellitus überhaupt keine Inseln mehr vorfand, stark bezweifelt, aber meine Meinung geändert, als es mir unmöglich war, im eigenen Fall 5 Inseln zu finden, dieselben sind thatsächlich total verschwunden, und

[1]) Wright und Joslin, Journal Med. Research, Vol. 4, 1901, November p. 360.

Alles, was an sie erinnert, sind spärliche Bindegewebsknötchen, die sich hier und da an Stellen finden, die früher von Inseln eingenommen worden sind.

Die mikroskopische Untersuchung des Materials wurde an Paraffinschnitten, die in Haematoxylin und Erythrosin und Eosin und alkalischem Methylenblau gefärbt worden waren, vorgenommen. Sie hatte die folgenden Ergebnisse:

Fall 1. Das Pankreas stammt von einem 40jährigen Kaufmann. Etwa ein Jahr, ehe der Patient starb, entdeckte man Zucker in seinem Harn. Die Zuckermenge war während des ganzen Krankheitsverlaufes nur eine mässige. Ein Jahr, nachdem der Diabetes zuerst constatirt worden war, stellte sich Coma diabeticum ein. Im Harn fanden sich jetzt neben Zucker noch Aceton und β-Oxybuttersäure. Der Patient starb im Verlaufe des Coma-Anfalles. Bei der Section wurden alle inneren Organe als normal befunden mit folgenden Ausnahmen: Im Oberlappen der linken Lunge fand sich eine centrale Pneumonie, auch waren linkerseits alte fibröse Adhäsionen zwischen Pleura pulmonalis und costalis vorhanden. Das Pankreas war an Länge normal, aber an Breite und Dicke stark vermindert, das Gewebe fühlte sich etwas härter als gewöhnlich an, trotzdem es eine mässige Menge Fett enthielt. Die Läppchen erscheinen auf der Schnittfläche schärfer abgegrenzt, als in der Norm. Ductus offen; keine Steine in demselben oder in seinen Verzweigungen.

Die mikroskopische Untersuchung der inneren Organe ergab nichts Pathologisches, bis auf die pneumonische Verdichtung und beginnende leichte parenchymatöse Veränderungen in den Nieren. Im Pankreas sind die folgenden Veränderungen zu constatiren. Das intralobuläre Bindegewebe ist an vielen Orten vermehrt. Wenn auch die Vermehrung im Grossen und Ganzen sich in mässigen Grenzen hält, so ist dieselbe doch stellenweise recht bedeutend, so dass ziemlich breite Bindegewebs-Septen vorhanden sind. Dieselben schliessen dann stark verkleinerte Drüsenläppchen ein. Hier und da findet sich offenes Fettgewebe in kleineren Portionen vor. Die Venen in diesem offenen Gewebe sind vielfach von dichten Rundzellenheerden umgeben. Die infiltrirenden Zellen zeigen den Leukocyten-Typus. Die Langerhans'schen Inseln scheinen, verglichen mit normalem Pankreas-Gewebe, an Zahl leicht vermindert; sie sind von stark verdickten Kapseln umgeben. Einzelne Inseln haben die Durchschnittsgrösse, andere sind mehr oder weniger verkleinert. In den letzteren sind die Epithelzellen klein und dicht zusammengepfercht. Andere Zellen haben ein undeutliches, wie aufgelöst oder angefressen aussehendes Protoplasma. In vielen Inseln sieht man eine Vermehrung des innerhalb der Insel belegenen Bindegewebes, das dann die Capillare umgiebt, beziehentlich zwischen denselben liegt. Die Veränderungen des Inselgewebes, abgesehen von der sehr markanten Kapsel-Verdickung, sind indessen zumeist leichterer Art. Man darf wohl

annehmen, dass in unserem Falle 1 jene wahrscheinlich für Diabetes charakteristischen Pankreas-Veränderungen noch nicht sehr stark entwickelt waren, da ja die Krankheit erst verhältnissmässig kurze Zeit und in milderer Form bestanden hatte. Das tödtlich verlaufende Coma diabeticum war vielleicht im Anschluss an die Pneumonie, die bei der Section constatirt wurde, entstanden.

Fall 2. Die Bindegewebs-Neubildung in diesem Falle ist bedeutend stärker, als in Fall 1. Besonders ausgeprägt ist die interacinöse Bindegewebs-Wucherung, allein auch das interlobuläre Bindegewebe ist vermehrt. Ganz bedeutend ist die Verfettung, und an einzelnen Stellen sind ganze Gruppen von Läppchen durch offenbares Fettgewebe ersetzt. Es finden sich nur wenige Inseln, keine derselben erscheint normal, es besteht Kapsel-Verdickung, Vermehrung des intra-insularen Bindegewebes. Die Schnitte von Fall 2 färbten sich nichts weniger als befriedigend.

Fall 3. Das interacinöse Bindegewebe ist sehr mässig vermehrt, das interlobuläre gleichfalls. Verfettung recht mässig. Anfangs schien es, als ob sich einzelne normale oder fast normale Inseln vorfänden, aber bei wiederholter genauerer Untersuchung fanden sich doch an allen Inseln Veränderungen gleicher Art, aber dem Grade nach stark variirend. Die grosse Mehrzahl der Inseln zeigt tiefgehende Veränderungen. Es findet sich keine Kapsel-Verdickung, dagegen sind im Centrum der Inseln die Epithelzellen grösstentheils verschwunden, ihre Stelle wird von einem mehr oder weniger structurlosen Material eingenommen. Dasselbe besteht aus unregelmässigen Schollen, die zuweilen wie geschwollene, degenerirte Zellen aussehen. Zuweilen sehen die hyalinen Massen auch so aus, dass man an die Möglichkeit denken kann, dass sie von hyalin degenerirten Capillaren abstammen. Die Schnitte in Fall 3 färbten sich ziemlich gut, doch gaben sie keinen unzweifelhaften Aufschluss über die Abstammung der hyalinen Substanz in den Inseln.

Fall 4. Das interacinöse Bindegewebe ist mässig vermehrt, das interlobuläre stellenweise ziemlich beträchtlich. Es sind fast gar keine Inseln vorhanden. Erst nach vieler Mühe fanden sich ein paar, dieselben sind klein, haben eine etwas verdickte Kapsel, zeigen dagegen weder hyalines Material, noch intra-insuläre Bindegewebs-Wucherung. Es wurden in diesem Falle nur eine mässige Anzahl Schnitte untersucht. Dieselben färbten sich nicht sehr gut.

Fall 5. Das Pankreas entstammt einem 30jährigen Manne, der an einem Diabetes schwerster Form mit grossen Zuckermengen im Harn gelitten hatte. Er war, als er zur Section kam, stark abgemagert. Es fand sich eine suppurative Pleuritis der rechten Seite mit Abscess und Gangrän im rechten Unterlappen. Das Pankreas war von mässiger Grösse, von normaler Consistenz mit sehr mässiger Fett-Infiltration. Gewicht 90—100 gr. Es wurden von dieser Bauchspeicheldrüse mehrere hundert Schnitte,

darunter Serien von 50 Schnitten von 20 μ Dicke, natürlich auch ganz feine Schnitte, untersucht. Das interlobuläre und das interacinöse Bindegewebe sind beide sehr mässig vermehrt. Fettgewebe nur vereinzelt in kleinen Fleckchen vorhanden. Auch nicht in einem einzigen Schnitte konnte eine Langerhans'sche Insel aufgefunden werden. Hier und da schien es, als ob eine ganz kleine Insel mit wenigen comprimirten Zellen vorhanden wäre, aber wiederholte Untersuchung führte zu der Ueberzeugung, dass es sich hier nicht um Inselgewebe, sondern um Gruppen von centro-acinären Zellen handle. Dagegen fanden sich in fast allen Schnitten im Centrum oder nahe der Peripherie der Läppchen, d. h. also an Stellen, wo man normaler Weise Inseln findet, kleine, rundliche oder unregelmässig polygonale Massen von Bindegewebe. Diese Knötchen zeigen eine mässige Zahl von Spindelzellen, eingebettet in feinerer oder gröberer fibrillärer Matrix. Diese intralobulären Bindegewebs-Knötchen fanden sich im Schwanz-Ende zahlreicher, als irgendwo anders. Es scheint ganz entschieden, als ob diese Bindegewebs-Knötchen die Ueberreste früherer Langerhans'scher Inseln seien.

Zu dem obigen Bericht ist zu bemerken, dass die Untersuchung Ergebnisse geliefert hat, welche sowohl die Angaben von Ssobolew, Opie, als auch die von Weichselbaum und Stangel bestätigen. Die Letzteren melden in ihrer Arbeit Nichts von hyaliner Degeneration der Inseln, wie sie Opie in zweien seiner Fälle und wir in einem der unserigen sahen. Ssobolew giebt an, dass er in den Bauchspeicheldrüsen von 2 Fällen von Diabetes überhaupt die Inseln ganz vermisste, und in unserem Fall 5, in dem das Gewebe zumeist sehr gut in Zenker'scher Lösung sich conservirt hatte und die Schnitte sich sehr schön färbten, gelang es uns gleichfalls nicht, Inseln zu finden. Bezüglich der Deutung der vorgefundenen pathologischen Veränderungen möchten wir uns Weichselbaum und Stangel anschliessen. Dieselben fassen den Vorgang als eine specifische Atrophie des Inselgewebes aus unbekannten Ursachen auf.

Es scheint nun, als ob diese Atrophie nicht stets in der gleichen Weise vor sich geht. Es kann zur Bildung von hyalinem Material an Stelle der Inseln kommen, oder es können die Inselzellen unter gleichzeitiger Bindegewebs-Wucherung einfach schwinden, ohne dass sich hyalines Material vorfindet. Geradezu verblüffend wirkt es, wenn man, wie in unserem Fall 5, in Hunderten von Schnitten überhaupt keine Inseln mehr vorfindet und als einzige mögliche Spur derselben kleine Bindegewebs-

Knötchen antrifft. Im Fall 5, einem sehr schweren Diabetes-Falle, waren alle anderen Veränderungen im Pankreas-Gewebe, abgesehen von dem Inselschwunde, ganz unbedeutender Natur.

Die neueren Untersuchungen über die Histiologie des Pankreas beim Diabetes scheinen entschieden darauf hinzuweisen, dass bei dieser geheimnissvollen Erkrankung die Langerhans'schen Inseln in specifischer Weise betroffen sind. Diese allem Anscheine nach specifischen Veränderungen sprechen nun ihrerseits zu Gunsten der Ansicht, welche den Langerhans'schen Inseln die innere Secretion eines Zucker umsetzenden Enzyms zuschreibt.

Erklärung der Abbildungen auf Tafel III.

Die Mikro-Photographien sind alle bei derselben Vergrösserung angefertigt, nehmlich Spencer's Objectiv (professional) $\frac{1}{4}$ Zoll; Ocular 1 Zoll.

Fig. 1. Schnitt aus dem normalen Pankreas eines an Hüftgelenk-Tuberculose zu Grunde gegangenen Kindes, das ganz kurze Zeit nach Eintritt des Exitus secirt wurde. Stückchen der Bauchspeicheldrüse wurden sofort nach Eröffnung der Leibeshöhle in Zenker'sche Lösung gebracht. In der Mitte normale Langerhans'sche Insel.

Fig. 2. Schnitt aus dem Pankreas von Diabetes-Fall 1. Die Kapsel der Langerhans'schen Insel verdickt; Entwicklung von intra-insulärem Bindegewebe. Degenerirte Epithelzellen ohne Kern.

Fig. 3. Schnitt aus dem Pankreas in Diabetes-Fall 3. In der Mitte kleine Insel mit hyaliner Substanz im Centrum. In der Nähe der Insel verfettete Partien.

Fig. 4 u. 5. Schnitte aus dem Pankreas von Fall 5. Im Centrum des Gesichtsfeldes Bindegewebs-Knötchen, die Ueberreste von Langerhans'schen Inseln.

IV.

Zur normalen und pathologischen Morphologie der inneren Secretion der Bauchspeicheldrüse[1]).

(Die Bedeutung der Langerhans'schen Inseln.)

(Aus dem Patholog.-anatom. Laboratorium von Prof. K. N. Winogradow in St. Petersburg.)

Von

Dr. med. L. W. Ssobolew.

(Hierzu Taf. IV u. V.)

Bei der mikroskopischen Untersuchung der Bauchspeicheldrüse bei einer anderen Arbeit wurde meine Aufmerksamkeit auf die in dieser Drüse vorkommenden Langerhans'schen Zellhaufen oder Inseln gelenkt. Diese Zellgruppen, die beim Menschen manchmal eine Grösse von 1 mm im Durchmesser erreichen, sind nicht selten schon mit blossem Auge auf dem Schnitte in Form von weisslichen, halb durchsichtigen Punkten wahrnehmbar. Beim Hunde beträgt ihr Durchmesser 0,3—0,35 mm, hier gelang es mir daher nicht, sie mit blossem Auge zu erkennen. Auf gefärbten Schnitten treten die Inseln in Form von hellen Stellen hervor, auf denen, besonders beim Menschen, die Zellen weniger dicht angeordnet sind. Die Inseln sind meist von runder oder ovaler Form, doch finden sich auch solche von unregelmässig gelappter Form. Die Zellen der Inseln sind polygonal und etwas kleiner, als die Zellen der die Inseln umgebenden Schaltstücke des Canalsystems des Pankreas; ihr Protoplasma ist blass, feingekörnt, der Kern auch gewöhnlich etwas kleiner, als der Kern der Drüsenröhrchen-Zellen, hat aber ein dichteres Chromatin-Netz und färbt sich in Folge dessen intensiver; vereinzelte Kerne können auch verhältnissmässig gross sein, ja selbst grösser, als

[1]) Diese Arbeit wurde beendet und erschien im Druck in russischer Sprache als Inaug.-Dissert. im Frühling 1901, ihre Uebertragung ins Deutsche wurde verschiedener Umstände halber auf den December 1901 verlegt.

die Kerne der Drüsenröhrchen-Zellen. In den Kernen der Inselzellen findet man gewöhnlich 1—2 kleine Kernkörperchen. Bei der Mehrzahl der Säugethiere und bei den Vögeln haben die Inseln den gleichen Charakter, bei den Nagern aber (Kaninchen, Meerschweinchen) lassen sich deutlich 2 Arten von Zellen unterscheiden. Die eine Art der Zellen, die die centrale Hauptmasse der Inseln bildet, hat ein blasses, feingekörntes Protoplasma und einen ovalen Kern mit deutlich ausgesprochenem Chromatin-Netz; die Zellen der anderen Art, deren man auf einem Schnitt der Insel 5—10 trifft, sind grösser, von mehr runder Form, und in ihrem Protoplasma finden sich eine Menge Körnchen von grösserer Form, die durch Saffranin intensiv gefärbt werden; ausserdem bildet das Kern-Chromatin in den Zellen der zweiten Art, im Gegensatz zu den Zellen der ersten Art, wo es die Form eines deutlich ausgesprochenen Netzwerks hat, nur eine Kern-Membran und ein centrales grosses Chromosoma, das Netzwerk dagegen ist nur schwach angedeutet. Die zweite Art von Zellen findet sich vorzugsweise in den peripherischen Partien der Inseln.

Die Inseln bestehen aus geschlängelten Reihen in der Breite von 1—2, selten mehr Zellen. Die Zellcolonnen sind durch Gefässcapillaren von einander getrennt, welche in den Inseln ein Capillarnetz bilden, das sich von einem Glomerulus nur durch das Fehlen einer Ausführungsarterie unterscheidet. Das Endothel der Capillaren liegt den Inselzellen unmittelbar an (Fig. 1 u. 10). Ausführungsgänge konnte ich in den Inseln nicht wahrnehmen. Manchmal täuscht das Lumen eines Capillargefässes einen Ausführungsgang vor, doch zeigte es sich bei der Untersuchung der benachbarten Schnitte, sowie der Schnitte von blutreichen Drüsen, dass alle vorhandenen Lumina mit Blutkörperchen gefüllt waren. Ein Bindegewebs-Stroma haben die Inseln nicht, wohl aber trifft man bisweilen einige Bindegewebsfasern, die das in die Inseln eintretende Capillargefäss begleiten. Eine sie gegen das übrige Gewebe abgrenzende Kapsel besitzen die Inseln auch nicht; bisweilen übernimmt die Rolle einer solchen Grenzmembran ein an der Peripherie der Insel sich hinziehendes Capillargefäss oder ein vereinzelter Bindegewebs-Strang. Meist grenzen die Inselzellen unmittelbar an die Membrana propria der Drüsenröhrchen, wobei sie manchmal Dank

der Zartheit dieser Membran, deren Vorhandensein übrigens von einigen Autoren bestritten wird, und besonders während der Thätigkeit der Drüse, den Zellen der Drüsenröhrchen so ähnlich sein können, dass sie sich von diesen nur mit Mühe unterscheiden lassen. In schlecht fixirten Präparaten ist eine solche Unterscheidung überhaupt nicht möglich.

Die Grösse und die Zahl der Inseln ist für jede Thierart mehr oder weniger constant. Am besten entwickelt sind die Inseln bei kleinen Thieren mit intensivem Stoffwechsel, so bei der Taube, dem Meerschweinchen; bei grossen Thieren, so z. B. beim Rinde, sind die Inseln verhältnissmässig klein und ihre Zahl gering. Die grössten Inseln finden wir beim Menschen und beim Meerschweinchen.

Aus der eben angeführten Beschreibung der Inseln geht hervor, dass sie eine gewisse Aehnlichkeit haben mit Drüsen ohne Ausführungsgänge, wie es die Blutdrüsen, die Glandula suprarenalis, die Glandula parathyreoidea sind; diese letztere Drüse ähnelt auch in der Form der Zellen den Inseln und unterscheidet sich von diesen nur durch ihre bedeutendere Grösse. Andererseits ist wiederum bekannt, dass die Bauchspeicheldrüse auch die Function einer Blutdrüse hat, insofern, als einerseits das Factum feststeht, dass eine Total-Exstirpation der Bauchspeicheldrüse bei Thieren unbedingt zu intensiven Erscheinungen des Diabetes führt, andererseits die Sections-Befunde von Diabetischen häufig Veränderungen der Bauchspeicheldrüse ergaben, die manchmal in völligem Schwund des Drüsenparenchyms bestanden, manchmal jedoch nur äusserst gering waren. Ausserdem ist noch bekannt, dass eine Unterbindung des Ausführungsganges der Bauchspeicheldrüse nicht zu Diabetes führt, obwohl es dabei zur Atrophie des Drüsenparenchyms kommt. Die beiden Facta lassen die Hypothese zu, dass gerade die Langerhans'schen Inseln das morphologische Substrat dieser besonderen, bei der Metamorphose der Kohlenhydrate eine Rolle spielenden Function der Bauchspeicheldrüse bilden. Diese Hypothese hebt auch den scheinbaren Widerspruch zwischen den beobachteten Erscheinungen auf. Zweck meiner Arbeit war es nun, diese Hypothese durch experimentelle und pathologisch-anatomische Untersuchungen auf ihre Richtigkeit hin zu prüfen.

A. Experimenteller Theil.

I. Untersuchung der Bauchspeicheldrüse nach Unterbindung ihres Ausführungsganges.

Folgende Ueberlegung überzeugte mich von der Nothwendigkeit, Experimente mit Unterbindung des Ausführungsganges der Drüse anzustellen. Längst ist es ja bekannt, dass Drüsen oder Theile derselben, die durch einen Verschluss ihres Ausführungsganges der Möglichkeit beraubt sind, ihr Secret durch denselben zu entleeren, noch eine Zeit lang ihre secretorische Thätigkeit fortsetzen, wobei es zu einer Erweiterung der ausführenden Wege kommt, und dann erst atrophisch werden. Bei Unterbindung des Ausführungsganges der Bauchspeicheldrüse musste ich also als Folge-Erscheinung eine Atrophie ihres Verdauungs-Apparates erwarten, die Langerhans'schen Inseln dagegen, falls sie wirklich anatomisch und functionell von dem Verdauungs-Apparat verschiedene Elemente darstellen, mussten erhalten bleiben. Auf diese Weise wird man genau das Verhältniss der Inseln zu den Ausführungsgängen feststellen können. Keinerlei künstliche Injectionen kommen im gegebenen Falle dieser Methode gleich. Nimmt man aber an, dass die Inseln Elemente darstellen, die in einiger Beziehung zu den Drüsenröhrchen stehen, so z. B. aus ermatteten abgearbeiteten Drüsenzellen bestehen (Lawdowsky, Böhm und Dawydow), so müssen sie bei einer Atrophie der normalen Drüsenröhrchen gleichfalls zu Grunde gehen.

Auch folgende Ueberlegung überzeugte mich von der Nothwendigkeit einer mikroskopischen Untersuchung der Bauchspeicheldrüse nach Unterbindung ihres Ausführungsganges. Wie schon oben erwähnt wurde, steht das Factum fest, dass nur eine Total-Exstirpation der Drüse bei Thieren das Bild eines Diabetes hervorruft, die Unterbindung ihres Ausführungsganges dagegen wohl zu einer Atrophie der Drüse, doch ohne Zucker-Ausscheidung im Harn, führt. Diese beiden Facta lassen zwingender Weise den Gedanken aufkommen, dass nach Unterbindung des Ausführungsganges doch ein gewisses Etwas bleibt, dass die Entstehung des Diabetes verhindert. Es lässt sich allerdings noch annehmen, dass nach Unterbindung des Ausführungsganges die Function der Bauchspeicheldrüse nicht sofort sistirt wird, sondern

allmählich erlischt, so dass andere Organe Zeit finden, sich dieser Function anzupassen und sie auf sich zu nehmen.

Methodik.

Die Thiere wurden durch Stich in die Medulla getödtet. Kleine Stücke der Drüse wurden für mikroskopische Untersuchung vorzugsweise in 3 Flüssigkeiten gebracht: 10 procentige Formalin-Lösung, Zenker'sche Flüssigkeit und nach Maximow modificirte, d. h. mit Sublimat versetzte Podwyssotsky'sche Flüssigkeit. In jede dieser Lösungen wurden für gewöhnlich 3 Stücke der Drüse, die dem Kopf, Schwanz und Körper entnommen wurden, gelegt. Zur Untersuchung der Zellkörnung benutzte ich die Fixation mit Formalin, Hermann'scher und Altmann'scher Lösung. Eingebettet wurden die Präparate vorzugsweise in Paraffin, theilweise aber auch, so die von Leichen entnommenen und die in Formalin gehärteten, in Celloidin. Die Schnitte von 3—7½ μ Dicke wurden mit Wasser nach Gaule, mit Agar-agar oder Erweiss nach der japanischen Methode aufgeklebt. Zur Färbung benutzte ich Delafield'sches Hämatoxylin mit Eosin, Saffranin und Lichtgrün nach Benda, Heidenhain'sches Eisen-Hämatoxylin; ferner färbte ich auch nach Altmann, Galeotti, Weigert (auf elastische Fasern).

Die Unterbindung des Ausführungsganges bei Kaninchen und Hunden wurde aseptisch unter Morphium- oder Chloroform-Narkose ausgeführt. Beim Kaninchen mündet der Ausführungsgang der Bauchspeicheldrüse ungefähr 40—50 cm vom Pylorus entfernt und liegt frei im Mesenterium; gewöhnlich wurde ein Stück des Ausführungsganges zwischen zwei Ligaturen resecirt. Beim Hunde sind meist zwei Ausführungsgänge vorhanden, deren Isolation auf einer mehr oder weniger bedeutenden Strecke nicht gelingt; ich begnügte mich hier mit dem Durchschneiden des Ausführungsganges zwischen zwei Ligaturen. Die Durchgängigkeit des Ganges stellt sich dabei nach einiger Zeit wieder her und die Drüse regenerirt. Um diesen letzteren Umstand zu vermeiden, präparirte ich bei einem meiner Versuche die Drüse vom Duodenum ab, wickelte sie in das Netz ein und versenkte sie so wieder in die Bauchhöhle. Bei der Katze mündet der Ductus Wirsungianus in den Darm gleich neben dem Gallengang,

wodurch seine Isolirung stets erschwert wird, weswegen ich mich mit seiner Durchschneidung zwischen 2 Ligaturen begnügte; nach 20—30 Tagen wurde der Ductus Wirsungianus wieder durchgängig. An Meerschweinchen konnte ich wegen einer Epizootie, die unter diesen Thieren im hiesigen anatomischen Institut herrschte, keine Versuche anstellen. Operirt wurden von mir 27 Kaninchen, die 1, 2, 3½, 5, 7½, 10, 16, 20, 25, 30, 38, 45, 60, 68, 75, 90, 105, 120, 150, 200, 400 Tage nach der Operation getödtet wurden. Es trat dabei immer eine Erweiterung der grösseren Ausführungswege ein; die Drüse selbst verringerte sich vom 6. Tage an im Volumen, und zum Schluss blieben von ihr nur kleine weissliche Knötchen noch, die auch noch bis zum 150. Tage in allmählichem Schwinden begriffen waren; vom 150. Tage an wurde keine weitere Volumen-Abnahme beobachtet. Hunde wurden von mir 14 operirt und nach Ablauf von 5, 10 (2), 15 (2), 20, 25, 30, 35, 40, 50 (2) und 60 (2) Tagen getödtet. Aus der Zahl dieser Versuche misslangen 5 insofern, als in einem Falle (10 Tage) beim Hunde der 3. accessorische Gang sich als nicht unterbunden erwies und die Drüse keinerlei Veränderungen zeigte. Ferner stellte sich in den Versuchen von 40, 50 (1) und 60 (2) tägiger Dauer die Durchgängigkeit des Ausführungsganges wieder her und die Drüse regenerirte. Bei den Hunden konnte man in der ersten Zeit eine starke Consistenz-Veränderung der Drüse constatiren, und erst vom 6.—11. Tage an begann der atrophische Process, der in den freien Enden der Drüse am stärksten ausgesprochen war. Die Erweiterung der Ausführungsgänge war gering. An Katzen wurden 12 Versuche angestellt, wobei die Thiere nach 4 (2), 15, 18 25, 60, 84, 90 und 100 Tagen getödtet wurden. Veränderungen der Drüse wurden jedoch nur in den ersten 5 Fällen gefunden, bei den übrigen Versuchen stellte sich die Durchgängigkeit des Ausführungsganges wieder her und die Drüse regenerirte. Bei den Katzen verlief der Process in gleicher Weise, wie bei den Hunden. Alle Thiere überstanden die Operation sehr gut. Bei den Kaninchen wurden keinerlei Verdauungs-Störungen beobachtet, was möglicher Weise sich dadurch erklären lässt, dass diese Thiere eine grosse Anzahl von accessorischen Drüsen im Duodenum besitzen, die den Brunner'schen Drüsen ähnlich sind. Bei

Hunden und Katzen wurden bei stark fetthaltiger Nahrung fettige Faeces beobachtet, auch magerten diese Thiere nach der Operation ab und fielen im Gewicht, wogegen die Kaninchen an Gewicht zunahmen. Bei keinem der Thiere konnte Zucker im Harn nachgewiesen werden.

Ausserdem operirte ich 6 Kaninchen nach einem etwas modificirten Verfahren, — ich durchschnitt den Ausführungsgang, wobei jedoch nur das Darmende desselben unterbunden wurde, das andere Ende aber offen gelassen wurde. Ich nahm an, dass das normale Pankreas-Secret nicht verdauend auf das gesunde Peritonaeum wirken könne. Alle Kaninchen blieben am Leben und wurden nach 1, 2, 3½, 5, 10 und 20 Tagen nach der Operation getödtet; das offene Ende des Ausführungsganges schloss sich bald (am 4.—5. Tage) durch Verklebung, das Bauchfell blieb unverändert, nur das die Ligatur des Darmendes umgebende Fettgewebe zeigte die Anzeichen einer Fettgewebs-Nekrose. Die Drüse atrophirte ebenso, wie nach der einfachen Unterbindung des Ausführungsganges.

Fassen wir nun die Resultate zusammen, die wir bei der mikroskopischen Untersuchung der Bauchspeicheldrüse nach Unterbindung ihres Ausführungsganges bei Kaninchen, Hunden und Katzen[1]) erhalten haben, so sehen wir, dass diese Resultate im Allgemeinen dieselben sind, und zwar unterliegt in der Drüse der Apparat einer Atrophie, der mit den Ausführungsgängen in innigem Zusammenhange steht, und augenscheinlich ausschliesslich der Verdauung dient, es sind dies die Drüsen-Röhrchen, erhalten dagegen bleibt ein anderer Apparat, die Langerhans'schen Inseln. Dabei wird allem Anschein nach anfangs nur die Secretion der Drüse stark herabgesetzt, die Zellen jedoch bleiben erhalten, bezw. sie nehmen beim Kaninchen den Charakter der Zellen des Hunger-Pancreas an, dann aber treten beim Kaninchen vom 3. Tage, beim Hunde vom 3. Tage, bei der Katze vom 5. Tage an die Anzeichen der Atrophie hervor. Beim Kaninchen gehen die Zellen der Drüsenröhrchen vorzugsweise durch einfache Atrophie zu Grunde; sie verringern sich im Volumen, verlieren die Zymogen-Körnchen, werden

[1]) Die Protocolle meiner Versuche kann ich wegen des grossen Raumes den sie einnehmen würden, hier nicht anführen.

homogen und erhalten eine gewisse Aehnlichkeit mit den Epithelien der inneren Ausführungsgänge. Die Kerne der Drüsenröhrchen-Zellen nehmen eine unregelmässige Form an, schrumpfen ein und färben sich intensiver wie sonst (Pyknosis). Endlich schwinden die Zellen ganz, und und ihre Membrana propria fällt zusammen. Nebenkerne sah ich schon in den ersten Tagen nach der Operation nicht mehr; centroacinäre Zellen konnte ich vom 11. Tage an nicht mehr wahrnehmen und vermochte mir auch keine klare Vorstellung darüber zu machen, auf welche Weise diese ersteren Elemente schwanden. Die einzelnen Drüsenröhrchen und Läppchen verfallen nicht gleichzeitig der Atrophie, sie verschwinden in einigen Läppchen die Drüsenröhrchen vollständig schon am 15. Tage, in anderen Läppchen dagegen bleiben sie anscheinend bis zum 30. Tage erhalten. Eine klare Unterscheidung der Drüsenröhrchen von den Ausführungsgängen war in Versuchen von solcher Dauer infolge der schon erwähnten Veränderungen im Charakter der Drüsenzellen nicht möglich. Ausser den Erscheinungen einer Atrophie in Form einer einfachen Atrophie oder seltener in Form einer Vacuolisation und körnigen Zerfalls, konnte man in den ersten Tagen in den Zellen der Drüsenröhrchen auch eine Vermehrung durch indirecte Theilung wahrnehmen.

Vom 3. Tage an kann man in den Ausführungsgängen die Erscheinungen einer Vermehrung der Epithelzellen beobachten, die Zellen werden grösser und theilen sich. Am zahlreichsten trifft man Mitosen in den feinkalibrigen Ausführungsgängen, weniger zahlreich in den mittelweiten und sehr selten in den weiten Gängen. Ausserdem bemerkt man zwischen dem 4. bis 15. Tage nach der Operation im Epithel der grosskalibrigen Ausführungsgänge beim Kaninchen eine schleimige Degeneration vereinzelter Zellen (Becherzellen) und entsprechende Schleimklümpchen im Inhalt der Gänge. Die Wandung der Ausführungsgänge ist theils durch neugebildetes Bindegewebe, theils durch Aneinanderrücken des Bindegewebs-Stroma der Drüse verdickt. Vom 30. Tage an beginnt die Atrophie der feineren Ausführungsgänge; sie fallen zusammen, ihr Epithel geht durch einfache Atrophie mit Pyknosis der Kerne zu Grunde, die Zahl der feineren und mittelweiten Gänge verringert sich allmählich,

bis zuletzt, 400 Tage nach der Operation, nur der Hauptgang mit verhältnissmässig dünner Wandung erhalten bleibt, in dessen Wandung ich, nebenbei bemerkt, 200 Tage nach der Operation Kalk-Ablagerungen beobachtet habe. Im Inhalte der Ausführungswege wurden in der ersten Zeit feine Körnchen beobachtet, die auch der Färbung nach den Zymogen-Körnchen ähnelten, ausserdem die schon erwähnten Schleimklümpchen und hin und wieder auch Leukocyten.

Die Langerhans'schen Inseln bleiben beim Kaninchen bis zum 400. Tage nach der Unterbindung des Ausführungsganges erhalten, d. h. bis zu einer Zeit, wo alle entzündlichen Processe in der Drüse längst ihr Ende erreicht haben, das neugebildete Bindegewebe aber theils atrophisch ist, theils den Charakter des Fettgewebes angenommen hat, und man also für das weitere Bestehen der Inseln keinerlei Befürchtungen zu hegen braucht. In einem früheren Stadium, zwischen dem 30. und 120. Tage nach der Operation, waren die Ernährungs-Bedingungen und die Druck-Bedingungen von Seiten des benachbarten Bindegewebes nicht so günstige, und ein Theil der Inseln, ürigens nur ein sehr geringer, ging völlig zu Grunde, während vereinzelte Inseln sich nur im Volumen verringerten. Dabei war der Grad der Atrophie der Inseln bei den einzelnen Individuen ein verschiedener, trotz der sonst gleichen Bedingungen. Die gleichen Verhältnisse beoabachtete ich auch an Hunden; bei einem Hunde wurde 15 Tage nach der Operation eine, wenn auch nicht intensive, fettige Degeneration der Inseln constatirt. Ein unter gleichen Bedingungen an einem anderen Hunde angestellter Controllversuch ergab nichts Derartiges. Die Facta führen mich zu der Annahme, dass die Inseln bei verschiedenen Vertretern einer und derselben Art gegen schädlichen Einflüssen über einen verschiedenen Grad von Resistenz-Fähigkeit verfügen. In den Inseln blieben auch beide Arten von Zellen erhalten, nur änderten sich in den im Volumen verkleinerten Inseln das Verhältniss der beiden Arten von Zellen zu einander in dem Sinne, dass die Zahl der grossen Zellen relativ grösser wurde. Von der Drüse blieben also, wenn wir die grossen Ausführungsgänge nicht mitzählen, nur die Inseln erhalten, und das genügte, um das Entstehen eines Diabetes zu verhindern. Nur

eine Total-Exstirpation der Drüse, d. h. eine Entfernung ihres Verdauungsapparates und der Inseln führt zur Entstehung dieser Krankheit. Wir erhalten also als Resultat eine vollständige Bestätigung der ersthin ausgesprochenen Hypothese, dass nehmlich die Inseln die Träger einer zweiten besonderen, in Beziehung zum Umsatz der Kohlenhydrate stehenden Function der Drüse sind und selbständige Gebilde darstellen, die mit dem Verdauungs-Apparat der Drüse und seinen Ausführungsgängen in keinerlei Beziehung stehen.

In dem die Ausführungsgänge umgebenden interlobulären Bindegewebe der Drüse wächst beim Kaninchen allmählich die Zahl der Zellen, anfangs Dank einer Ansammlung von Wander-Elementen und Volumen-Vergrösserung der sesshaften Zellen, dann aber vom 5. bis 6. Tage an auch durch Vermehrung dieser letzteren Elemente, die am 8. Tage ihr Maximum erreicht. Um diese Zeit beobachtet man sehr viele Mastzellen und epithelioide Zellen. Zwischen den einzelnen Drüsenröhrchen ist die Neubildung von Bindegewebe eine ganz geringe und eine Zunahme desselben nur scheinbar und relativ. Im Allgemeinen gehen die Erscheinungen einer productiven Entzündung nach 30—45 Tagen zurück, und von diesem Zeitpunkte an findet man nur stellenweise einzelne, kleine, kleinzellige Infiltrations-Heerde, die Menge des Bindegewebes aber beginnt allmählich abzunehmen, theilweise wird es durch Fettgewebe ersetzt. Was das elastische Gewebe anbetrifft, so ist eine recht bedeutende Neubildung desselben um die Ausführungsgänge herum, rings um die Inseln und an den Stellen, wo die Drüsenläppchen geschwunden sind, zu constatiren. Anfangs beobachtet man in der atrophirenden Drüse viele Blutgefässe und markhaltige Nervenstränge, doch beginnt die Zahl der ersteren nach 20 Tagen, die der letzteren nach 60—75 Tagen abzunehmen. Die Zahl der Nervenknoten und die Zahl der Zellen in den restirenden Knoten wird gleichfalls kleiner. Einzelne Nervenknoten und Nervenstränge bleiben jedoch bis ganz zuletzt unverändert. Möglicherweise regeln diese erhaltenen Nervenknoten die Function der Inseln, während die atrophirten Nervenknoten in der gleichen Beziehung zur Verdauungsthätigkeit der Drüse standen. Von Popelsky sind in letzter Zeit meine Ansichten durch physiologische Experimente

bestätigt worden, während dieser Autor früher eine Localisation des Centrums im Magen, in der Nähe des Pylorus, annahm. — Beim Hunde geht die Atrophie etwas langsamer vor sich, so dass in einigen Läppchen die Drüsenröhrchen bis zum 50. Tage erhalten bleiben; die Zellen der peripherisch gelegenen Drüsen-Röhrchen gehen durch einfache Atrophie zu Grunde, während die der centralen Theile eine fettige Degeneration mit Chromatolisis der Kerne erleiden. Der Process der Neubildung in den Ausführungsgängen ist beim Hunde schwach ausgeprägt, dagegen geht aber die Neubildung von interlobulärem Bindegewebe rascher vor sich, wie beim Kaninchen. Die Zahl der Capillargefässe nimmt auch beim Hunde mit dem Fortschritte der Atrophie ab, was aber die Nerven und die Nervenknoten anbelangt, so konnte ich, vielleicht in Folge der relativ kurzen Beobachtungs-Dauer von 50 Tagen nach der Unterbindung nichts Besonderes constatiren.

Bei der Katze geht der Process etwas rascher vor sich, wie beim Hunde, und ergreift die Läppchen in mehr diffuser Weise. Die Zellen der Drüsenröhrchen erleiden nur eine geringe fettige Degeneration und gehen vorzugsweise durch eine solche Atrophie zu Grunde; eine Neubildung von feinkalibrigen Ausführungsgängen ist stärker ausgesprochen, als beim Hunde, doch schwächer, wie beim Kaninchen. Die Bindegewebs-Neubildung dagegen ist stärker, als beim Kaninchen, doch schwächer, als beim Hunde. Was die Gefässe und Nerven anbelangt, so konnte ich nichts Besonderes nachweisen, da bei der Katze die Durchgängigkeit des Ausführungsganges sich bald wieder herstellt und die Drüse regenerirt. Nur scheinen bei Beginn der Atrophie die Vater-Pacini'schen Körper zu Grunde zu gehen, um auch bei der späteren Regeneration der Drüse nicht wieder zu erscheinen.

Die Langerhans'schen Inseln überlebten beim Hunde, der Katze und dem Kaninchen alle Elemente der Drüse und blieben heil und unverändert, trotzdem die Druckwirkungen von Seiten der benachbarten Ausführungsgänge und Drüsen-Röhrchen auf die Inseln nur wenig geringer sind, dagegen der Druck von Seiten des Bindegewebes sowohl auf die Inseln, wie auf die übrigen Elemente der Drüse ein gleicher ist. Die

Circulations-Bedingungen müssen sich, wenn sie sich ändern, in gleicher Weise ändern, da die Inseln kein eigenes Gefäss-System haben. Man muss daher annehmen, dass irgend welche anderen Bindingungen vorhanden sind, Dank denen, trotz des vollständigen Unterganges des übrigen Parenchyms die Inseln erhalten bleiben. Als solche Bedingungen liessen sich nur trophische Einflüsse anführen oder aber eine gewisse angeborene Widerstandsfähigkeit der Inselzellen schädlichen Einflüssen gegenüber. Die Inseln vermögen auch nach der Unterbindung des Ausführungsganges der Drüse ungehindert ihre Function zu erfüllen, wobei sie in normaler Weise dazu angeregt werden und ihre Erhaltung für den Organismus unzweifelhaft von grosser Wichtigkeit ist.

Ganz anders verhält sich die Sache mit dem Verdauungs-Apparat der Drüse und zwar auch verschieden für die einzelnen Theile dieses Apparates. Nach der Unterbindung dieses Ausführungsganges kann der Verdauungs-Apparat der Drüse dem Organismus keinerlei Nutzen bringen und kann erst nach der Wiederherstellung des Ganges wieder nutzbringend wirken. In der That sehen wir, dass der Organismus diese Bedingungen gleichsam zu verstehen scheint, wir sahen, dass die Drüsen-Röhrchen atrophirten und der Organismus bestrebt war, durch Neubildung von Ausführungsgängen die Durchgängigkeit der Ausführungswege wieder herzustellen, was ihm auch gelang, wenn nicht Maasregeln getroffen waren, um diese Thätigkeit zu verhindern oder durch Resection grosser Stücke des Ausführungsganges der Regenerations-Fähigkeit des Organismus Grenzen gezogen waren. Stellt sich aber die Durchgängigkeit des Ausführungsganges wieder her, so erfolgt sofort und ungemein rasch, beim Hunde schon im Verlauf von 10 Tagen, eine Wiederherstellung des Verdauungs-Apparates der Drüse von Seiten der erhalten gebliebenen Drüsen-Röhrchen und Ausführungsgänge. Die Drüse stellt sich dabei in ihrem früheren Umfange und Form wieder her und unterscheidet sich mikroskopisch von einer normalen Drüse nur durch eine weniger gleichmässige Grösse der Läppchen und eine häufigere Anordnung der Inseln in den pheripherischen Theilen der Drüsen. Bei dieser Regeneration der Drüse erleidet das neugebildete feste Bindegewebe, das beim

Hunde in bedeutender Menge vorhanden ist, Veränderungen regressiver Natur, die vielleicht bedingt sind durch den Druck von Seiten der regenerirenden Elemente der Drüse.

Dieses Factum steht scheinbar im Widerspruch zu den feststehenden Anschauungen über die Bedeutung des Druckes von Seiten des in den Organen neugebildeten fibrösen Bindegewebes auf das Parenchym der betreffenden Organe. Wenn aber die Versuche einer Wiederherstellung des Ausführungsganges längere Zeit resultatlos geblieben und die secretorischen Drüsen-Elemente zu Grunde gegangen sind, so wird eine Neubildung von Ausführungsgängen und die Existenz dieser Gänge für den Organismus nutzlos, und in der That sehen wir eine allmähliche Verringerung der Zahl der Gänge und eine Kalk-Incrustation der Wandung der restirenden grösseren Ausführungsgänge.

Bei der Durchsicht der Literatur finden wir die verschiedensten Anschauungen über die Structur und Bedeutung der Inseln. Langerhaus, der sie zuerst beschrieben hat, hält sie für nervöse Elemente, Saviotti sprach im selben Jahre die Ansicht aus, dass die Inseln zum System der Ausführungswege gehören. Renaut und nach ihm Monret hielten die Inseln für Lymphfollikel, Gibbes für Embryonalreste, Jarotsky sieht in den Inseln Elemente epithelialen Charakters, die seiner Ansicht nach Stoffe absondern, die für Bereitung des Fermentes durch die Drüsenröhrchen nötig sind. Kühne und Lea, die eine vortreffliche Beschreibung der Inseln geliefert haben, enthalten sich jeglicher Hypothese über ihre Function, desgleichen auch Podwyssotzky. v. Ebner (Köllikers Lehrbuch) hält die Inseln für selbständige Gebilde und stellt die richtige Hypothese auf, dass sie eine Rolle beim Umsatz der Kohlenhydrate spielen.

Als ich meine Arbeit schon begonnen hatte, erschien die Mittheilung von Diamare, der gleicher Ansicht ist und die Absicht ausspricht, sich später mit der Untersuchung des Pankreas nach Unterbindung des Ausführungsganges zu beschäftigen. Endlich hält eine ganze Gruppe von Autoren, angefangen von Lewaschew, die Inseln auf Grund der Vergrösserung ihrer Zahl bei Thieren während der Verdauung, nach Pilocarpin-Injectionen und nach längerem Hungern (Statkewitsch) und auf Grund der Uebergangsformen für abgearbeitete, erschöpfte Drüsen-

Elemente (Dogiel, Pischinger, Laguesse, Pugnat, Mankowsky, Statkewitsch, Tschassownikow). Aber Uebergangsformen lassen sich ja bei beliebigen Zellformen finden, so hat ja seiner Zeit selbst R. Virchow auf Grund dieser alleinigen Methode die Krebszellen von den Leukocyten abgeleitet. Ferner erscheint zwar die Zahl der Inseln während der Thätigkeit der Drüse thatsächlich vergrössert, doch nur in geringem Grade und abhängig von einer Volumen-Verminderung des Verdauungs-Apparates der Drüse. In einem meiner Versuche entnahm ich per Laparatomiam einem Hunde ein kleines Stück der Bauchspeicheldrüse; nach Verheilung der Wunde unterwarf ich den Hund einer verstärkten Pilocarpin-Behandlung und tödtete ihn. Die Zahl der Inseln erwies sich nach der Pilocarpin-Behandlung nur in ganz geringem Maasse vergrössert. Ferner stellte ich auch zur Nachprüfung der Versuche von Statkewitsch 4 Versuche mit Hungern und ausschliesslicher Ernährung durch Kohlenhydrate an Thieren an. Ich setzte dabei voraus, dass die Inseln als thätige Organe geringere Veränderungen erleiden müssten und in Folge einer Atrophie des unthätigen Verdauungs-Apparates der Drüse in relativ grösserer Anzahl gefunden werden müssten. Die mikroskopische Untersuchung der Drüsen bei diesen Versuchen bestätigte meine Annahme.

Stschastny fand bei der Untersuchung der Bauchspeicheldrüse eines nach 35tägigem Hungern gestorbenen Menschen (es handelte sich um einen Geisteskranken) die Inseln, im Gegensatz zum Verdauungs-Apparat der Drüse, sehr gut erhalten; dasselbe fand auch Jarotzky.

Die Literatur über die Unterbindung des Ausführungsganges des Pankreas ist nicht sehr umfangreich. Die ersten Forscher, die diese Operation machten, sind meines Wissens Cl. Bernard (1856) und nach ihm Munk und Klebs; eine mikroskopische Untersuchung erwähnen diese Autoren nicht. In den weiteren Arbeiten über diese Frage von J. P. Pawlow (nicht S. Pawlow, wie in Pflüger's Archiv Bd. 16 gedruckt ist), Ribbert, Remy und Showe, Arnozan et Vaillard, Senn, Pawlow und Smirnow werden die Inseln nicht erwähnt, aber aus der Beschreibung von Ribbert und Arnozan geht hervor, dass sie ein Erhaltenbleiben der Inseln beobachtet haben. Treuberg spricht von

einem Erhaltenbleiben der Inseln in einem Versuche, misst aber diesem Factum keine weitere Bedeutung zu.

Nach meiner vorläufigen Mittheilung erschienen die Arbeiten von W. Schultze aus dem Laboratorium von Hertwig und von Mankowsky aus dem Laboratorium von Podwyssotzky. Der erste dieser Autoren kam unabhängig von mir, was er auch bestätigt, zu demselben Schluss; der zweite kam in seiner sonderbaren Arbeit zu ganz entgegengesetzten Resultaten: er giebt an, dass die Langerhans'schen Inseln nach der Unterbindung des Ausführungsganges zu Grunde gehen und zweifellos zu den Ausführungswegen der Bauchspeicheldrüse in Beziehung stehen.

Endlich stellte ich noch 3 Versuche an Kaninchen an, denen ich vor der Unterbindung des Ausführungsganges der Drüse Oleum provinciale in denselben einführte. Hédon erhielt bei dieser Modification des Experiments manchmal bei Kaninchen vorübergehende Glykosurie. Zwei meiner Kaninchen überstanden die Operation sehr gut, doch hatten sie keine Glykosurie. Beide wurden nach 30, bezw. 60 Tagen getödtet, und ihre Bauchspeicheldrüsen wiesen dieselben Veränderungen auf, die wir bei der einfachen Unterbindung des Ausführungsganges beobachtet hatten. Ein Kaninchen ging 2 Tage nach der Operation ein; bei der Section erwies sich partielle Nekrose des Pankreas, und zwar zeigte das interlobuläre und das die Drüse umgebende Fettgewebe die Anzeichen einer Fettgewebs-Nekrose; mikroskopisch liess sich ferner eine Nekrose vieler Drüsenläppchen und Inseln nachweisen. Man kann daher annehmen, dass in den Versuchen von Hédon nur ein Theil der Inseln nekrotisch wurde, die übrigen aber nur für eine gewisse Zeit in ungünstige Verhältnisse versetzt wurden, weshalb auch bei den Thieren eine vorübergehende Glykosurie sich einstellte. Bei diesem Versuch stellte das Oel in dem Ausführungsgange eine weissliche breiartige Masse dar. Die Beobachtungen über die Fettgewebs-Nekrose bringen mich auf den Gedanken, dass zum Zustandekommen dieser Erscheinung das Vorhandensein zweier Factoren nöthig ist, — die Anwesenheit von Ferment, welches das Fett spaltet, und eine verringerte Lebensfähigkeit der Fettgewebszellen. Besonders deutlich trat dies zu Tage in den Versuchen mit Durchschneidung des Ausführungsganges, — eine Nekrose war

nur um die Ligatur herum sichtbar. Eine derartige Hypothese wurde von Martynow ausgesprochen, und in letzter Zeit stellen Katz und Winkler, die eine genaue Literatur-Besprechung über diese Frage liefern, noch als zweites Moment eine Störung der Blut-Circulation hin. Eine solche Hypothese erklärt aber schon einige Facta, wie sie z. B. Hlava erhielt, nicht mehr.

II. Versuche mit Transplantation der Drüse.

Die Untersuchungen von Minkowsky, Gley, Thiroloix, Hédon zeigten, dass bei Transplantation eines Stückchen Pankreas mit gefässhaltiger Brücke unter die Haut und Exstirpation des übrigen Theiles der Drüse nach Anheilung des Drüsenstückchens kein Diabetes eintritt, trotz der Atrophie im transplantirten Drüsentheil. Nach der Entfernung dieses Drüsenstückchens zeigt sich aber bei den Thieren schon nach einigen Stunden Zucker im Harn.

Dabei erwies es sich, dass die Ausscheidung von Pankreas-Secret aus der Fistel des Ausführungsganges des transplantirten Drüsentheils vollständig aufhören kann. Auch eine umgekehrte Erscheinung wurde beobachtet (Thiroloix). Bei einem Thier treten sehr bald nach der Exstirpation des in der Bauchhöhle verbliebenen Theils der Drüse die Erscheinungen eines Diabetes auf, die Secretion aus dem transplantirten Stücke dauerte jedoch fort. Auf Grund dieser Thatsachen kamen die Forscher zu dem Schluss, dass die innere Secretion der Drüse unabhängig ist von ihrer äusseren Secretion, und dass zum normalen Verlauf des Umsatzes der Kohlenhydrate das Eintreten der Producte dieser inneren Secretion in das Blut genügt. Mouret unterwarf mehrere derartig transplantirte Pankreastheile einer mikroskopischen Untersuchung. Diese unter der Haut liegenden Drüsentheile functionirten in Bezug auf den Umsatz der Kohlehydrate vollkommen gut, und erst nach ihrer Exstirpation trat Diabetes auf. Die Langerhans'schen Inseln erwähnt Mouret bei dieser Untersuchung nicht, weist aber auf die Atrophie und Sklerose des Parenchyms hin. Weitere einigermaassen detailirte Untersuchungen dieser Art habe ich nicht finden können.

Ich machte 2 Versuche an Hunden mit Transplantation des freien verticalen Theiles des Pankreas unter die Bauchhaut

Nach 30—40tägigem Bestehen hörte die Secretion aus der Fistel des Ausführungsganges des transplantirten Drüsentheiles auf. 50 und 130 Tage nach der Operation untersuchte ich die transplantirten Stücke. Im ersten Falle bestand es aus einzelnen erbsengrossen Knötchen. Diese Knötchen bestanden aus stark atrophischen Drüsenläppchen und verhältnissmässig gut erhaltenen Langerhans'schen Inseln. Dabei fanden sich viele Nervenknoten. Nach 130 Tagen fanden sich an Stelle des transplantirten Drüsenstückes sehr kleine, grau gefärbte Knötchen, bestehend aus Resten der Ausführungsgänge, einer geringen Anzahl von Inseln und veränderten Nervenknoten. Diese Versuche zeigen, dass bei einer Transplantation unter die Haut die Drüse in toto atrophiren kann, dabei aber die Langerhans'schen Inseln sich als die widerstandsfähigeren Elemente erweisen und auch das Eintreten eines Diabetes verhindern. Ein Exstirpation des intra-abdominellen Theiles der Drüse konnte ich nicht ausführen; nach dieser Operation bleiben die Inseln vielleicht darum erhalten, weil ihre Existenz für den Organismus eine conditio sine qua non bedeutet.

III. Versuche mit Hervorrufung verschiedener Thätigkeits-Stadien der Inseln.

Analog den bekannten Versuchen von R. Heidenhain am Verdauungs-Apparat der Drüse, versuchte ich das Thier bezüglich des Umsatzes der Kohlehydrate verschiedenen Bedingungen zu unterwerfen, um dabei das Protoplasma der Inselzellen auf Körnchen-Reichthum zu untersuchen. Ich setzte voraus, dass bei kurzem Hungern die Inselzellen sich einer relativen Ruhe erfreuen würden, bei verstärkter Fütterung mit Kohlehydraten dagegen eine intensive Thätigkeit derselben zu erwarten wäre. Ferner exstirpirte ich, um einen derartigen Zustand erhöhter Thätigkeit hervorzurufen, einem Hunde mehr als $\frac{3}{4}$ der Drüse und unterwarf darauf das Thier einer verstärkten Fütterung mit Kohlehydraten. Die grösste Anzahl Körnchen im Protoplasma der Inselzellen wurde bei 2—3tägigem Hungern beobachtet, eine etwas geringere Menge Körnchen bei normalen Ernährungs-Bedingungen und bei Hungern plus intravenöser Injection von Glykose-Lösung (die Hunde wurden 5 Stunden nach der Injection

getödtet). Eine noch geringere Anzahl Körnchen fand ich bei verstärkter Fütterung mit Kohlehydraten, verbunden mit intravenöser Zucker-Injection. Ferner wurde noch ein Hund, dem $\frac{2}{3}$ der Drüse exstirpirt waren, und der diese Operation gut überstanden hatte und sich vollkommen erholt hatte, einer verstärkten Fütterung mit Kohlehydraten, verbunden mit intravenöser Zucker-Infusion, unterworfen. In diesem Falle wurde eine deutlich wahrnehmbare Volumen-Verkleinerung der Inselzellen beobachtet, wobei das Protoplasma derselben fast gar keine fuchsinophilen Körnchen enthielt, dagegen sich Fetttröpfchen in ihm fanden (Taf. IV, Fig. 6 u. 7). Diese Versuche zeigten, dass in den Zellen der Langerhans'schen Inseln irgend eine Substanz in Form von Körnchen, die den Zymogenkörnchen ähneln, erzeugt wird. Die grössten dieser Körnchen liegen an der Peripherie der Zelle. Die Zahl dieser Körnchen, die bei kurzem Hungern am grössten ist, verringert sich bedeutend, wenn an den Organismus die Anforderung gestellt wird, auf diese oder jene Weise ein gewisses Quantum von Kohlehydraten auszunutzen, d. h. sie entweder in Form von Glycogen in den Geweben abzulagern, oder in andere Substanzen, z. B. Fett, zu verwandeln, oder endlich sie einfach zu verbrennen. Es ist ja bekannt, dass bei fehlender Function der Bauchspeicheldrüse bei Diabetes der Organismus die Fähigkeit verliert, den Zucker der Nahrung zu assimiliren, ihn im Körper zurückzuhalten und zu verbrauchen.

IV. Embryologie.

Ich versuchte, meine Hypothese von der Bedeutung und Function der Inseln auch auf embryologischem Wege auf ihre Richtigkeit hin zu prüfen.

Allgemein bekannt ist ja das Factum, dass beim Embryo und bei jungen Individuen im Anfange des extra-uterinen Lebens die Blutdrüsen, d. h. die Drüsen mit innerer Secretion, verhältnissmässig stärker entwickelt sind, als die Drüsen mit äusserer Secretion. Daher kann man erwarten, dass die Langerhans-schen Inseln, wenn sie thatsächlich Organe mit innerer Secretion vorstellen, beim Embryo gut entwickelt sein werden, ja in einer gewissen Periode sogar besser, als der Verdauungs-Apparat der Drüse.

Mir stand folgendes Material zur Verfügung: die Bauchspeicheldrüse eines menschlichen Foetus von 31 cm Länge, eines neugeborenen und eines 10 Monate alten Kindes, die Drüsen eines neugeborenen und eines 3 Wochen alten Kaninchens, eines 5 Tage alten Meerschweinchens und die Drüsen von 5 Kälbern.

Beim menschlichen Foetus treten die Inseln inmitten des übrigen Parenchyms deutlich hervor in Form von rundlichen Häufchen polygonaler Zellen; der Flächen-Inhalt der Inseln im Verhältniss zum übrigen Parenchym beträgt auf den Schnitten 1 oder $\frac{1}{2}$ (Taf. IV, Fig. 8). Beim neugeborenen Kinde sind die Inseln etwas grösser (bis 0,4 mm im Durchmesser) und finden sich auf den Schnitten in geringerer Anzahl; beim 10 Monate alten Kinde sind die Inseln etwas kleiner, als beim Erwachsenen, und ihre Zahl auf dem Schnitt, Dank einer stärkeren Entwicklung des Verdauungs-Apparates, eine noch geringere, als beim Neugeborenen, doch immerhin auch hier grösser, als beim Erwachsenen.

Der Verdauungs-Apparat der Drüse beim 6 Monate alten menschlichen Foetus ist relativ schwach entwickelt und besteht aus einigen gewundenen Drüsenröhrchen und Ausführungsgängen. Eine Differenzirung in Läppchen fehlt, das fibrilläre Bindegewebsstroma ist stark entwickelt.

Beim neugeborenen Kaninchen und besonders bei dem 5 Tage alten Meerschweinchen ist der Verdauungs-Apparat der Drüse schon recht gut entwickelt. Bei dem ersteren ist die Abgrenzung der Inseln von den Drüsenröhrchen nicht scharf, die Zellgrenzen undeutlich; beim Meerschweinchen dagegen sind die Inseln scharf abgegrenzt, ihr Durchmesser etwas kleiner, als beim ausgewachsenen Thier; dabei ist die Zahl der grossen, körnigen Zellen relativ grösser. Beim Kaninchen und Meerschweinchen findet man nicht selten Kerntheilungs-Figuren in den Inselzellen (Taf. IV Fig. 9). In den Präparaten der Drüse eines 3 Wochen alten Kaninchens traten die Inseln nach der Injection der Blutgefässe mit Carmin-Gelatinemasse sehr deutlich hervor und waren zahlreiches zu finden, als beim ausgewachsenen Kaninchen; deutlich sichtbar war dabei auch die Anordnung der Zellen zu Reihen und Colonnen von der Breite einer Zelle; alle Zwischenräume zwischen den Colonnen waren mit Injections-Masse ausgefüllt (Taf. IV, Fig. 10). Bei den Kälbern finden sich die Inseln in

der Drüse dichter bei einander gelagert, als beim Rinde, doch von fast gleicher Grösse und aus Protoplasma-reichen durchsichtigen Zellen bestehend.

Schon die Thatsache, dass man bei einem 6monatlichen menschlichen Foetus die Inseln findet, weist darauf hin, dass das keine abgearbeiteten erschöpften Zellen der Drüsenröhrchen sein können, da ja zu dieser Zeit natürlich von einer bis zu solcher Erschöpfung führenden secretorischen Thätigkeit der Drüse nicht die Rede sein kann. Die Anwesenheit von Mitosen und die Grösse der Inseln beweist noch mehr, dass es Gebilde sui generis sind, Gebilde mit selbständigem Wachsthum, nicht aber abgearbeitete Drüsenzellen, „todte Punkte", die durch fettige Degeneration zu Grunde gehen (Dogiel). Die absolute Zahl der Inseln in jeder einzelnen Drüse unterliegt, wie es diese und frühere Untersuchungen zeigen, im Verlaufe des ganzen Lebens des Organismus keiner Aenderung im Sinne einer Vermehrung. Dagegen kann die Zahl der Inseln durch pathologische Bedingungen sehr wohl verringert werden, ja dieselben können gänzlich schwinden.

Die ersten Forschungen in dieser Richtung stellte, soweit mir bekannt ist, Podwyssotzky an, der aber bei neugeborenen Katzen keine Inseln in der Bauchspeicheldrüse finden konnte. Bizzozero und Vassale, Diamare fanden die Inseln bei Embryonen und sahen sie daher für selbständige Gebilde an. Die genaueste Untersuchung über die Structur der Bauchspeicheldrüse des Embryo ist wohl die von Laguesse; er fand die Inseln bei einem Schaf-Embryo von 18 mm Länge; nach Laguesse können sie aus primären und secundären Drüsen-Röhrchen des Pankreas entstehen, erleiden aber mit der Zeit eine Rückbildung. Späterhin gab Laguesse zu, dass in gewissen Fällen die Inseln constante Gebilde vorstellen. Was die Function der Inseln anbelangt, so bringt auch Laguesse sie in Verbindung mit einer inneren Secretion. Gartier fand die Inseln schon bei einem 3monatlichen menschlichen Embryo recht gut entwickelt, über ihre Function erwähnt er jedoch Nichts.

B. Pathologische Anatomie.

Dieser Theil meiner Arbeit enthält die Untersuchungen der

Bauchspeicheldrüse bei verschiedenen Erkrankungen, die zur Atrophie des Parenchyms der Drüse führen, ausser Diabetes, und zweitens die Untersuchungen der Bauchspeicheldrüse von Diabetikern. Ich rechnete darauf, im ersten Falle die Inseln erhalten zu finden, im zweiten Falle dagegen, besonders bei schwerem Diabetes, bedeutende pathologische Veränderungen der Inseln oder aber eine beträchtliche Verringerung ihrer Zahl constatiren zu können. Diese Untersuchung soll eine klinische Prüfung des im experimentellen Theile meiner Arbeit aufgestellten Satzes sein, dass die Langerhans'schen Inseln das morphologische Substrat der inneren Secretion der Bauchspeicheldrüse darstellen, der Secretion, durch die ein normaler Verlauf des Umsatzes der Kohlehydrate im Organismus bedingt wird.

Dieser Theil meiner Arbeit zerfällt in zwei Abschnitte. 1. Die Untersuchung der veränderten Drüsen von Nicht-Diabetischen. 2. Die Untersuchung der Drüsen von Diabetischen.

I.

Mir standen 17 Fälle von Sklerose der Drüse mit Atrophie und 1 Fall von Lipomatosis zur Verfügung. Unter 6 Fällen war eine schwach ausgeprägte Sklerose, d. h. die Bindegewebs-Neubildung war nur längs der Gefässe und Ausführungsgänge zu constatiren, und auch hier war sie in einigen Fällen sehr gering, und die Erscheinungen der Atrophie praevalirten. Die Drüsenläppchen waren im Volumen verkleinert, die Grösse der Langerhans'schen Inseln unverändert; dieselben waren auf den Schnitten häufiger zu treffen, waren manchmal nur von einer geringe Anzahl von Drüsenröhrchen umgeben, bisweilen lagen sie ganz isolirt inmitten des Bindegewebes. In einem Falle war eine Neubildung von Bindegewebe nur an der Peripherie der Inseln und in den Inseln selbst nur um die Capillargefässe herum zu finden; manchmal nahm dabei das Bindegewebe — altes fibrilläres Bindegewebe —, auf dem Schnitt fast die Hälfte einer Insel ein. Das Protoplasma der Inselzellen zeigte die Erscheinungen starker fettiger Degeneration, die stärker ausgesprochen war, als im Verdauungs-Apparat der Drüse; der Kranke hatte in diesem Falle ein Lymphosarcom des hinteren

Mediastinalraumes. In 3 Fällen wurde eine Sklerose mittleren Grades beobachtet, davon in einem Falle hervorgerufen durch Steine aus kohlensaurem Kalk in den Ausführungsgängen. Die Neubildung von Bindegewebe war vorzugsweise auf die Ausführungsgänge beschränkt, das Gewebe selbst trug den Charakter von festem Narbengewebe mit zahlreichen, spindelförmigen Zellen und vereinzelten kleinzelligen Infiltrations-Heerden. Die Läppchen waren stellenweise durch dieses neugebildete Gewebe scharf von einander abgegrenzt, einzelne Läppchen bis auf die Ausführungsgänge und die Langerhans'schen Inseln zu Grunde gegangen. In den erhalten gebliebenen Läppchen waren die Zellen im Volumen verkleinert. Die gut erhaltenen Inseln lagen stellenweise isolirt im fibrösen Bindegewebe oder in einem kleinzelligen Infiltrations-Heerde (vergl. Taf. IV, Fig. 11 und 12). In 2 Fällen starker Sklerose, von denen in einem Falle dieselbe auch durch Steine in den Ausführungsgängen verursacht war, war die Bauchspeicheldrüse fast ganz in festes fibröses Gewebe und Fettgewebe verwandelt, und nur vereinzelt fanden sich Reste des Parenchyms in Form kleiner Knötchen von der Grösse eines Hanfkorns. Mikroskopisch liessen sich inmitten des fibrösen Bindegewebes und Fettgewebes Gruppen von unveränderten Langerhans'schen Inseln nachweisen, und hier und da auch geringe Reste von mehr oder weniger veränderten Drüsen-Röhrchen und Ausführungsgängen. In dem Falle von Lipomatosis fand sich an Stelle der Drüse eine Fettmasse von beträchtlichem Umfange, die von kleinen, Hanfkorn grossen, weisslichen Knötchen durchsetzt war. Diese letzteren erwiesen sich unter dem Mikroskop als Reste der Drüsenröhrchen und der Langerhans-schen Inseln. Von den Inseln waren verhältnissmässig wenige erhalten, stellenweise lagen sie isolirt.

Ferner untersuchte ich die Drüse bei geringer Sklerose derselben in einem Falle von erworbener Syphilis und in 4 Fällen von heriditärer Syphilis bei Neugeborenen, die spätestens am 8. Tage nach der Geburt gestorben waren. In diesen Fällen liessen sich dieselben Veränderungen constatiren, die in Fällen schwacher Sklerose der Drüse bei Nicht-Syphilitikern beobachtet wurden. Endlich war in einem Falle heriditärer Syphilis bei einem neugeborenen Kinde die Bauchspeicheldrüse vergrössert und von derber

Consistenz und erwies sich unter dem Mikroskop als fast ganz aus fibrösem Gewebe bestehend mit recht vielen spindelförmigen Zellen, wobei noch die Fibrillen hyalin degenerirt waren und sich mit Haematoxylin färben liessen — Kalk-Infiltration. Um die Gefässe herum fanden sich concentrische Auflagerungen von feinen Fibrillen, die auf dem Schnitt den Vater-Pacini'schen Körperchen ähnelten. Vom Parenchym waren stellenweise nur die Ausführungsgänge erhalten und hier und da vereinzelte Drüsenröhrchen. Die Langerhans'schen Inseln waren überall gut erhalten, lagen stellenweise isolirt, und die in ihnen verlaufenden Gefässe wiesen keinerlei sichtbare Veränderungen auf.

In zwei von mir untersuchten Fällen einer haemorrhagischen Pankeatitis fand sich eine Blut-Infiltration und Nekrose aller Gewebselemente, sowohl der Inseln, wie der Drüsenröhrchen.

In einem von mir untersuchten Falle von Pseudoleukaemie erwies sich die Bauchspeicheldrüse vollkommen normal, während man doch bei einer Vergrösserung äller Körperdrüsen nach der Hypothese von Renaut und Mouret eine Volumen-Vergrösserung der Inseln hätte erwarten können.

Diese Reihe von Untersuchungen bestätigte die anfängliche Voraussetzung, dass bei atrophischen Veränderungen der Bauchspeicheldrüse bei Nicht-Diabetikern die Inseln erhalten bleiben müssen. Ferner wurde dadurch auch ein anderer, im experimentellen Theile der Arbeit gezogener Schluss bestätigt, dass nehmlich die Langerhans'schen Inseln auch beim normalen, richtiger gesagt, beim nicht an Diabetes leidenden Menschen sich als äusserst widerstandsfähige Elemente verschiedenen schädlichen Einflüssen gegenüber erweisen, jedenfalls widerstandsfähiger sind, als der Verdauungs-Apparat der Bauchspeicheldrüse.

Wenn man diesen Satz auch in Bezug auf die längs den Ausführungsgängen verlaufenden und infolge dessen dem Verdauungs-Apparat der Drüse mehr Schaden zufügenden, entzündlichen Vorgänge anfechten könnte, so kann man dies bei syphilitischen Erkrankungen der Drüse nicht thun. Hier circulirt das schädliche Agens — das syphilitische Gift in den Blutbahnen, in ihnen Veränderungen hervorrufend, wirkt also

in gleicher Weise auf alle Gewebselemente. Der Unterschied in der Reaction von Seiten dieser Elemente lässt sich also nur durch ihre physiologische Rolle und ihre relative Widerstandsfähigkeit erklären. Endlich haben diese Untersuchungen, ebenso wie die an Thieren angestellten Versuche gezeigt, dass die Widerstandsfähigkeit der Inseln grossen individuellen Schwankungen unterworfen ist. So hatten z. B. die Inseln in den Fällen starker Sklerose gar nicht gelitten, trotzdem in einem dieser Fälle auch noch Alkoholismus vorlag, in einem andern Falle von Sklerose dagegen concentrirte sich diese fast ausschliesslich auf die Inseln, deren Zellen eine recht beträchtliche fettige Degeneration erlitten hatten; auch in dem Falle von Lipomatosis hatten die Inseln recht stark gelitten. Alle diese Fälle zeigen auch, dass die Pathologie der Langerhans'schen Inseln eine andere sein muss, als die des Verdauungs-Apparates der Drüse.

Die zu diesem Theil der Arbeit gehörige Literatur ist recht umfangreich, doch finden sich über die Langerhans'schen Inseln fast gar keine Angaben. Um späteren Autoren die Mühe zu ersparen, war ich bestrebt, die Literatur möglichst vollständig zu sammeln. In einer ganzen Reihe von Untersuchungen finden wir nur eine makroskopische Beschreibung der Bauchspeicheldrüse (Ancelet, Charrin, Claessen, Drozda, Hecker, Lewin, Mračeк, Müller, Virchow, Wegner, Lépine, Lanceraux, Chwostek). Bei der Beschreibung des mikroskopischen Bildes erwähnen folgende Autoren die Inseln nicht (Arnozan et Vaillard, Beck, Biedert, Birch-Hirschfeld, Bogdanow, Carnot, Huber, Melnikow, Mračeк, Martynow, Oedmansson, Schmidt, Rosenthal, Thorel). Tilger erwähnt bei der Beschreibung der Sklerose der Drüse mit Cysten-Bildung in der Cauda die Inseln nicht, giebt aber in seiner Fig. 2 eine vortreffliche Abbildung derselben. Iwanowsky nennt in seiner Dissertation die Inseln nicht, beschreibt sie aber als Gruppen von Acini mit schwach ausgeprägtem acinösem Bau. Rodionow und Kasahara constatiren die Anwesenheit der Inseln sowohl in normalen, wie auch in veränderten Drüsen, in letzterem Falle in grösserer Anzahl; Schlesinger vermerkt das Factum, dass bei Sklerose

der Drüse bei heriditärer Syphilis die Inseln, bei Schwund des übrigen Parenchyms, erhalten bleiben. Die ausführlichsten Untersuchungen sind die von Dieckhoff. Er fand in seinem VII., VIII., XII. und XIII. Falle die Inseln erhalten bei Untergang der übrigen Elemente der Drüsenläppchen, selbst bei Sklerosen haematogenen Ursprungs (Fall VIII). In neuester Zeit fand Lefas, dass bei Cirrhosen der Leber die Inseln gut erhalten bleiben. Von allen angeführten Autoren machte nur Dieckhoff auf diese Erscheinung aufmerksam, doch auf diesen Autor will ich noch später zurückkommen.

Ferner sah ich auch die Literatur über verschiedene Erkrankungen des Pankreas durch, Hinweise auf die Inseln fand ich aber nur bei Kudrewetzky. Wassiljew sah bei Magen-Katarrhen bei Kindern cirrhotische Veränderungen der Bauch-Speicheldrüse, fand aber die Inseln erhalten. Mandelstamm hat die Inseln augenscheinlich gesehen, erwähnt sie aber nicht. Bei anderen Autoren (Barlow, Chiari, Dallemagne, Fripp, Gerhardi, Guinard, Hahn, Junger, Kirillow, Klippel, Körte, Kostjurin, Pallier, Phedran, Rachmaninow, Seitz, Smith, Thiroloix) werden die Inseln nicht erwähnt. Bei den Beschreibungen des Pankreas-Carcinoms, die mir bekannt sind (Bardet, Pick, Leven, Litten, Parisot, Salomon, Tolot, Ziehl) und des Pankreas-Sarcoms (Chiari) werden die Inseln nicht erwähnt. Litten und Hansemann fanden in einigen Fällen bei Nicht-Diabetikern das ganze Drüsen-Parenchym durch carcinomatöse Neubildung ersetzt. Den Widerspruch zwischen den Sectionsbefunden und dem Experiment erklärt Hansemann dadurch, dass die Krebszelle als directer Nachkomme der Drüsenzelle bis zu einem gewissen Grade im Sinne einer positiven (inneren) Secretion fortfährt zu functioniren. Aber diese geistreiche Hypothese wäre nur zulässig bei Krebs, der von den Langerhans'schen Inseln ausgeht. Ausserdem liesse sich auch eine andere Erklärung finden. Die Inseln, die bei einem interstitiellen Processe inmitten des Bindegewebes allein nachbleiben, sehen nehmlich Carcinom-Heerden sehr ähnlich und unterscheiden sich von diesen nur durch die regelmässige Form der Zellen und durch das Fehlen von Reactions-Erscheinungen, obgleich letzteres bei interstitiellen Processen

nicht immer richtig ist. Weder Litten, noch Hansemann erwähnen die Inseln, und es ist daher wohl möglich, dass sie dieselben von Carcinom-Heerden nicht unterscheiden.

II.

Mir standen die Drüsen von 15 Diabetikern und von 1 Falle von acuter Glykosurie zur Verfügung. In 6 von diesen 15 Fällen handelte es sich um eine schwere Form der Diabetes, — Diabète maigre —, in den übrigen Fällen gestatteten die knappen Daten keine Beurtheilung der Form der Krankheit.

In einem Falle handelte es sich allem Anschein nach um eine nervöse Form von Diabetes, die sich nach dem Ende zu verschärfte. Nur in einem dieser Fälle zeigte die Bauchspeicheldrüse die Erscheinungen einer Sklerose mit bedeutender Atrophie des Parenchyms; in der Mehrzahl der Fälle wies die Drüse makroskopisch nur die Anzeichen einer einfachen Atrophie auf (8 Fälle); in den übrigen 6 Fällen waren makroskopisch keine Veränderungen wahrzunehmen. Mikroskopisch waren in dem oben erwähnten Falle von Sklerose der Drüse von ihrem Verdauungs-Apparat nur wenige, im Volumen verkleinerte Läppchen vorhanden, in den übrigen Fällen zeigten sich die Erscheinungen einer mehr oder weniger stark ausgesprochenen Atrophie mit Volumen-Verkleinerung der Läppchen und einzelner Zellen der Drüsenröhrchen. Was die Inseln anbelangt, so wiesen dieselben in 2 Fällen keinerlei sichtbare Veränderungen auf; der Krankheits-Verlauf war in diesen Fällen unbekannt. In 4 Fällen konnte ich die Inseln überhaupt nicht finden, in den übrigen 9 Fällen dagegen wurde eine bedeutende Verringerung ihrer Zahl bis zu fast gänzlichem Fehlen beobachtet. In dem Falle von Diabetes nervösen Ursprunges war eine Verringerung der Zahl der Inseln und eine starke fettige Degeneration derselben wahrzunehmen. Ausserdem zeigten in 2 Fällen die erhalten gebliebenen Inseln die Anzeichen einer einfachen Atrophie mit Pyknosis der Kerne (Taf. V, Fig. 14) und Vacuolisation mit Chromatolysis der Kerne (Taf. V, Fig. 15).

In dem Falle acuter Glykosurie, die sich an eine Gastro-Enteritis anschloss, zeigte die Bauchspeicheldrüse parenchymatöse Veränderungen und partielle Nekrose. Die Schleimhaut des

Duodenum war gleichfalls nekrotisirt. Die Inseln wiesen bedeutende Veränderungen auf, sogar in sonst gut erhaltenen Bezirken des Parenchyms; ihre Zellen waren klein, die Grenzen des Protoplasma wie ausgefressen, manchmal fehlte um den Kern herum das Protoplasma und einzelne Kerne färbten sich schlecht. Im Zwischengewebe fanden sich stellenweise um die Ausführungsgänge herum recht viel Leukocyten und Bakterien, — Diplokokken und Stäbchen.

Fassen wir nun die erhaltenen Resultate zusammen, so müssen wir hinsichtlich der Inseln bei Diabetes zu einem dem früher aufgestellten Satze gerade entgegengesetzten Schlusse kommen, dass nehmlich die Inseln bei dieser Krankheit als die am wenigsten widerstandsfähigen Elemente erscheinen. In 13 von 15 Fällen wurde eine Verringerung der Zahl der Inseln bis zu vollständigem Fehlen auf den Schnitten beobachtet. Die erhalten gebliebenen Inseln aber wiesen starke Veränderungen auf, viel stärkeren Grades, als die Veränderungen im Verdauungs-Apparat der Drüse. In diesem letzteren musste man ja bei dem krankhaft gesteigerten Appetit der Kranken eine gewisse Atrophie in Folge gesteigerter Thätigkeit der Drüse erwarten, und thatsächlich war in der Mehrzahl der Fälle diese Atrophie auch vorhanden. Ferner muss man, wenn man als Ursache des Diabetes den Schwund der Inseln ansieht, denselben nur bei der schwereren Form von Diabetes, — Diabète maigre —, suchen, die dem experimentell erzeugten Diabetes analog ist und sich von diesem nur durch längeren Verlauf unterscheidet, weswegen man auch nicht immer ein vollkommenes Fehlen der Inseln in der Drüse zu finden erwarten darf. Bei nervösem und constitutionellem Diabetes (Fettleibige und Podagriker) haben wir keinen Grund, in den Inseln Veränderungen zu suchen; nur in den Fällen nervöser Diabetes, die zum Schluss das Bild eines wirklichen Diabète maigre mit raschem Verlauf zeigen, wären wir dazu berechtigt. Unter meinen Fällen war ein solcher Fall, und doch konnte ich auch Veränderungen in der Zahl der Inseln constatiren. In diesen Fällen kann der Untergang der Inseln eine secundäre Erscheinung sein, die dann zum Uebergange der Krankheit in Diabète maigre führt. Was den Mechanismus des nervösen Diabetes anbetrifft, so wird dabei möglicher Weise die

Zucker-Ausscheidung im Harn durch eine functionelle Neurose der Inseln, als des Hauptregulators des Umsatzes der Kohlehydrate im Organismus, bedingt, wobei diese Neurose auch zum Untergange der Inseln selbst führt. Wir wissen ja, dass eine gewisse Widerstandsfähigkeit der Gewebe durch angeborene und erblich erworbene Eigenschaften bedingt wird, im späteren Leben aber auch trophische Einflüsse eine nicht geringe Rolle spielen. Die Facta, die wir in der Literatur finden, zeigen, dass Diabetes bei einigen Rassen (Juden) besonders häufig beobachtet wird, dass diese Krankheit ferner einige Gegenden bevorzugt (Malta), und dass endlich die Krankheit oder wenigstens eine Prädisposition zu ihr erblich ist, wie es ja die nicht seltenen Fälle von Diabetes bei mehreren Gliedern einer Familie zeigen.

Dass gerade eine Verminderung der Widerstandsfähigkeit der Zellen der Langerhans'schen Inseln die Ursache ihres Unterganges ist, das beweist bis zu einem gewissen Grade die Art und Weise ihres Unterganges, nehmlich durch einfache Atrophie der Zellen.

Die Inseln verschwanden in allen Fällen spurlos. Die Ernährungs- und Circulations-Bedingungen, sowie auch die Druckverhältnisse von Seiten der benachbarten Theile und die Veränderungen aller dieser Bedingungen können bei sonst normalen Verhältnissen nicht die Ursache des Schwundes der Inseln sein; das zeigten uns schon die Thierversuche, und das lehren uns auch die Beobachtungen an Menschen, die bei verschiedenartigen Erkrankungen der Bauchspeicheldrüse nicht an Diabetes gelitten hatten. Ausserdem zeigte es sich schon damals, dass bei Thieren die Widerstandsfähigkeit der Langerhans'schen Inseln individuellen Schwankungen unterworfen ist.

In der Literatur findet sich, soweit mir bekannt ist, nur ein Versuch, einerseits die Veränderungen einiger Organe (Leber) bei Fehlen stärkerer schädlicher Einflüsse, andererseits das Fehlen solcher Veränderungen bei starken schädlichen Einflüssen, wie z. B. bei starkem Alkohol-Missbrauch, durch angeborene schwache, bezw. starke Widerstandsfähigkeit der Zell-Elemente dieser Organe, zu erklären (Kabanow).

Die Literatur über die pathologische Anatomie des Diabetes ist sehr umfangreich, doch finden sich in ihr nur sehr spärliche

Angaben über die uns hier interessirenden Fragen. Eine Menge der verschiedenartigsten Affectionen der Bauchspeicheldrüse ist beschrieben worden, aber auch viele Mal (86) wurde bei den schwersten Formen der Krankheit die Drüse normal gefunden, und dieser Widerspruch, der besonders bei einem Vergleich der Sections-Befunde mit den experimentell erhaltenen Resultaten zu Tage trat, brachte die Autoren in grosse Verwirrung und liess sie wohl oft nach Durchsicht der Literatur an den Ausspruch von Goethes Faust denken: „Da steh' ich nun, ich armer Thor, und bin so klug, als wie zuvor." Auch in jüngster Zeit sagt z. B. Kahae: „Es ist daher eine vergebliche Mühe, die Pathologie des Diabetes auf den anatomischen Veränderungen aufbauen zu wollen." Lépine hat sich in letzter Zeit von seiner Theorie einer inneren Secretion von glykolytischem Ferment losgesagt und nimmt mit Töpfer und Dominicis als Ursache des Diabetes eine Störung der Verdauungsthätigkeit der Drüse an, was in krassem Widerspruch zu den bei den Transplantations-Versuchen eines Theils der Drüse unter die Haut erhaltenen Resultaten steht.

405 Fälle von Diabetes habe ich in der Literatur beschrieben gefunden mit anatomischen Untersuchungsdaten; in 4 Fällen davon werden die Inseln erwähnt, in weiteren 4 Fällen finden sich unklare Hinweise auf sie und in den übrigen Fällen fehlen jegliche Hinweise auf die Inseln.

Lemoine und Lannois fanden in ihren 4 Fällen eine Sklerose der Drüse, die von dem durch Bindegewebe zusammengedrückten und atrophischen Lymphapparat der Drüse ausging. Allem Anschein nach haben diese Autoren die Inseln, wie Renaut, für Lymphfollikel gehalten.

Kasahara fand in einem Falle von Diabetes eine geringe Anzahl Inseln.

Naunyn beschreibt einen Fall von Diabetes, wo die Inseln erhalten geblieben waren, doch handelte es sich nach Schultze um einen Diabetes nervösen Ursprungs.

Die ausführlichsten Angaben über die Inseln finden wir bei Dieckhoff. In mittelschweren Fällen von Diabetes fand dieser Autor eine Verringerung der Zahl der Inseln und im Fall XVIII, Diabetes von 11jähriger Dauer mit einem Zuckergehalt des Harns bis 6,4 pCt. bei einem Alkoholiker, konnte Dieckhoff

in den Schnitten der schlaffen, zum Theil durch Fettgewebe ersetzten Drüse keine einzige Insel finden. Einerseits das Fehlen oder die Verringerung der Zahl der Inseln bei Diabetikern, andererseits das Erhaltenbleiben derselben bei anderen starken Affectionen der Drüse bei Nicht-Diabetikern in Betracht ziehend, kam Dieckhoff zu der Annahme, dass es gerade die Inseln sind, die eine specifische Function für Zucker-Ausscheidung besitzen. „In anderen Fällen ohne Diabetes (III und IV) war aber von den intertubulären Zellenhaufen ebenfalls keine Spur zu finden, und in einigen Fällen von Pankreas-Veränderungen mit Diabetes (z. B. Fall V, chron. Pankreatitis) war irgend eine Veränderung an diesen Zellhaufen nicht festzustellen. Wir sind also auf Grund unserer Untersuchungen in der That nicht in der Lage, der Anschauung beizupflichten, dass das Fehlen oder Zustandekommen des Pankreas-Diabetes wesentlich von den Verhältnissen der intertubulären Zellenhaufen abhängig sei.“

Wenn wir aber diesen V. Fall näher analysiren, so erweist es sich, dass hier eine nicht ganz frische eiterige Pankreatitis vorlag. In den kurzen Daten über den Krankheits-Verlauf ist kein Wort über Zuckergehalt im Harne gesagt, und bei der Beschreibung des mikroskopischen Bildes sind die Inseln nicht erwähnt. Dagegen wurde in den Fällen III und IV von Dieckhoff eine acute eiterige Pankreatitis beobachtet, und das Fehlen der Inseln und des Zuckers im Harn in diesen Fällen spricht nicht gegen die erwähnte Function der Inseln. Die Untersuchungen von v. Mering und Minkowsky haben ja gezeigt, dass bei diabetischen Thieren während der Dauer von Infections-Krankheiten und vor dem Tode die Zucker-Ausscheidung aufhört. Und Dieckhoff selbst sagt auf S. 132, dass trotz der schweren Veränderungen der Bauchspeicheldrüse intercurrente Infectionen, besonders Eiterungen, die Ursache des Fehlens der Zucker-Ausscheidung sein können. Die Fälle also, die nach Dieckhoff's Ansicht mit seiner Annahme von der Function der Inseln in Widerspruch stehen, thun das thatsächlich gar nicht, und seine Untersuchungen decken sich vollkommen mit den meinigen, was mir um so wichtiger ist, als Dieckhoff dabei zu einer anderen Anschauung gelangt ist.

Dieses vergebliche Suchen nach constanten und für die

Diabetes charakteristischen Veränderungen wurde erstens bedingt durch den Umstand, dass die Forscher die Inseln ausser Acht liessen und die scheinbar gleichen Veränderungen der Drüse bei Diabetikern wie bei Nicht-Diabetikern nicht näher untereinander verglichen. Wenn das geschehen wäre, so wäre der Unterschied vermerkt worden, wie das bei Dieckhoff der Fall ist. Die ausschliessliche Untersuchung der Drüsen von Diabetikern, wo die Inseln manchmal ganz fehlen können, konnte auch nicht dazu beitragen, Licht in diese Frage zu bringen. Ein weiteres wichtiges Hinderniss war ferner das vollkommene Fehlen von Hinweisen auf die Langerhans'schen Inseln in den Lehrbüchern der normalen und pathologischen Histologie. Nur in dem Buch von Kölliker in dem v. Ebner bearbeiteten Abschnitte findet sich eine genaue und recht vollständige Beschreibung der Inseln, vollkommen befriedigende Abbildungen derselben und sogar die richtige Annahme, dass sie functionell als Blutdrüsen aufzufassen seien. Das Lesen der umfangreichen Literatur über den Bau des Pankreas war aber für Autoren, die z. B. nur 1 Fall zu beschreiben hatten, zu mühsam und auch unnütz. So lange eine genaue Beschreibung der Langerhans'schen Inseln mit Trennung derselben vom Verdauungs-Apparat nicht ihren Platz in den allgemein gebräuchlichen Lehrbüchern finden wird, so lange werden wahrscheinlich bei einer Beschreibung des mikroskopischen Bildes der Bauchspeicheldrüse die Inseln vergessen werden.

Ich werde nicht näher eingehen auf die Hypothesen von Cl. Bernard und seiner Anhänger, die nervöse Hyperproduction von Zucker, den herabgesetzten Zuckerverbrauch, bedingt durch das Fehlen von die Oxydation und die Ablagerung von Zucker begünstigenden Stoffen von Minkowsky, das glykolytische Ferment von Lépine und seinen Anhängern, von dem sich Lépine selbst später lossagte. Ich will nur darauf hinweisen, dass sich gegenwärtig die Facta zum Aufbau einer neuen Hypothese anzuhäufen beginnen. Es ist ja schon lange genug bekannt, dass der im Blute des Diabetikers circulirende Zucker von den Geweben nicht ausgenutzt werden kann und daher als giftige Substanz von den Nieren in intensivster Weise ausgeschieden wird.

Das bringt mich auf den Gedanken, dass im Blut der Diabetiker der Zucker sich in anderer Form, als normal, befindet, dass er normal schwach an andere Stoffe gebunden ist, ich sage schwach gebunden, weil bis jetzt alle unsere Methoden diese Verbindung zerstörten. In letzter Zeit haben die Untersuchungen von Drechsel, Baldi, Henriques gezeigt, dass normal im Blut der Zucker nicht als solcher existirt, sondern in Form einer Verbindung mit Lecithin-ähnlichen Stoffen, einer Verbindung, die von Drechsel Jecorin genannt wird. Kolisch und Ritter von Stejskal aber gehen noch weiter. Sie nehmen an, dass das Jecorin noch schwach gebunden ist an Eiweissstoffe. Diese Autoren fanden, dass bei Diabetikern, wie auch bei normalen Leuten, sich mehr Jecorin als Zucker findet, stellten aber nicht fest, in wie weit die Verbindung des Jecorin mit Eiweissstoffen bei Diabetischen und unter normalen Verhältnissen sich gleichen. Der bekannte englische Chemiker Pavy aber, der sich viel mit Diabetes beschäftigt hat, kam, in Betracht ziehend, dass bei gewissen Formen von Diabetes nur der vom Organismus selbst durch Spaltung der Eiweiss-Molecule hergestellte Zucker, ohne mit dem Harn ausgeschieden zu werden, verbrennen kann, zu der Annahme, dass Diabetes auf einer Störung der Assimilation beruhe, und dass bei dieser Krankheit der Organismus die Fähigkeit verliere, Zucker in Fett zu verwandeln und ebenso Zucker zu einem Eiweissglycosid zu synthesiren.

Die Zukunft wird lehren, in wie weit Forschungen in dieser Richtung hin von Erfolg gekrönt sein könnten. Gegenwärtig jedoch kann man der Lösung dieser Frage näher treten, in dem man die Wirkung der Langerhans'schen Inseln in vitro et in vivo einem genauem Studium unterwirft. Früher wurde zu diesem Zweck die Bauchspeicheldrüse in toto benutzt, jetzt aber haben wir in der Unterbindung des Ausführungsganges ein Mittel, die Inseln auf anatomischem Wege zu isoliren und den Chemismus dieser Elemente gesondert, mit Ausschaltung der Verdauungs-Fermente, zu studiren.

Diese anatomische Isolirung der Inseln gestattet aber auch in rationeller Weise eine Organo-Theraphie des Diabetes zu erproben. Bis jetzt haben alle Versuche, Diabetes durch Ein-

führung der Bauchspeicheldrüse in toto auf verschiedenem Wege in den Organismus zu heilen, keinerlei einigermaassen sichere Resultate gegeben (Battistini, Blumenthal, Brown-Sequard, Capparelli, W. Hale White, W. A. Wills). Da es sehr schwierig ist, in grösserer Quantität Drüsen zu beschaffen, in denen nur die Inseln erhalten sind, so könnte man sie durch Drüsen von neugeborenen Thieren, z. B. von Kälbern, ersetzen, bei denen die Inseln im Verhältniss zum Verdauungs-Apparat sehr gut entwickelt sind; dazu käme noch, dass die Bauch-Speicheldrüse der Neugeborenen wenig befähigt ist zur Verdauungsarbeit und man also hoffen darf, dass ihre Verdauungssäfte die Wirkung der von den Inseln ausgearbeiteten Stoffe nicht beeinträchtigen wird. Auf alle Fälle darf man hoffen, dass es der nächsten Zukunft vorbehalten ist, die Frage zu lösen, ob es auf diesem Wege gelingt, die Leiden der Diabetiker zu lindern.

Zum Schlusse ist es mir eine angenehme Pflicht, meinen verehrten Lehrern, den Herren Professoren K. N. Winogradow und J. P. Pawlow und dem Herrn Privat-Docenten A. J. Moissejew, meinen herzlichsten Dank auszusprechen für das Interesse, das sie meiner Arbeit entgegengebracht haben und für ihre Bereitwilligkeit, mir jederzeit mit Rath und That beizustehen, die ich nicht selten Gelegenheit hatte, zu benutzen.

Nachtrag.

In No. 41 der Wiener klinischen Wochenschrift vom Jahre 1901 findet sich die Arbeit von Professor Weichselbaum und Dr. Tangl.

Diese Autoren untersuchten die Bauchspeicheldrüse des Menschen bei Diabetes und verschiedenen anderen Erkrankungen dieser Drüse und bestätigten vollkommen die von mir erhaltenen Resultate. Die Zeichnungen, die der Arbeit beiliegen, gleichen ungemein meinen Zeichnungen No. 14 und 15.

Verzeichniss der wichtigsten Literatur.[1])

Arnozan et Vaillard: Gazette med. de Paris, 1881, S. 360; Journal de médécine de Bordeaux, 1880—1881, S. 584; Archives de physiologie, 1884, S. 287.

[1]) Die von mir benutzte Literatur beträgt etwa die Grösse von ungefähr 200 Arbeiten. Hier führe ich nur die wichtigsten an. Andere kann man in Oser's Monographie (Nothnagel's Handbuch) finden.

Baldi: Arch. f. Anat. u. Phys., phys. Abth., Suppl.-Band, 1887, S. 100.
Battistini: Therapeut. Monatshefte, VII, 1833, S. 494.
Böhm und Dawydow: Lehrbuch der Histologie des Menschen. Russ. Uebers., Moskau, 1897 u. 1899.
Bernard Claude: a) Memoire sur le pancréas et sur le rôle du suc pancréatique, Paris, 1856; b) Leçons de pathologie expérimentelle, Paris, 1872; c) Leçons sur le diabète et la glycogenèse animale, Paris, 1877.
Bizzozero, G. und Vassale, G.: Dieses Archiv, Bd. 110, 1887, S. 155.
Blumenthal: Zeitschr. f. physikal. u. diät. Ther., 1898.
Brown Séquard et d'Arsonwal: Arch. de phys., 1891, S. 491.
Capparelli: Archives ital. de Biol., Bd. 18 u. 21.
Diamare: Internat. Monatsschr. f. Anatomie u. Phys., 1899.
Dieckhoff, Christ.: Beiträge zur wissensch. Medicin. Festschr., gewidm. Theodor Thierfelder. Leipzig, 1895.
Dogiel: Archiv f. Anat. u. Phys., anat. Abth., 1893, S. 117.
Drechsel: Journal für prakt. Chemie, Bd. 33, 1886, S. 425.
v. Ebner: a) Arch. f. mikrosk. Anat., Bd. 8; b) Kölliker's Handbuch der Gewebelehre d. Menschen, Leipzig, 6. Aufl., 1899.
Galeotti: Internat. Monatsschr. f. Anat. u. Phys., 1895.
Gartier: Die Bauchspeicheldrüse der Früchte und der Neugeborenen des Menschen. Inaug.-Dissert., St. Petersburg, 1900.
Gibbes: The Quarterly Journal of mikrosk. Science, V. 24, 1884, S. 183.
Gley: Comptes rendus de la Soc. de Biol. de Paris, 1891 u. 1892.
Hansemann: Zeitschr. f. klin. Med., Bd. 26.
Hedon: a) Archiv. de méd. expér., 1891, S. 33, 311, 527; b) Archives de phys., 1891, 1892, 1894; c) C. R. de la Soc. de Biol., 1891, 1892; d) C. R. de l'Acad. des Sciences de Paris, 1893, S. 238 u. 649.
Heidenhain, R.: Pflüger's Archiv f. ges. Phys., Bd. 9.
Heidenhain, M.: Zeitschr. f. wissensch. Mikroskopie, Bd. 13, 1896.
Henriques: Zeitschr. f. physiol. Chemie, Bd. 23.
Iwanowsky, N. P.: Zur Lehre von der visceralen Syphilis. Inaug.-Diss. St. Petersburg, 1871.
Jarotzky: Ueber die Veränderungen der Grösse und der Structur der Pankreaszellen bei einigen Arten von Hunger.
Kabanow: Ueber die Rolle der Erblichkeit in der Aetiologie der Krankheiten der inneren Organe. Moskau, 1888.
Kasahara: Dieses Archiv, Bd. 143, S. 111.
Katz und Winkler: Archiv f. Verdauungs-Krankheiten, 1898.
Kolisch, R. und Ritter v. Stejskal: Wien. klin. Wochenschr., 1897.
Kudrewetzky: Zeitschr. f. Heilkunde, Bd. 13.
Kühne, W. und Lea, A.: Untersuchuugen aus dem physiol. Institute der Universität Heidelberg, Bd. 2, 1882.

Laguesse: a) Journal de l'anat. et de physiologie, 1894, S. 591 u. 79, 1896; b) C. R. de la Soc. de Biol., 1899.

Langerhans, Paul: Beiträge zur mikroskop. Anatomie der Bauchspeicheldrüse. Inaug.-Dissert., Berlin, 1869.

Lawdowsky und Owsjannikow: Lehrbuch der mikroskop. Anatomie der Menschen und Thiere. St. Petersburg, 1892.

Lefas: Archives génèrales de med., 1900.

Lemoine, G. et Lannois, M.: Archives de med. exper., 1891.

Lépine, R.: a) Berliner klin. Wochenschr., 1891; b) Lyon med., 1899, Bd. 90.

Lewatschew: Archiv f. mikr. Anatomie, Bd. 26.

Litten: Charité-Annalen, 1878, S. 181.

Maximow, A.: Russisch. Archiv der Pathol., Bd. 1.

Mandelstamm: Zur Pathologie der Bauchspeicheldrüse bei den acuten Infections-Krankheiten. Inaug.-Dissert. Kasan, 1873.

Mankowsky: Zur Mikrophysiologie der Bauchspeicheldrüse. Inaug.-Diss. Kiew, 1900, und kurz Arch. f. mikr. Anatomie, Bd. 59, S. 286.

Martynow, A.: a) Ueber die Cirrhosen der Bauchspeicheldrüsen. Verhandl. der Moskauer therapeut. Gesellsch., 1898; b) Die Chirurgie der Bauchspeicheldrüse.

v. Mering und Minkowski: Archiv für experim. Pathol., Bd. 26, 1890 S. 371—387.

Minkowski, O.: Ebendaselbst, Bd. 31, 1893, S. 85—189.

Mouret: C. R. de la Soc. de Biol., 1894 u. 1895.

Munk: Schmidt's Jahrbücher, Bd. 144.

Naunyn: Ref. nach Schultze.

Oser: Die Erkrankungen des Pankreas. Nothnagel's Handbuch der spec. Path. u. Ther., Wien, 1898, Bd. 18, Th. II.

Pawlow, J. P.: Pflüger's Archiv, Bd. 16.

Podwyssotzky, W.: Kiewsche Universitäts-Nachrichten, 1881.

Popielsky, L.: a) Ueber die Secretion-unterdrückenden Nerven der Bauchspeicheldrüse, Inaug.-Dissert., Petersburg, 1896; b) Ueber das reflectorische Centrum der Bauchspeicheldrüse. Arch. f. Physiol., 1901.

Pugnat: Archives de l'anat. et de physiologie, 1897.

Remy et Showe: C. R. de la Soc. de Biol., 1882.

Renaut: a) C. R. Ac. d. Sciences de Paris, 1879; b) Arch. de phys, 1881.

Ribbert: Centralbl. f. klin. Med., Bd. 1, S. 385.

Rodionow: Zur pathol. Anat. der Bauchspeicheldrüse bei den allgem. Infections-Krankheiten. Inaug.-Dissert., St. Petersburg, 1883.

Saviotti: Arch. f. mikr. Anat., Bd. 5, S. 104.

Schlesinger: Dieses Archiv, Bd. 154.

Schultze, W.: Archiv f. mikr. Anat., Bd. 56.

Seim: Volkmann's Sammlung klinischer Vorträge, 1888, No. 313—314.

Statkewitsch: Arch. f. exper. Path., Bd. 33.
Schabad: Zur Frage vom pankreatischen Diabetes. Inaug.-Diss., Moskau, 1895.
Stschastny: Russisch. Archiv der Pathologie, 1898, Bd. 5, S. 697.
Ssobolèw: Centralbl. f. allg. Path. u. path. Anat., 1900, No. 6 u. 7, vorl. Mittheilung.
Thiroloix: a) Le diabète pancréatique, Thèse de Paris, 1892; b) Gazette des hôpitaux, 1894.
Treiberg: Zur Diagnostik u. Therapie d. Pankreas-Cysten. Inaug.-Diss., St. Petersburg, 1888.
Tschassownikow: Die Nachrichten der Universität Warschau, 1900, No. 3, 4, 5.
Wassiljew: Pathologisch-anatomisches Bild der Magenkatarrhe bei kleinen Kindern. Inaug.-Dissert., St. Petersburg, 1900.

Erklärung der Abbildungen auf Tafel IV u. V.

Die Zeichnungen 8 und 10 wurden bei einer Vergrösserung von 70 (Zeiss, Ob. AA. oc. 3), die Zeichnung 4 bei einer Vergrösserung von 120 (Ob. AA. oc. 5), 9 und 13 bei einer Vergrösserung von 535 (DD. oc. 5), 6 und 7 bei einer Vergrösserung von 1180 ($\frac{1}{12}$ Oel-Imm. oc. 5), alle übrigen bei einer Vergrösserung von 325 (DD. oc. 3) angefertigt.

Die für alle Zeichnungen geltenden Abkürzungen: il = Langerhans'sche Inseln, pt = Drüsenröhrchen des Pankreas, c = Capillargefäss, d = Ausführungsgang, m = Mitose, gZ = grosse körnige Zelle, kZ = kleine Zelle in den Inseln des Kaninchens.

Fig. 1. Normales Kaninchen. In der Insel sieht man die Anordnung der Zellen zu Colonnen, die von einander durch Capillargefässe getrennt sind, und die Eintheilung der Zellen in 2 Kategorien.

Fig. 2. Bauchspeicheldrüse eines Kaninchens, $7\frac{1}{2}$ Tage nach der Unterbindung des Ausführungsganges. Im Centrum eine von atrophirenden Drüsenröhrchen umgebene Insel.

Fig. 3. Drüse eines Kaninchens 20 Tage nach der Unterbindung des Ausführungsganges; im Centrum eine von 3 Seiten von fibrillärem Bindegewebe umgebene Insel, nur rechts sind feine Ausführungsgänge mit hyperplastischem Epithel sichtbar.

Fig. 4. Pankreas eines Kaninchens 200 Tage nach der Unterbindung des Ausführungsganges; inmitten des theils fibrösen, theils Fettgewebes liegen die gut erhalten gebliebenen Inseln recht nahe bei einander.

Fig. 5. Drüse eines Hundes 20 Tage nach der Unterbindung des Ausführungsganges, im Centrum eine gut erhalten gebliebene Insel, die von Drüsenröhrchen mit fettig degenerirten Zellen umgeben ist; diese Zellen liegen unregelmässig, und es ist schwer, die Drüsenröhrchen als solche zu erkennen.

Fig. 6. Eine Inselzelle eines Hundes nach 2tägigem Hungern. Im Protoplasma viele Körnchen, die sich durch Fuchsinsäure färben liessen; die gröberen Körnchen liegen an der Peripherie der Zelle. Härtung und Färbung nach Altmann.

Fig. 7. Inselzelle eines Hundes nach Exstirpation von mehr als $\frac{3}{4}$ der Drüse und verstärkter Fütterung mit Kohlehydraten plus Zucker-Injection in das Blut. Die Zelle ist im Volumen verkleinert, ihr Protoplasma enthält wenig Körnchen, von denen einige Fetttröpfchen darstellen.

Fig. 8. Pankreas einer menschlichen Frucht von 31 cm Länge. In der Drüse fällt die grosse Zahl der Inseln stark auf, die in Folge einer schwachen Entwickelung des Lymphapparates sehr dicht bei einander liegen; a eine feincalibrige Arterie.

Fig. 9. Ein Theil der Insel eines 5 Tage alten Meerschweinchens. Hier sieht man 2 Zellen in indirecter Theilung begriffen. Die Insel enthält verhältnissmässig viel grosse körnige Zellen, deren Kerne sich nur wenig von den Kernen der kleineren Zellen unterscheiden.

Fig. 10. Pankreas eines 3 Wochen alten Kaninchens, Gefässe mit Gelatinemasse injicirt. Im Centrum eine aus einem Geflecht von Zellcolonnen bestehende Insel; zwischen den Colonnen breite Capillargefässe, die von ein wenig geschrumpfter Injectionsmasse angefüllt sind.

Fig. 11. Sklerose der Bauchspeicheldrüse. In der Mitte eine gut erhalten gebliebene Langerhans'sche Insel. Um sie herum Reste der Drüsenröhrchen (pt) und der Ausführungsgänge inmitten recht zellreichen Bindegewebes.

Fig. 12. Der untere Theil derselben Stelle wie in Fig. 11 bei stärkerer Vergrösserung; der Unterschied zwischen den atrophirenden Zellen der Drüsenröhrchen und den gut erhaltenen Inselzellen ist deutlich sichtbar (B. I. Abschnitt Fall 9).

Fig. 13. Syphilis hereditaria (B. I. Abschnitt, Fall 18). In der Mitte eine gut erhaltene Langerhans'sche Insel, umgeben von fibrillärem Bindegewebe. Viele Fibrillen dieses Gewebes sind verdickt und hyalin degenerirt (hf). Die Drüsenröhrchen und die Ausführungsgänge sind geschwunden.

Fig. 14. Pankreas bei Diabetes (B. Fall 3). In der Mitte eine im Volumen bedeutend verkleinerte Insel. Die Kerne sind schwächer als normal gefärbt, stellenweise fehlt ihr Protoplasmasaum. Bei den Zellen, wo dieser Saum erhalten ist, sind in ihm feine dunkle Körnchen — Fett — zu sehen. v — Vacuolen, durch Schwund der Zellen entstanden. Das Capillarnetz ist gut erhalten.

Fig. 15. Pankreas bei Diabetes (B. II. Abschnitt Fall 9). In der Mitte eine im Volumen verkleinerte Insel, die aus kleinen Zellen mit

kleinen, eckigen, intensiv gefärbten, pyknotischen Kernen besteht (pk), k, k zwei recht gut erhaltene Kerne. Um die Insel herum wenig veränderte Drüsenröhrchen.

Fig. 16. Bauchspeicheldrüse einer Taube. In der Mitte eine Langerhans'sche Insel, c Capillargefäss.

V.

Zur Anatomie und Pathogenese der Divertikel der vorderen Oesophagus-Wand.

(Aus dem Pathologischen Institut der Universität Bern.)

Von

Max Hausmann, med. pract.,

ehemal. 2. Assistenten am Pathologischen Institut zu Bern.

(Hierzu Taf. VI.)

Die Divertikel des Oesophagus haben ihre erste ausführliche und auch abschliessende Schilderung durch Zenker und Ziemssen[33] erfahren. Die beiden Autoren begründeten damals die seither überall adoptirte Eintheilung in Pulsions- und Tractions-Divertikel, d. h. Divertikel, die einem Drucke von innen oder einem Zuge von aussen ihre Entstehung verdanken. Ihre Pulsions-Divertikel waren zugleich charakterisirt durch den constanten Sitz an der Grenze von hinterer Pharynx- und Oesophagus-Wand und durch ihre klinische Wichtigkeit, die Tractions-Divertikel durch ihr regelmässiges Vorkommen an der Vorderwand (am häufigsten an deren mittlerem Drittel) und ihre relative klinische Harmlosigkeit. So war die Unterscheidung eine äusserst prägnante, sie verfehlte auch nicht, entgegen Zenker, schematisch zu werden. Da die Tractions-Divertikel an der Vorderwand sitzen, war man bald geneigt, umgekehrt jedes Divertikel der vorderen Oesophagus-Wand als Tractions-Divertikel aufzufassen. In der neueren Special-Literatur freilich tauchten da und dort Mittheilungen auf, die dem Schema nicht entsprachen, und die beiden Autoren Brosch[4] und Starck[36], die sich in neuester

Zeit eingehender mit den Oesophagus-Divertikeln beschäftigt haben, mussten einer ganzen Reihe solcher abnormer Fälle Rechnung tragen. Starck hat sie in einer grösseren Monographie, wo er das ganze Gebiet literarisch und kritisch sorgfältig bearbeitete, in einem besonderen Capitel zusammengestellt und abgehandelt. Wenn aber die Entscheidung nicht schwer fällt, dass diese Fälle nicht oder nicht allein durch Traction entstanden sein können, so ist eine positive Deutung ihrer Entstehung oft um so schwieriger. Einmal ist das Beobachtungs-Material klein, und dann handelt es sich bei den bisher bekannten Beispielen meist um grössere Divertikel, bei denen durch secundäre Veränderungen der primäre Charakter gelitten haben kann. Um über ihr Wesen in's Klare zu kommen, ist somit das Studium von Anfangsstadien durchaus erforderlich. Da aber die Anfangsstadien von dem gewöhnlichen Bild abweichender Divertikel auf den ersten Blick nicht immer in ihrer Bedeutung erkannt werden können, ergiebt sich die Forderung, systematisch alle kleinen Divertikel der Vorderwand zu untersuchen und zu entscheiden, ob vielleicht neben der Traction noch ein anderes Moment in Erwägung komme, oder ob diese überhaupt in Betracht gezogen werden dürfe. Diese Untersuchung ist an so kleinen Objecten zu machen, dass nur ein mikroskopisches Studium zu einem Resultate führen wird.

Man darf auf diese Weise hoffen, allmählich zu einem besseren Verständniss der abnormen Fälle zu kommen; die Untersuchung wird aber auch der genaueren Kenntniss der reinen Tractions-Divertikel zu gute kommen, die bisher zwar makroskopisch vielfach studirt worden, von denen aber meines Wissens bisher nur zwei Fälle einer systematischen Untersuchung an Stufen- oder Serienschnitten unterworfen worden sind (Fälle von Oekonomides[23] und Häckermann[13]).

Die von mir veröffentlichten Fälle werden auch nur einen Anfang in dieser neuen Richtung des Studiums der Oesophagus-Divertikel bilden.

Es handelt sich um 10 Fälle, die im Pathologischen Institute in Bern gesammelt worden sind. Da bei den Sectionen daselbst die Halsorgane im Zusammenhang mit den Lungen herausgenommen werden, sind bei der regelmässigen Eröffnung

des Oesophagus Divertikel der Vorderwand nicht allzu seltene Befunde.

Zwei Fälle stammen aus früherer Zeit, die übrigen 8 wurden im Laufe des Jahres 1901 in 5 Leichen gefunden.

Die Divertikel wurden alle gleich behandelt, ohne vorhergehende Sondirung in Alkohol eingelegt, nach der Fixirung, wenn die adhärenten Lymphdrüsen es verlangten, mit 5 procent. Salpetersäure entkalkt, und schliesslich als Block noch mit Hämalaun durchgefärbt. Nach gründlicher Einbettung in Celloidin erfolgte die Zerlegung in Serienschnitte. Die Schnitte wurden meist in der Richtung der Längsachse des Oesophagus angelegt, in einigen Fällen aber (2, 3 u. 4) quer zu dieser.

Dass die eine oder die andere dieser Schnittführungen principiell den Vorzug verdiene, kann ich nach meinen Beobachtungen nicht sagen.

Noch zwei technische Erfahrungen seien mitgetheilt. Bei Herausnahme der Divertikel war ich immer bestrebt, nicht blos dieses ganz, sondern auch die Nachbarschaft mit herauszuschneiden. Dennoch ergab es sich bei der mikroskopischen Untersuchung einige Male, dass die Grenzen etwas knapp gezogen waren. Manchmal finden sich eben noch fern vom Divertikel für dieses wichtige Verhältnisse, die sich von vorne herein dort nicht erwarten liessen. So empfiehlt es sich denn bei künftigen Untersuchungen, die dem Hauptblock benachbarten Partien ebenfalls heraus zu schneiden und zu fixiren, um sie eventuell auch noch verwerthen zu können. Schliesslich will ich noch erwähnen, dass für das mikroskopische Studium der Divertikel einzelne Schnitte häufig nicht ausreichen, da sie zweideutige Resultate ergeben, die Untersuchung an Serien ist der einzig befriedigende Weg.

Ich beginne nunmehr mit der reinen objectiven Darstellung der verschiedenen Fälle, um dann nachher die epikritischen Bemerkungen im Zusammenhang vorzubringen.

Divertikel 1. Riesen, Samuel, 62 Jahre. Section am 7. Juli 1899 14½ Stunden p. mort.

Anatomische Diagnose: Tbc. Pleuritis sinistra. Tbc. Pericarditis adhaesiva. Hydrothorax r. Atelektase der r. Lunge. Arteriosklerose. Oesophagus: Kleines Divertikel (Tractions-Divertikel).

Aus der continuirlichen Schnittreihe wurden die wichtigsten Schnitte von Herrn Professor Langhans ausgewählt und conservirt. Diese stehen mir zur Verfügung. Es sind 6 Objectträger zu je 3 Schnitten mit den Nummern 39, 41 und 69—72, 39 und 41 ungefähr der Divertikelmitte, 69—72 einem mehr peripherischen Theile entsprechend. Schnitte parallel zur Oesophagus-Achse.

Die Schleimhaut des Oesophagus weist eine Reihe kleiner Falten auf, wohl in Folge der Retraction und Härtung des Gewebes.

Die von oben kommende Mucosa biegt (Taf. VI, Fig. 1) ungefähr im

rechten Winkel nach aussen um; die von unten ansteigende verläuft erst schräg nach aussen und oben, dann mit einer zweiten Abbiegung vertical (ich sehe von dem in das Lumen vorspringenden Gewebszapfen ab) nach oben, um sich mit der Oberwand zu vereinigen. Die zweite verticale Hälfte ihres Verlaufs bezeichne ich als Divertikelgrund. Er liegt etwa 2 mm nach aussen vom Niveau der Oesophagus-Schleimhaut.

Das Divertikel wird überall von Epithel ausgekleidet, das von wenigen Lymphocyten durchsetzt ist. Im Stratum proprium findet sich mässige Lymphocyten-Infiltration. Die Muscularis mucosae wird gegen den Divertikel-Grund hin dünner und ist dort stellenweise ganz unterbrochen. An ihrem Platz findet sich ein lockeres Bindegewebe, in das aber noch Gruppen von glatten Muskeln eingestreut sind, die nach ihrer Lage und Richtung zur Muscularis mucosae gehören. Die eigentliche Muscularis zeigt eine ausgedehntere Unterbrechung. Am oberen Divertikel-Eingang hört die Längs muscularis mit einem Bündel auf, dessen Fasern etwas aus einander weichen, aber im Wesentlichen ganz die gleiche Richtung beibehalten, wie bisher. Sie enden frei im lockeren Bindegewebe. Die Ringmuscularis, von wenig Kohle durchsetzt, verbreitert sich ebenfalls, die Fasern ändern aber ihre Richtung und verlaufen als lockeres Bündel am Stumpfe der Längsmuscularis vorher nach aussen, biegen dann in schräger Richtung nach oben um und enden in lockerem Bindegewebe. An der Umbiegungsstelle sind sie längs getroffen.

Die von unten kommende Muscularis begleitet die Divertikel-Mucosa noch etwa bis zur Mitte des Divertikel-Grundes, allerdings unter Verschmälerung besonders der Ringmusculatur. Von dort zieht ein von Bindegewebe durchsetztes Muskelbündel schräg von innen unten nach aussen oben, beinahe parallel zu dem vorhin beschriebenen Muskelbündel. Auf den einen Schnitten bleibt es von diesem durch Bindegewebe getrennt, auf anderen legt es sich ihm direct seitlich an. Es scheint aus Fasern der Ring- und der Längsmusculatur gebildet zu sein.

Nach aussen von der Oesophagus-Musculatur liegt theils mit Lymphkörpern infiltrirtes Fettgewebe, theils lockeres Bindegewebe. In diesem sahen wir auch das schräg noch aussen und oben ziehende Muskelbündel enden. Nach aussen geht nun dieses lockere Gewebe in ein derbes, fast homogenes über, das von Kohle reichlich durchsetzt ist. Dieses Bindegewebe findet sich in der ganzen Länge des Schnittes, nach unten steht es im Zusammenhang mit einer Lymphdrüse, von der in unserem Schnitte nur noch ein kleines Stückchen vorhanden ist, charakterisirt durch Kapsel und lymphadenoides Gewebe, in das anthrakotische Partien eingestreut sind.

Die Schnitte auf Objectträger 69—72 zeigen uns das Divertikel bedeutend kleiner. Eine etwa ½ mm breite Spalte öffnet sich in einen Hohlraum von 1½ mm Breite und 2 mm Tiefe. In diesen Hohlraum prominirt auf einigen noch weiter peripherisch gefallenen Schnitten vom Divertikel-Grunde aus ein Gewebszapfen, von Mucosa gebildet, und theilt so das

Divertikel in zwei Kammern, jede mit enger Oeffnung nach dem Oesophagus hin.

Bemerkenswerth ist ein über alle Schnitte der letztgenannten Objectträger sich erstreckender Epithel-Defect. Durch diesen hindurch dringt ein zellreiches, spärlich von Kohle durchsetztes Gewebe, das sich durch spärliche Knötchenbildung und Riesenzellen mit wandständigen Kernen (Schnitte $69_{2,3}$) deutlich als tuberculös charakterisirt. Dieses Gewebe nimmt den ganzen Divertikel-Grund, sowie die umliegenden Theile ein. Von oben und unten reichen Ausläufer der verdickten, durch Bindegewebe aufgelockerten Muscularis mucosae in dasselbe hinein, sowie Theile der unter Verbreiterung in schmale Bündel sich auflösenden Ringmusculatur. Nach aussen endlich wird das tuberculöse Feld begrenzt durch wenige Muskelzüge, die noch zur Ringmusculatur zu gehören scheinen und dann durch ein compactes Muskelbündel, das der von unten kommenden Längsmusculatur entstammt. Während nehmlich die Ringmusculatur der gleichen Seite beim Herannahen an das Divertikel sich mehr und mehr der Muscularis mucosae nähert, um dann, wie erwähnt, mit den meisten Fasern unterhalb des tuberculösen Feldes Halt zu machen, wendet sich die Längsmusculatur im Gegentheil weiter nach aussen und zieht so um den ganzen Divertikel-Grund. Die Fasern des verdünnten Bündels enden auf der Höhe der oberen Divertikel-Wand im lockeren Bindegewebe.

Auf der oberen Seite biegt die Längsmusculatur schon oberhalb des Divertikels scharf wieder nach oben um und endigt, nachdem sie diese Rückbewegung kurze Zeit innegehalten, ebenfalls im lockeren Bindegewebe.

Nach aussen von dem Muskelbündel, das den Divertikel-Grund bekleidet, liegt wenig mit Lymphkörpern infiltrirtes Fettgewebe und, anschliessend, eine Lymphdrüse von 11 : 6 mm. Sie enthält Kohle und kleine Tuberkel. Die Begrenzung der Drüse ist meist eine scharfe, nur an einer Stelle geht die Anthrakose der Lymphdrüse direct in die des umgebenden Bindegewebes über.

Divertikel 2. Sterchi, Christian, 25 Jahre. Section am 22. Juni 1901 29 Stunden p. mort. — Anatomische Diagnose: Wenig ausgedehnte Lungen-Tuberculose mit alten Cavernen. Tuberculose der Knochen. Tuberkel in Milz, Leber, Nieren. Lymphdrüsen-Tuberculose. Alte Käseheerde in Hals-, Tracheal, Bronchial-, Retroperitoneal- und Inguinaldrüsen.

An der vorderen Oesophagus-Wand, etwa an der Grenze von oberem und mittlerem Drittel, ein kleines Divertikel, etwa 1 mm tief, mit ovaler, 3 mm langer, 2 mm breiter, längs gestellter Oeffnung.

Das Divertikel erscheint durch eine Querleiste 8-förmig. Die Schnitte verlaufen quer zur Oesophagus-Achse. 71 Objectträger, 1—17 zu je 5 Schnitten, 17—40 bald zu 5, bald zu 6 Schnitten, 41—71 zu 6, einmal zu 7 Schnitten. Im Ganzen 400 Schnitte, von denen 3 ausgefallen.

Das Divertikel zeichnet sich aus durch die ganz unbedeutende Ausdehnung der Schleimhaut-Verlagerung bei verhältnissmässig grosser Muskel-

zerstörung. So reicht erstere deutlich nur von Objectträger 28—48, während die Muskelzerstörung ziemlich durch die ganze Schnittreihe sich verfolgen lässt. Auf Objectträger 33 und 34 haben wir das fertige Bild des Divertikels. Es zeigt daselbst eine ½ mm weite Oeffnung (Taf. VI, Fig. 2). Der Grund des Divertikels, etwa ¼ mm tief, ist nicht ganz 1 mm lang und hat in der Mitte, nach dem Lumen des Oesophagus hin, eine steile Vorbuchtung, die mit ihrer Spitze bis zum Divertikel-Eingang reicht und so das ganze Divertikel in zwei fast gleiche Kammern theilt.

Das Divertikel ist durchwegs von Epithel ausgekleidet; die Tunica propria zeigt mässige Lymphocyten-Infiltration und Gefässe mit verdicktem Endothel. Die Muscularis mucosae wird gegen das Divertikel hin aufgelockert. Am Divertikel selbst tritt sie theils in isolirten Bündeln auf, die vom Divertikelgrund weg ziemlich weit nach aussen verlaufen und erst in den Eingangs erwähnten Muskelbündeln enden, z. Th. aber begleitet sie den Divertikel-Grund, freilich nur in weiter Entfernung, einen grossen Bogen beschreibend.

Die eigentliche Muscularis, welche meist aus quergestreiften Muskeln besteht, zeigt also einen 1½ mm langen Defect, der im Verhältniss zur Divertikel-Mitte etwas nach rechts verschoben ist.

Die Enden der Ringmusculatur biegen zu beiden Seiten desselben noch etwas nach aussen um, besonders das rechte; die Längsmuscularis verhält sich verschieden. Rechts endet sie ohne Weiteres, verschmälert, umfasst von dem Ende der gleichseitigen Ringmusculatur; links dagegen biegt sie aus der verticalen Richtung in die horizontale um (die Fasern sind auf den, wie erwähnt, horizontal angelegten Schnitten nicht mehr quer, sondern längs getroffen) und verläuft nunmehr wie die Ringmusculatur, aber noch weiter als diese nach aussen. Von diesem Muskelzuge gehen an seinem vorderen, dem Oesophagus-Lumen abgewendeten Ende noch vereinzelte Ausläufer nach der Seite ab und streben dem rechts gelegenen Muskelstumpfe zu. So stellen sie noch einigermaassen eine schmale, unvollständige Brücke zwischen den beiden Muscularis-Enden dar. Diese Muskelfasern sind z. Th. ganz isolirt, von Bindegewebe rings umwachsen.

Das in der Lücke liegende Bindegewebe ist locker, zellarm, nur an einzelnen Stellen finden sich, zu Haufen liegend, kleine oder ovale Zellen mit Bläschen-förmigem, rundem oder ovalem, deutliche Kernkörperchen aufweisendem Kern. Um die Muskelstümpfe herum ist es stellenweise von mehr homogenem Aussehen. Das Bindegewebe wird nach aussen hin unvollständig begrenzt durch die erwähnte schmale Muscularis-Brücke, nach aussen von dieser folgt ein Nerven-Gefässbündel, umgeben von einem zellarmen Bindegewebe, das seinerseits an Fettgewebe anstösst. In den nach unten folgenden Schnitten ändert die epithetiale Ausbuchtung fortwährend ihre Form, die rechte Kammer verschwindet bald völlig, indess die linke sich auf mehr als 1 mm vertieft.

Die schmale Muskelbrücke zwischen den beiden Muskelstümpfen ver-

schwindet bald ganz, und das derbe Bindegewebe zu beiden Seiten des Gefäss-Nervenbündels dringt nun auch nach der Muscularis mucosae hin vor, während auf früheren Schnitten nur lockeres Bindegewebe an dieser Stelle sich fand. In diesem derben Bindegewebe findet sich, nach aussen und rechts von der Muskelbrücke, ein Feld von eigenthümlicher Beschaffenheit, welches ich für eine geschrumpfte Lymphdrüse halte. Ich werde später noch ausführlicher darauf eingehen, da in der Literatur nicht viele Beschreibungen von solchen Drüsen vorliegen.

Die Epithel-Ausbuchtung nimmt nun weiterhin rasch ab, sie wird zu einer unscharf begrenzten, sanften Ausbuchtung, endlich verschwindet sie ganz. Die Muscularis mucosae legt sich der Mucosa wieder dicht an, und von den beiden Enden der eigentlichen Muscularis laufen vereinzelte Züge, bald der Ring-, bald der Längsmusculatur entstammend, nach der andern Seite hinüber. Die Ringmusculatur bildet von 53_4 an wieder eine continuirliche und von 63_3 an auch normal dicke Schicht. Die Längsmuscularis schliesst sich auf 58_1, die der Muskelbrücke entsprechende Stelle bleibt aber bis zu Ende schmäler, als normal. Nach aussen von ihm liegt derbes Bindegewebe.

Nach oben von Objectträger 33 u. 34 gestalten sich die Verhältnisse noch einfacher. Schon mit Objectträger 28 ist das Divertikel fast verschwunden, die Einziehung nicht mehr von einer Längsfalte des Oesophagus zu unterscheiden. Die Muscularis mucosae hat sich ihr angelegt. Die Ringmusculatur ist auf 29_3 vollkommen geschlossen und von normaler Breite. Die Längsmusculatur dagegen schliesst sich nie ganz.

Von Schnitt 9_2 tritt nun noch eine Besonderheit auf, indem die Ringmusculatur wieder durchbrochen wird. Durch diese 1 mm lange Lücke zieht ein Bündel von ziemlich derbem Bindegewebe von der Submucosa nach dem aussen an der Musculatur gelegenen Bindegewebe schräg durch. Mit ihm Muskelfasern, die von der Muscularis mucosae herkommen und ein länglicher Heerd von kleinen Zellen mit bläschenförmigem, rundem Kern. Die Submucosa ist daselbst aufgelockert, die Mucosa zeigt nur die erwähnte Verlagerung ihrer Muscularis mucosae.

Ich komme nun noch auf die Beschreibung jenes Feldes zurück, das wohl als geschrumpfte Lymphdrüse anzusprechen ist.

Es hat auf den Schnitten, welche, wie gesagt, quer zur Oesophagus-Achse gelegt sind, eine ovale Form, ist 1 mm lang, $\frac{1}{2}$ mm breit, sein Längsdurchmesser verläuft parallel zur Oesophagus-Wand. Es lässt sich durch mehr als 90 Schnitte hindurch verfolgen, misst also in der der Längsachse des Oesophagus parallelen Richtung ungefähr 2 mm und spitzt sich dabei an den Enden bedeutend zu. Dasselbe besteht aus ziemlich gleich breiten Bindegewebs-Bündeln, die bei schwacher Vergrösserung fast homogen erscheinen, bei starker aber deutliche Fibrillen zeigen. Sie sind quer und schräg getroffen, haben offenbar einen ausserordentlich stark gewundenen Verlauf. Zwischen ihnen liegen nun noch Zellen in schmalen Zügen, theils

vom Charakter der Lymphkörper, theils von gleicher Grösse und Form und mit gleich grossen Kernen, aber nicht gut gefärbt. Zwischen den Kernen findet sich Kohlenpigment zu kleinen Gruppen angeordnet, in welchen vielfach Kerne sich erkennen lassen. Eine Kapsel ist nicht sichtbar, sondern an diese Bindegewebs-Bündel stösst sofort Bindegewebe mit wellenförmigen Fibrillen. Nirgends aber gehen die Bündel in dieses über. Die Zellhaufen freilich reichen an einigen Stellen in die Nachbarschaft hinein, und Kohle findet man noch in der Nachbarschaft in einer Entfernung von fast ½ mm

Divertikel 3 und 4. Rothenbühler, Marianna, 65 Jahre. Section am. 25. Februar 1901, 7 Stunden post mortem. Anatomische Diagnose: Knochen-Tuberculose, Amyloid von Milz und Nieren, Arteriosklerose. Bronchialdrüsen ausserordentlich stark anthrakotisch.

2 kleine Tractions-Divertikel, an der Vorderwand des Oesophagus, in der Gegend der Bifurcation der Trachea, über einander gelegen und nur durch eine wenige Millimeter breite Zone normaler Schleimhaut getrennt; besonders das untere Divertikel ist deutlich trichterförmig, das obere etwas seichter.

Das Präparat wurde durch einen Horizontalschnitt in 2 Blöcke zerlegt, von denen jeder ein Divertikel enthielt.

Divertikel 3. Der Block ist in 386 Schnitte zerlegt, die auf 77 Objectträger vertheilt sind. Objectträger zu 5, nur einmal zu 6 Schnitten. 3 Schnitte sind missglückt. Schnitte zu 20 μ, quer zur Oesophagus-Achse verlaufend. Das Divertikel (Taf. VI, Fig. 3) zeigt einigermaassen die klassische Form eines Trichters, dessen Oeffnung 6 mm weit ist und dessen Spitze 3½ mm nach aussen vom Oesophagus-Lumen liegt. Die Spitze befindet sich aber nicht der Mitte der Oeffnung gegenüber, sondern sie erscheint nach links verschoben, so dass daraus auch eine ganz ungleiche Länge der Seitenwände resultirt. Die linke biegt direct im rechten Winkel nach aussen um und gewinnt so die Spitze, die rechte dagegen verläuft schräg von innen und rechts nach aussen und links. Die Stelle, wo die Mucosa aus ihrer normalen Richtung ausbiegt, ist dabei kaum markirt, während durch die rechtwinklige Umbiegung auf der linken Seite ein wahrer Eingangspfeiler entsteht. Das Epithel des Divertikels ist überall erhalten, stellenweise sogar verdickt, die Zellen zum Theil grösser, mit hellem Protoplasma und grösserem, Chromatin-ärmerem Kern, als normal; in ihm mässige Lymphocyten-Infiltration. Dat Stratum proprium ist ebenfalls von Lymphocyten, stellenweise ziemlich dicht, durchsetzt, an andern Stellen sind kleine, ovale, bläschenförmige Kerne mit mehreren deutlichen Kernkörperchen vorherrschend, dazu ziemlich viel Gefässe mit dickem Endothel; an einer Stelle Russkörner, in Zellen liegend.

Die Infiltration reicht noch in die Muscularis mucosae hinein, nicht aber über sie hinaus.

Diese Beschreibung gilt allerdings bloss für einen Theil der Seitenwände. Nach der Spitze des Divertikels hin haben wir nehmlich keine Muscularis

mucosae mehr. An der Spitze und deren Umgebung tritt vielmehr, bis an das Epithel heranreichend, ein Zellhaufen auf, der sich durch die Anwesenheit von z. Th. zu Knötchen angeordneten Lymphocyten und epithelioiden Zellen, sowie durch spärliche Riesenzellen mit wandständigen Kernen als Tuberculose charakterisirt. Nach aussen hin mischen sich den Lymphocyten Kohlepartikel bei, intracellulär gelegen und zu schmalen, langen Zügen angeordnet. Das Gewebe wird noch weiter aussen fibrös; endlich folgt ein mit Eosin ganz intensiv roth gefärbtes Feld. Es setzt sich aus einem homogen aussehendem Gewebe zusammen, das in mehr oder weniger deutlich parallel verlaufenden breiten Bündeln angeordnet ist. Zwischen diesen liegen stellenweise lange Spindelzellen in spärlicher Zahl, ferner Kohlepartikel in langen, schmalen Zügen, hier und da, wo die Bündel aus einander weichen, auch in grösseren Haufen. Die Kohle ist z. Th. deutlich intracellulär gelegen.

Das tuberculöse Feld und das anthrakotische Bindegewebe unterbrechen ausser der Muscularis mucosae auch die übrigen nach aussen von ihr gelegenen Wandschichten vollständig. Die unterbrochenen Schichten zeigen, gemäss der verschiedenen Wandrichtung, zu beiden Seiten des Divertikels ein verschiedenes Verhalten. An der linken, steilen Wand hört die Längsmusculatur scharf mit einem gut begrenzten, von Bindegewebe stark durchsetztem Bündel auf. Die Ringmusculatur dagegen biegt nach aussen um, ihre Bündel fasern sich auf und einige davon umziehen in ziemlich kurzem Bogen den Stumpf der Längsmusculatur. Die letzten Fasern verlieren sich in dem zellarmen, ziemlich straffen Bindegewebe, welches hier an der Aussenfläche der Längsmuscularis liegt. Die von links kommende Muscularis mucosae wird gegen das Divertikel hin etwa um das Dreifache verdickt, hauptsächlich durch vermehrtes Bindegewebe. Sie begleitet erst die Schleimhaut auf ihrer scharfen Umbiegung nach aussen, wendet sich dann aber, wie die Ringmusculatur, wieder nach links und umfasst so den Längsmuskel-Stumpf in einem noch weiteren Bogen. Ihre Bündel bilden die seitliche Begrenzung des tuberculösen Heerdes.

Auf der flach abfallenden Seite endet die Längsmuscularis auch scharf mit verdicktem Ende. Ringmusculatur und Muscularis mucosae biegen nur leicht nach aussen um, immer mehr Bindegewebe tritt zwischen ihre Muskelfasern. Die Ringmuscularis reicht mit einzelnen Zügen bis an das beschriebene rothe Bindegewebsfeld heran. Die Muscularis mucosae endet im lockeren Gewebe, in der Nähe einer von Lymphocyten durchsetzten anthrakotischen Stelle in der Mucosae.

Die nach oben und unten vom beschriebenen Schnitt (37_2) gelegenen Schnitte zeigen die allmähliche Ausbildung der soeben geschilderten Veränderungen. Von Objectträger 40 an lässt die Tuberculose die Divertikel-Spitze wieder frei. Sie rückt immer weiter links seitlich, wo sie sich hinter der Muscularis noch bis gegen das Ende der Serie mehr oder weniger deutlich verfolgen lässt. An einer Stelle (um 64 herum) findet sich sogar ein Erweichungs-Heerd.

Durch dieses Zurückweichen entsteht wieder Platz für die Muscularis mucosae. Von Schnitt 41_5 ab ist sie wieder continuirlich vorhanden. Ihre Züge verlaufen erst annähernd senkrecht zur Innenfläche der Oesophagus-Wand und bilden unter Convergenz (!) nach der verbreiterten Divertikel-Spitze hin die Verbindung zwischen dieser und dem rothen, derben Bindegewebe. Erst auf Objectträger 48 zeigt die Muscularis mucosae wieder ungefähr normales Verhalten.

Von 48_4 an ist auch die Ringmuscularis geschlossen, bei 60 kommt die Längsmuscularis wieder einigermaassen zu Schluss, um in der Folge dann allerdings wieder etwas aus einander zu weichen, soweit sich dies auf diesen letzten Schnitten noch beurtheilen lässt.

Die Epithel-Ausziehung endlich, die schon bald flacher wird und von der, von 52 an, nur noch eine kleine Andeutung sich nachweisen lässt, verschwindet mit 63 völlig.

Nur das derbe, anthrakotische Gewebe bleibt die ganze Reihe hindurch bestehen, erst an Ausdehnung zu-, dann abnehmend.

Auf der anderen Seite von Schnitt 37_3 hält sich die Tuberculose noch bis 28. Die Schleimhaut bildet ins Divertikel-Lumen hinein erst einen langen, zungenförmigen Fortsatz, dann aber wird das Divertikel flacher, und nach 19 ist die Einziehung kaum von einer Längsfalte des Oesophagus zu unterscheiden. Die Enden der Muscularis mucosae vereinigen sich wieder auf Objectträger 27, in der gleichen Art, wie ich es vorhin für das andere Divertikel-Ende beschrieben. Erst von 14 ab zeigt sie wieder ganz normales Verhalten. Die Ringmuscularis ist auf 19_4 zum ersten Male geschlossen. Von nun an ziehen regelmässig Muskelfasern von einem Ende zum andern, aber erst mit 8 treten ungefähr normale Verhältnisse ein. Die Längsmusculatur bringt es überhaupt nicht ganz zur Vereinigung.

Das derbe Bindegewebe nimmt allmählich ab und Knorpel, der sich schon auf Schnitt 37_2 weit links im Gesichtsfeld neben ihm gefunden hat, tritt allmählich an seine Stelle.

Divertikel 4. Die Schnitte liegen auf 83 Objectträgern, Objectträger 1—58 je zu 5 Schnitten, nur einmal zu 8 und zu 6, die übrigen je zu 6, nur einmal zu 3 Schnitten, 2 Schnitte sind ausgefallen. Im ganzen somit 440 Schnitte quer zur Oesophagusachse verlaufend.

Durch das oben erwähnte Theilen des ganzen Präparates in zwei Hälften ist dieses Divertikel etwas angeschnitten worden. Der Anfangstheil des Divertikels fehlt auf der einen Seite.

Das Divertikel (vergl. Taf. VI, Fig. 4) reicht von Objectträger 1—ca. 79; es hat mit dem vorhin beschriebenen Aehnlichkeit. Seine Grundform ist die eines zu beiden Seiten gleichmässig schräg abfallenden Trichters. Die Weite der Oeffnung beträgt 7 mm, die Tiefe des Trichters 4 mm. In diesen Trichter nun ragt von der rechten Wand her ein stark anthrakotischer, glatte Muskeln enthaltender Zapfen herein mit schmaler Basis und etwas angeschwollenem Ende (Objectträger 34—37). Die glatten Muskeln gehören

wahrscheinlich, nach der Insertion des Zapfens, der Muscularis mucosae an. In diesem bindegewebigen Stroma liegen grössere polyedrische Zellen mit excentrischem, rundem, durch einige Chromatin-Körperchen ziemlich intensiv gefärbtem Kern und einem mit Eosin etwas stärker als gewöhnlich gefärbtem Protoplasma (vielleicht Plasmazellen), ferner Lymphocyten und grosse, chromatinarme, längliche Kerne, wohl Bindegewebszellen angehörend. Des epithelialen Ueberzuges entbehrt der Zapfen fast völlig, doch sind an seiner Oberfläche die entzündlichen Erscheinung nicht, stärker als an Stellen, die von Epithel bekleidet sind, so dass es sich wohl um einen postmortalen Epithel-Verlust handelt.

Epithel und Stratum proprium des Divertikels wie in Fall 3.

Auch hier findet sich an der Spitze des Divertikels, bis unter das Epithel reichend, ausgesprochene Tuberculose (typisch von 32—39), umgeben von kleinzelliger Infiltration, und nach aussen daran anstossend, derbes, von Kohle durchsetztes Bindegewebe abwechselnd mit zellreichen Partien (Lymphocyten und bläschenförmige, runde, kleine Kerne wie in Fall 3). Das derbe Bindegewebe geht seitlich nach einem Felde hin, das auf Objectträger 12 z. B. in seinem Verhalten ganz an jenes erinnert, welches wir in Fall 2 beschrieben und als indurirte, atrophische Lymphdrüse ansprachen: ein von Eosin intensiv roth gefärbtes, homogenes Bindegewebe, zu breiten Bündeln angeordnet, die theilweise durch schmale, Kohle haltende Zellzüge getrennt sind. Zellen, z. Th. lange Spindelzellen, z. Th. kleiner, mit rundlichem, kleinem, mit Chromatinkörnern versehenem Kern. Dazwischen grössere Zellhaufen mit Lymphocyten.

Wie in Fall 3 zeigen Muscularis mucosae und die eigentliche Musculatur eine Unterbrechung, die in ihrer Art freilich von der dort beschriebenen verschieden ist.

Die Muscularis mucosae ist an ihren Enden z. Th. sehr stark verbreitert. Die Bündel der einen Seite sind zahlreicher als normal und durch Bindegewebe und kleinzellige Infiltration aus einander gedrängt, so dass die ganze Schicht wohl etwa das 10fache ihrer normalen Breite einnimmt. Dabei sind die Bündel zum grössten Theil nach aussen umgebogen; sie enden theils in zellreichem Gewebe, theils in dem dieses umgebenden straffen oder lockeren Bindegewebe. Immer wieder aber ziehen einzelne Bündel, der Mucosa direct folgend, nach der anderen Seite hinüber, so dass die Lücke nie so vollständig wird, wie in Fall 3.

Die Submucosa wird z. Th. von einem Bindegewebe gebildet, welches erheblich fester ist, als in der Umgebung, und fast eine homogene Beschaffenheit hat.

Die Ringmuscularis wechselt in ihrem Verhalten an der Unterbrechungsstelle. Bald sendet sie hakenförmige Fortsätze um die Enden der Längsmuscularis nach aussen, bald fasert sie sich in Bündeln auf, die, leicht nach innen (!) sich wendend, mit der Muscularis mucosae in Berührung kommen und die im straffen Bindegewebe enden. Bald weichen die beiden

Enden weit aus einander; ihre schmalen Ausläufer liegen lateral von den Längsmuskelstümpfen und lassen so eine klaffende Lücke, bald endlich ist die Unterbrechung nur eine unvollständige, indem ein von Bindegewebe stark durchsetztes Ringmuskelband von einer Seite des Divertikels nach der anderen hinzieht. Erst auf Objectträger 75 schliesst sich die Ringmusculatur ziemlich vollständig.

Die Längsmusculatur endlich hört auf beiden Seiten mit etwas verdicktem Ende auf, das meist wenig scharf begrenzt ist, denn auf Objectträger 63 z. B. reicht derbes, mit Kohle vermischtes Bindegewebe direct in die Musculatur hinein. Die Entfernung ihrer beiden Enden ist z. Th. eine recht beträchtliche (auf Objectträger 47 z. B. 8 mm). Die Lücken von Muscularis mucosae, Ring- und Längsmusculatur liegen nicht immer genau hinter einander. Auf Objectträger 71 z. B. finden wir die Ringmuskellücke im Verhältniss zu den beiden anderen einander entsprechenden Lücken seitlich nach links verschoben; an anderen Stellen finden sich andere Verschiebungen, auf deren Einzelheiten ich als unwichtig nicht weiter eingehe.

Divertikel 5. Moser, Johann, aus Zäziwil, 58 Jahre. Section am 27. Mai 1901, 11 Stunden p. mort.

Diagnose: Phthisis pulmonum. Hydrocephalus externus. Atrophie der Hirnwindungen. Rectum-Divertikel, 2 Oesophagus-Divertikel.

Die erwähnten 2 Divertikel liegen an der Vorderwand des Oesophagus, das eine in der Höhe der Theilungsstelle der Trachea, das andere 2 cm weiter nach oben, etwa 8 cm vom unteren Rand der Cartilago cricoidea entfernt.

Vor der Oesophaguswand, besonders dem unteren Divertikel entsprechend, eine etwa 1cm dicke anthrakotische Bronchialdrüse.

Beide Divertikel wurden in einem Block verarbeitet. Dieser wurde in 231 Schnitte zerlegt, die sich auf 115 Objectträger (je zu 2 Schnitten, nur einmal zu 3) vertheilen. Ein Schnitt davon ist missglückt. Schnitte parallel zur Oesophagusachse.

Ich beschreibe die beiden Divertikel getrennt, als No. 5 und No. 7. (!)

No. 5 ist das der Theilungsstelle der Trachea entsprechende Divertikel; es ist flach, seine Oeffnung 8:4 mm. Die Wand sieht etwas zerfetzt aus, als wenn ein Ulcus vorläge. „Ulcus" terrassenförmig absteigend, an seinem Grunde schwärzliche Massen. Auf den Schnitten reicht es von Objectträger 24—109.

Es treten zuerst in der Schleimhaut kleine Unregelmässigkeiten auf. Sie zeigt etwa 2 cm unterhalb der Oeffnung des oberen Divertikels einen leicht welligen Verlauf und das Epithel erscheint unregelmässig verdickt. Von Objectträger 31 an macht sich in ihm ein Defect bemerkbar, der in der Folge wächst und auf Objectträger 49 z. B. 5 mm lang ist. Er ist ganz flach und betrifft nur das Epithel; das frei liegende Stratum proprium der Mucosa ist mit einem schmalen Leukocyten-Saum bedeckt und von Leuko-

cyten mässig infiltrirt. Die Infiltration reicht nicht über die Muscularis mucosae hinaus.

Die Muskelschichten haben unterdessen auch eine Veränderung erfahren. Die Muscularis mucosae ist verbreitert und aufgelockert durch zwischen sie tretende Bindegewebszüge. Die Ringmusculatur ist fast auf das Zweifache verdickt, die Muskelbündel dabei locker liegend und häufig von innen nach aussen verlaufend. Die Längsmuscularis ist durch den Wulst der Ringmuskeln etwas nach aussen geschoben (Objectträger 36). In der Folge verdünnt sich die Längsmuscularis, auf Objectträger 44 hat sie nur noch halbe Breite, die Muskelbündel sind zudem durch Bindegewebe aus einander gedrängt und erscheinen undeutlicher.

In der Submucosa tritt nunmehr ein kleiner, von Oesophagus-Mucosa gebildeter kleiner spaltförmiger Hohlraum auf, der rasch in die Länge wächst und auf Objectträger 56 z. B. 8½ mm lang ist. Seine Begrenzung ist eine sehr unregelmässige; die dem Oesophagus-Lumen zugekehrte innere Wand ist geradlinig und entbehrt des Epithels, das Bindegewebe ist von Leukocyten mässig infiltrirt, die dem Lumen abgekehrte äussere Wand dagegen zeigt eine steile, bis 1½ mm hohe Vorbuchtung in das Spaltlumen hinein, die dessen Querdurchmesser von 2½ mm bis auf ½ mm reducirt. Aeussere Wand sowohl als das untere und obere Ende der Spalte sind mit Epithel bekleidet. Im Lumen liegen stellenweise Klumpen von Leukocyten und kleinen bläschenförmigen Kernen.

Auf Schnitt 56 nun öffnet sich dieser Hohlraum spaltförmig nach dem Oesophaguslumen hin, etwa in die Mitte des an der Oesophagus-Mucosa beschriebenen Epithel-Defectes, und documentirt sich so als Divertikel. Diese schmale Oeffnung erweitert sich rasch, auf Objectträger 62 (Taf. VI Fig. 5) beträgt sie 6 mm, so dass wir es nunmehr mit einem breit sich öffnenden flachen Divertikel zu thun haben, dessen grösste Tiefe 4 mm beträgt und dessen Grundfläche 5 mm misst. Seine obere Wand verläuft unregelmässig schräg von innen oben nach aussen unten; die untere bildet eine über 2 mm tiefe spitzwinklige Ausbiegung nach unten. Die ganze Wand, mit Ausnahme des unteren und manchmal auch des oberen Eingangspfeilers, ist mit Epithel ausgekleidet. Im Divertikel selbst liegen Haufen von Plattenepithel, Leukocyten und ziemlich kleinen Zellen mit ovalem, bläschenförmigem Kern, die wahrscheinlich aus der gleich zu beschreibenden Tuberculosehöhle stammen.

Nach aussen vom Divertikel-Epithel folgt die ziemlich zellreiche Tunica propria; die Zellen daselbst sind nur zum kleinsten Theil Lymphocyten, meist finden sich Zellen mit bläschenförmigem, an Kernkörperchen reichem Kern. Dann folgen locker liegende parallele Züge glatter Musculatur, die zum grösseren Theil deutlich nach den Schichten der Muscularis mucosae der angrenzenden Oesophaguswand sich verfolgen lassen. Diese Muskelschicht ist dort auf das Zweifache verdickt, zum Theil durch Einschieben von Bindegewebszügen zwischen die Muskelbündel. Die Mehrzahl ihrer

Bündel endet in den z. Th. mit Leukocyten und Lymphocyten infiltrirten Eingangspfeilern des Divertikels, nur die tiefer gelegenen biegen nach aussen und unten, bezw. oben um und betheiligen sich so, wie erwähnt, an der Divertikel-Bildung.

Die eigentliche Muscularis vollzieht diese Abbiegung in noch höherem Maasse. Die von unten kommende Ringmuscularis löst sich in ihrer inneren Hälfte bald nach ihrer Umbiegung in schmale Muskelbündel auf, während die äussere Hälfte und die gleichseitige Längsmusculatur die Wand mit noch compacten Bündeln begleiten, um dann unter Beibehaltung ihrer Richtung nach aussen und oben in z. Th. derbes Bindegewebe hinein sich fortzusetzen. Dort verlieren sie sich in Fasern aufgelöst.

An der oberen Divertikelwand dagegen biegen Ring- und Längsmuskeln ziemlich plötzlich nach aussen um; besonders die Ringmusculatur zeigt dabei eine bedeutende Verdickung. Die Längsmusculatur endet schon nach kurzem Verlauf in mässig derbem Bindegewebe, die Ringmuscularis aber verfolgt diese Richtung eine ziemliche Strecke weit und verliert sich, schmäler werdend, in z. Th. straffem Bindegewebe.

Die zwischen oberem und unterem Muskelende bestehende Unterbrechung ist erst noch eine unvollständige, indem in das dazwischen liegende Bindegewebe noch zahlreiche, zerstreut liegende, schmale Muskelbündel, von innen nach aussen laufend, eingelagert sind. Später aber verschwinden diese ganz; dafür gelangt im Bindegewebe eine andere Bildung zu grösserer Entfaltung: Ein unter dem Epithel gelegener Zellhaufen, der erst aus Lymphocyten, Leukocyten und intracellulär gelegenen Russkörnern zusammengesetzt ist, der aber nachträglich durch das Auftreten von epitheloiden Zellen und spärlichen Riesenzellen mit wandständigen Kernen den Charakter der Tuberculose annimmt. In der Mitte dieses Zellhaufens bildet sich eine Lücke, die rasch grösser wird und auf Objectträger 71 mit dem Divertikel-Lumen in directe Verbindung tritt. Diese centrale, wohl durch Ausfall von verkästem tuberculösen Gewebe entstandene Lücke wächst vor Allem nach oben und aussen und tritt dort auf späteren Schnitten mit anderen ähnlichen Heerden in Verbindung.

Wir haben gesehen, wie die beiden Muskelenden in ziemlich straffem Bindegewebe sich verlieren, nach aussen von diesem nun liegt eine Zone von derbem Bindegewebe mit lang ausgezogenen spindelförmigen Zellen und schmalen Zügen von Kohlepartikeln. Dieses sehnige Gewebe verläuft von oben nach unten; nach oben zieht es zu einem grösseren tuberculösen Heerd (einem jener Heerde, mit dem, wie erwähnt, das subepitheliale Tuberculosefeld später in Beziehung tritt), nach unten hin führt es zu einem der Arteria pulmonalis anliegenden Knoten. Dieser ist oval, 4 : 2½ mm, im Ganzen scharf begrenzt, enthält lymphoides Gewebe, dem reichlich Kohle beigemengt ist und darf somit als anthrakotische Lymphdrüse angesehen werden. Das Divertikel nimmt unterdessen an Umfang ab, von 76_2 an ist die Communication zwischen Oesophagus- und Divertikel-Lumen

wieder unterbrochen. Das tuberculöse Feld, dessen Fortsetzung nach aussen und oben wir bereits kennen gelernt haben, rückt vom Divertikelgrund weg direct nach aussen und endet dort in einer tuberculösen Lymphdrüse. Die beiden Muskelenden biegen in die Verticale um und streben einander entgegen. Auf Objectträger 93 ist die Ring-, auf 100 die Längsmusculatur wieder geschlossen. Nach aussen von letzterer liegt die oben erwähnte tuberculöse und dazu anthrakotische Lymphdrüse. Sie ist an die Stelle des bisher dort gelegenen fibrösen Gewebe getreten.

Divertikel 6. Hutmacher, Emma, 13 Jahre. Section am 21. August 1901, 4½ Stunden p. mort. Anatomische Diagnose: Lungen-Tuberculose rechts. Pneumothorax r. Empyem der rechten Pleura. Acutes Lungenemphysem l. Acuter Milztumor.

Zwei Oesophagus-Divertikel der Vorderwand, etwas rechts von der Mittellinie gelegen. Das erste 16 cm unterhalb der Cartilago cricoidea gelegen, 7 cm unter der Theilungsstelle der Trachea, das zweite 3 cm weiter nach oben. Die vor dem Oesophagus und median vom rechten Bronchus gelegenen Lymphdrüsen (die Intertracheo-Bronchialdrüsen Baréty's[1]) sind geschwellt, ihre Schnittfläche grau, gut transparent, vorquellend, mit Kohle-Beimengungen. Ich beschreibe die beiden Divertikel als No. 6 und 10.

Das Divertikel 6 zeigt eine längsovale, scharf begrenzte Oeffnung, 5 : 1½ mm, seine Tiefe beträgt etwa 1 mm. Die Divertikelspitze schaut nach abwärts. Die Ränder sind etwas unterminirt, die Umgebung des Divertikels bis in einer Entfernung von 8½ mm wallartig erhaben. Der Block wurde in eine lückenlose Serie von 376 Schnitten zerlegt, die sich auf 75 Objectträgern wie folgt vertheilen: Objectträger 1—5 zu 6 Schnitten, Objectträger 6—70 zu 8 Schnitten, nur einmal zu 6 Schnitten, Objectträger 71—75 zu 4 Schnitten. Schnitte der Oesophagusachse parallel verlaufend, 20 μ dick.

Ich werde in der Beschreibung des vom Typus ziemlich abweichenden Divertikels so vorgehen, dass ich erst seine Form und seinen anatomischen Aufbau in groben Zügen schildere, um dann auf einige Verhältnisse speciell einzugehen, die zum Verständniss des Divertikels nöthig sind (vgl. dazu Taf. VI Fig. 6 und 6a, 6 ist ein Längsschnitt, 6a ein construirter Horizontalschnitt).

Auf den ersten Schnitten der Serie findet sich aussen am Oesophagus eine kleine Lymphdrüse, 5½ : 2½ mm, mit geringer Anthrakosis. Sie zeigt durchwegs normalen Bau, speciell keine Induration. Mit Objectträger 15 verschwindet sie, und wir haben nunmehr auf einer langen Reihe das Bild der normalen Oesophaguswand.

Auf Objectträger 39 zeigt sich zum ersten Male eine kleine scharfe, kaum ½ mm tiefe Einkerbung des Epithels. Sie hält sich zwar ziemlich lange, tritt aber zum Divertikel in keine Beziehung, ist also für uns belanglos. 5½ mm oberhalb dieser Stelle nun taucht auf Objectträger 46 in der Muscularis mucosae ein rundliches Epithelnest auf, zu dem sich bald

ein zweites und drittes längliches, an der Grenze von Muscularis mucosae und Submucosa gelegenes gesellen. Letztere zwei verschmelzen rasch zu einem länglichen, der Oesophagusachse parallel verlaufenden Feld mit deutlichen Papillen; bald tritt in ihm auch ein centrales Lumen auf. Das rundliche, erst erwähnte Feld dagegen rückt der Epithelschicht der Oesophaguswand immer näher und geht schliesslich in ihr auf. Indess wächst der längliche Epithelstreifen mit der centralen Spalte. Auf Objectträger 49 ist er 6 mm lang, $\frac{1}{4}$ mm breit, auf Schnitt 51_5 beträgt seine Länge schon $7\frac{1}{2}$ mm.

In der Zwischenzeit haben sich auch Veränderungen in der Ringmuscularis deutlicher ausgebildet. Schon von Objectträger 43 an macht sich eine Verschmälerung der Schicht an jener Stelle geltend, die später der Mitte des Divertikelgrundes gegenüber zu liegen kommt, und zwar erfolgt die Verschmälerung so, dass die inneren Muskelbündel verschwinden, während die äusseren Theile der Ringmusculatur an ihrer normalen Stelle verharren. Auf Schnitt 48_4 z. B. sinkt der Durchmesser der Ringmuscularis von $1\frac{1}{2}$ auf $\frac{1}{2}$ mm, und mit 50_1 tritt völlige Continuitäts-Trennung in einer verticalen Ausdehnung von $1\frac{1}{2}$ mm ein.

In dieser Lücke finden sich zahlreiche dicht stehende, unregelmässig verlaufende, durch Bindegewebe isolirte Muskelfasern. Allmählich wird ihr Verlauf ein regelmässiger: sie durchziehen in horizontaler Richtung von innen nach aussen die Muskellücke. Nach aussen reichen einzelne ihrer Fasern bis an die Längsmusculatur heran, nach innen ziehen sie zum Divertikelgrund. Ueber die Herkunft dieser Fasern werden wir uns später auszusprechen haben, wenn wir diese ganze Muskelpartie ausführlicher im Zusammenhang besprechen.

Das Lumen des länglichen Epithelfeldes tritt auf Schnitt 54_2 mit dem Oesophagus-Lumen in Verbindung und wir erhalten so das Bild eines Divertikels. Die Verbindung ist freilich nur eine theilweise, nur der mittlere Theil des Gewebsstreifens, der bisher das Oesophagus-Lumen von der Epithelspalte trennte, wird durchbrochen, die obere und untere Partie bleiben stehen und ragen gleichsam als schmale Landzungen oben und unten am Divertikel-Eingang vor.

Das so gebildete Divertikel ist auf dem Längsschnitt ziemlich flach, muldenartig; seine Länge beträgt 7 mm, seine Tiefe nur $1\frac{1}{2}$—2 mm, die Länge der oberen Gewebszunge ist $1\frac{1}{2}$ mm, die der unteren $2\frac{1}{2}$ mm.

Das Divertikel wird in ganzer Ausdehnung von einer Epithelschicht mit Papillen ausgekleidet. Unter dieser folgt Bindegewebe stellenweise mit Lymphocyten-Infiltration und mit ziemlich zahlreichen Gefässen, die in ihrem Lumen einen abnormen Reichthum an Leukocyten aufweisen. Daran schliessen sich Muskelfasern, bald nur spärlich, bald in ziemlich breiter Schicht. Sie sind, nach ihrer Lage, als Rest der Muscularis mucosae anzusprechen; ihr Uebergang in die benachbarte Muscularis mucosae ist freilich nur an wenigen Schnitten deutlich nachweisbar.

Die grösste Masse der von oben und unten kommenden Fasern der Muscularis mucosae endet nehmlich in den beiden vorspringenden Gewebszungen und nur hier und da gehen spärliche Muskelfasern von ihnen nach dem Divertikelgrund hin ab.

Der Mitte des Divertikelgrundes entsprechend zeigt die Ringmusculatur die schon erwähnte 1½ bis 2 mm lange Lücke, in welcher einzelne quergetroffene, von Bindegewebe umwachsene Muskelfasern und vor Allem sagittal von innen nach aussen verlaufende Muskelzüge liegen.

Die Längsmusculatur ist an der entsprechenden Stelle etwas verschmälert, indem an ihrer Innenseite eine Schicht von Bindegewebe die Muskelfasern vertritt. Stärkere Veränderungen aber fehlen.

Das Divertikel wird nun rasch wieder kleiner. Auf 56_4 beträgt seine Länge noch 5 mm, die obere Zunge ist fast ganz verschwunden.

In der Muskellücke wiegen die quergetroffenen Fasern vor, der Verlauf der Muskeln ist also jetzt der gleiche wie in den benachbarten Partien der Ringmusculatur, doch sind die Fasern immer noch durch Bindegewebe von einander getrennt.

Dagegen macht sich eine Aufsplitterung der Längsmusculatur immer deutlicher. Zwischen den Fasern tritt lockeres Bindegewebe, stellenweise mit Lymphocyten-Infiltration, auf, und die Muskelfasern selbst streben der Lücke in der Ringmuskelschicht zu oder legen sich, auf späteren Schnitten, der entsprechenden Stelle der wieder geschlossenen Ringmuscularis an.

Auf Schnitt 58_1 stellt das Divertikel noch eine 2½ mm lange, 1 mm tiefe Einbuchtung dar, und die untere Zunge hat sich ganz dicht an das Divertikel-Epithel angelegt. Mit 58_6 besteht überhaupt kein Divertikellumen mehr, und nur in den tieferen Schichten der Muscularis mucosae finden sich Felder von Plattenepithel und Papillen. Diese letzten Reste verschwinden aber schon mit 61_5. Die Musculatur braucht noch etwas länger bis ihre Structur wieder eine normale geworden ist.

Im ganzen Verlauf der Schnittreihe hat sich ausserhalb der Oesophagus-Musculatur nichts Abnormes, etwa derberes Bindegewebe, gezeigt. Lymphdrüsen fehlen in den späteren Schnitten gänzlich, die Anfangs erwähnte normale, kleine Drüse reichte nur bis Objectträger 15.

Wir haben nunmehr noch auf 2 Punkte genauer einzugehen, die für unser Divertikel eigenthümlich sind. Das erste Auffällige ist die Form des Divertikels. Es ist lang und schmal, besonders charakterisirt wird es durch die oben und unten am Eingang sich befindlichen Gewebszungen. Da sie auf jedem Schnitt im Verlaufe des Divertikels sich finden, sind sie als zwei Gewebsstreifen aufzufassen, die das Divertikel oben und unten in seiner ganzen Ausdehnung begrenzen und als scharfe Ränder in seine Oeffnung hinein vorspringen. Dabei ist aber zu bemerken, dass mit dem Kleinerwerden des Divertikels in den späteren nach links hin folgenden Schnitten auch die Zungen an Höhe abnehmen, dass also die beiden vorspringenden Ränder nach links hin niedriger werden; besonders gilt dies vom oberen.

Nach rechts setzen sich nun beide Ränder in das Band fort, welches, auf 36 Schnitten von 20 μ Dicke, das Divertikellumen vom Oesophagus-Lumen trennt. Es ist also auch der rechtsseitige Rand unterminirt und zwar in einer Ausdehnung von ¾ mm, während die Unterminirung am oberen Rand 1½, am unteren 2½ mm beträgt. Nach links hin aber geht der Divertikelgrund ohne Weiteres in die Oesophagus-Mucosa über. Der Längsdurchmesser des Divertikels beträgt wie erwähnt 7 mm, sein Querdurchmesser etwa 1½ und seine Tiefe 1½—2 mm.

Der zweite Punkt, auf den wir zurückzukommen haben, ist die Zerstörung in der Ringmusculatur. Sie ist durch Wucherung von Bindegewebe innerhalb der Muskelschicht zu Stande gekommen. Die an die Muskellücke anstossenden Partien der Ringmusculatur zeigen den Vorgang deutlich. Die quergetroffenen Muskelbündel sind dort schmäler und umgeben von einem homogen aussehenden, zellarmen Bindegewebe. In der Muskellücke selbst finden wir nur noch isolirte Muskelfasern, umwachsen von dem gleichen Bindegewebe. Dieses in der Ringmusculatur liegende Gewebe ist etwas derber und sieht homogener aus als dasjenige der Nachbarschaft, darf also als Narbengewebe angesprochen werden.

Neben den quergetroffenen Muskelfasern sahen wir in der Muskellücke noch längsgetroffene, in sagittaler Richtung verlaufende, deren Herkunft wir noch nicht besprochen haben. In den ersten Schnitten nun, wo wir sie finden, kommen sie deutlich von der Muscularis mucosae des Divertikels her; später aber, nach Objectträger 51, 52, handelt es sich meist um Fasern, die von den äusseren Schichten der benachbarten Ring- und den inneren der Längsmusculatur her, in die Lücke hinein umbiegen (Objectträger 55, 56).

Der unterminirte Rand der rechten Divertikelseite reicht bis 54½, die Hauptstelle in der Muskellücke aber, nach der die Fasern der Muscularis mucosae hinziehen, liegt, wie erwähnt, auf 51, 52, also noch unter dem unterminirten Rande. Diese Beziehung ist, wie wir später sehen werden, von Bedeutung.

Anzuführen habe ich schliesslich noch, dass rechts vom Divertikel, ihm dicht anliegend (auf Objectträger 40—45), in der Submucosa und an der Grenze der Muscularis mucosae ein Heerd von Granulations-Gewebe sich findet, durch reichliche dünnwandige, gewundene Gefässe und starke Infiltration mit Lymphocyten charakterisirt. Nach dieser Stelle hin scheinen die Fasern der die rechte Seitenwand des Divertikels bekleidenden Muscularis mucosae zu ziehen (Fig. 6a, Buchstabe g, die Verlagerung ist in Wirklichkeit etwas weniger stark, als es in der Figur angegeben ist).

Divertikel 7. Es stammt von der gleichen Leiche wie Divertikel 5, mit dem es zusammen in einem Blocke verarbeitet wurde. Das Divertikel liegt 2 cm oberhalb der Theilungs-Stelle der Trachea. Es ist sackartig. Seine Oeffnung ist oval, 12 : 7 mm, der grössere Durchmesser in der Längsachse des Oesophagus liegend. Der Grund des Sackes ist abwärts gerichtet

und reicht so weit, dass er etwa 5 mm tiefer zu liegen kommt als der untere (distale) Rand der Sacköffnung.

Auf Objectträger 6 zeigt die Musculatur am Ort der späteren Divertikel-Bildung eine kleine spitzwinklige Knickung nach aussen und unten. Bald darauf (Objectträger 10) weist das Schleimhaut-Epithel in einer Ausdehnung von etwa 5 mm einige leichte Einbuchtungen auf, deren oberste sich in der Folge vertieft und zum Divertikeleingang wird. Von Objectträger 10 ab erscheint ausserdem in dem lockeren Gewebe vor dem Oesophagus eine schräg von oben und innen nach unten und aussen verlaufende Spalte; sie ist von Oesophagus-Schleimhaut begrenzt, mit geschichtetem Plattenepithel ausgekleidet, in welches Papillen hineinragen, und von einer aufgelockerten sparsamen Musculatur umgeben.

Diese Spalte nähert sich in den folgenden Schnitten der erwähnten Einsenkung des Epithels und öffnet sich auf Objectträger 17 in das Oesophaguslumen.

So entsteht ein spaltförmiges, nach aussen und abwärts verlaufendes Divertikel von 12 mm Länge und 2 mm Breite.

Es ist fast durchweg mit Epithel ausgekleidet. In der obersten Schicht der Tunica propria findet sich eine starke Infiltration mit Lymphocyten, welche auch in das Epithel vorgedrungen sind, ferner lymphknötchenähnliche Heerde, wie sie sich auch weiter unten im Präparate im Bereich der normalen Oesophaguswand finden. Die Muscularis mucosae geht auf das Divertikel über, wird aber dabei etwas dünner und so nahe an die eigentliche Muscularis herangeschoben, dass sie sich von derselben nicht mehr scharf unterscheiden lässt.

Die Muscularis ist auf der vorderen, nach oben und aussen gerichteten Divertikelwand stark entwickelt, ihre Fasern sind fast alle längs getroffen, obschon sie der Quermuskelschicht des Oesophagus angehören. Diese ist also unter Abknickung auf das Divertikel heruntergezogen worden. Auf der hinteren Divertikelwand, die dem Oesophagus zugekehrt ist, sieht man nur spärliche Bündel von glatten Muskeln, die z. Th. der Muscularis mucosae angehören, z. Th. aber auch, unter spitzwinkliger Abknickung, in die normale Ringmuscularis unterhalb des Divertikels übergehen.

Auch diese Fasern sind meist längs oder fast längs getroffen; also gegenüber ihrem normalen Verlauf rechtwinklig abgebogen. Ferner ist bemerkenswerth, dass weder oberhalb noch unterhalb von der Mündung des Divertikels die verschiedenen Muskellagen wesentlich verdickt, d. h. in der Richtung von oben nach unten zusammengeschoben erscheinen.

Das Divertikel verbreitet sich nun rasch und zwar gleichmässig an seiner Mündung und am Fundus, auf Objectträger 25 (Taf. VI, Fig. 7) beträgt die Weite etwa 5 mm. Seine Wandbeschaffenheit bleibt sich gleich, sein Lumen ist stellenweise von losgelösten Epithelfetzen eingenommen. Auf die Verhältnisse am Fundus werden wir sogleich genauer eingehen.

Von Objectträger 37 an verschwindet die Divertikelmündung wieder. Das Divertikel erscheint nunmehr als ein ovaler, nach aussen von der

Längsmuscularis gelegener Hohlraum mit deutlicher Mucosa, Muscularis mucosae, Submucosa und eigentlicher Muscularis (Objectträger 45).

Wir haben bisher die Umgebung des Divertikels noch nicht berücksichtigt. Sie wird von Fettgewebe und lockerem Bindegewebe gebildet. Besondere Beachtung aber verdient der Fundus des Divertikels und die an ihn anstossenden Partien. Unter der Mucosa findet sich dort zunächst eine lockere Schicht von Bindegewebe, etwa ½ mm breit. Dann folgt ein rothes Band von compactem, festem Bindegewebe, etwa doppelt so breit, mit zahlreichen Gefässen. Dasselbe umgiebt nun den Fundus und geht, an der vorderen und oberen Divertikelwand angelangt, in die Muscularis über. Uebrigens finden sich in ihm selbst überall vereinzelte Muskelfasern, quer oder schräg durchschnitten. Nach der inneren Divertikelwand hin fasert sich das Band etwas auf; doch sieht man auch hier, dass die Mehrzahl seiner Bündel nach der (hier schwächer entwickelten) Muscularis des Divertikels hinzieht. Es liegt also offenbar dieses Feld in der Muscularis.

An diesem Bindegewebs-Feld setzt sich nun, ungefähr der äusseren unteren Ecke des Divertikels entsprechend, ein Strang von zellarmem Bindegewebe an, welcher 7 mm weit abwärts zieht und in einem anthrakotischen Feld von 3½ mm Durchmesser endet.

Letzteres besteht aus einem festen, vielfach homogen erscheinenden Bindegewebe und ist von zahlreichen Zügen eines kernreichen Gewebes durchsetzt. Die Kerne sind rund, länglich, spindelförmig, nur wenig grösser als Lymphocyten-Kerne, doch deutlich bläschenförmig. Nur wenige Lymphocyten-Kerne sind beigemischt. In diesen Zügen finden sich Russkörnchen und zwar meist in Gruppen von spindelförmiger oder polyedrischer Form, wahrscheinlich liegen sie also in Zellen. Auch im umliegenden lockeren Gewebe finden sich noch ähnliche Bilder. Die Abgrenzung dieses sehnig-anthrakotischen Feldes ist keine scharfe. Die Bindegewebszüge, aus denen es besteht, gehen vielfach in das umgebende lockere Gewebe über. Irgend eine Andeutung von einer Kapsel fehlt. Es lässt sich daher nicht mit Bestimmtheit sagen, dass dasselbe einer Lymphdrüse entspricht, namentlich erregt der Uebergang seiner Bündel in die Umgebung einiges Bedenken. Das Feld entspricht topographisch derselben Stelle, wo wir auf anderen Schnitten, bei der Beschreibung von Divertikel 5 ein tuberculöses Feld, z. Th. verkäst, gefunden haben.

Ich habe dies in der Figur durch Uebereinanderlegen der grünen (Tuberculose) und braunen Farbe angedeutet.

Divertikel 8. Odersky, Paul, 21 J. Section am 25. Februar 1901. 9½ Std. post mortem.

Anatomische Diagnose: Tuberculose der Lungen. Geringe Herzatrophie. Anämie. Anthrakosis und Verkäsung der Bronchial-Drüsen.

Oesophagus-Divertikel, ungefähr auf der Höhe des linken Lungen-Hilus gelegen; ein kleines flaches Divertikel an der Vorderwand des Oesophagus.

Es sind 137 Objectträger. Objectträger 1—10 je zu 6 Schnitten,

Objectträger 11—38 zu 5, 39—62 zu 4, 63 bis Schluss zu 3 Schnitten, nur einer zu 4. Die Reihe ist lückenlos. Somit sind es im Ganzen 519 Schnitte zu 20 μ, Schnitte parallel zur Oesophagus-Achse.

Es handelt sich um ein sehr flaches Divertikel (vergl. Taf. VI Fig. 8). Die von oben kommende Oesophaguswand biegt von Objectträger 22 an im rechten Winkel nach aussen um und erreicht in einer Entfernung von ½, 1, 2, höchstens 2½ mm die Divertikel-Spitze. Von hier an wendet sie sich schräg nach innen und unten, um wieder dem normalen Niveau der Oesophagus-Schleimhaut zuzustreben. Ihr Verlauf ist dabei ein nicht ganz gestreckter, vielmehr beschreibt sie einen leichten Bogen mit Convexität nach aussen, welcher in der Zeichnung etwas zu schwach angedeutet ist. Erst 1—1½ cm unterhalb der oberen Eingangsöffnung erreicht sie wieder die Oesophaguswand, in die sie nun, nur ganz leicht nach unten abbiegend, übergeht. Die untere Begrenzung des Divertikels wird so eine recht unscharfe, während oben durch die rechtwinklige Umbiegung der Mucosa ein richtiger Eingangspfeiler entstanden ist. Auf einzelnen Schnitten, so auf Objectträger 54, dann weiter gegen das Ende hin (die Schleimhaut-Ausstülpung endet mit 83) ist freilich auch der untere Eingang scharf begrenzt, die Wand horizontal nach aussen umgebogen.

Das Divertikel wird überall von Oesophagus-Epithel ausgekleidet, das mit Lymphocyten mässig infiltrirt ist. Die Muscularis mucosae dagegen ist in ihrem Verlauf unterbrochen. Das von oben kommende Muskelbündel wird dicker und erfährt erst oberhalb des Divertikels eine kurze, dann an ihm selbst eine zweite ausgedehntere Unterbrechung. So reicht auf Objectträger 54 die von oben kommende Muscularis mucosae zwar bis zur Divertikel-Spitze, setzt sich aber nicht über diese hin fort, und die von unten kommenden Fasern enden zum grossen Theil im hier deutlich ausgesprochenen unteren Eingangs-Pfeiler.

Von 61_2 an ist die Muscularis mucosae wieder vollständig.

Die Veränderungen der eigentlichen Muscularis setzen zwar erst später ein, erstrecken sich aber dennoch über eine weit grössere Zahl von Schnitten.

Von Schnitt 42_2 an macht sich eine Auflockerung in der Längs-Muscularis erst an der Divertikel-Spitze, dann aber vor Allem längs der unteren flachen Divertikel-Seite bemerkbar. Unter der verdünnten Längs-Muscularis der Divertikel-Spitze ist die Ringmuskelschicht verdickt. Objektträger 54 zeigt uns die Muskel-Zerstörung weiter vorgeschritten. Die von unten kommende Längs- und Ringmusculatur löst sich in parallel verlaufende Längszüge auf, die durch Bindegewebe getrennt sind, und die im lockeren Bindegewebe enden. Die von oben kommende Längs-Muscularis endet am Divertikel-Eingang, wobei ihre letzten Bündel noch eine Richtungsveränderung eingehen. Aus der Längsrichtung biegen sie in die horizontal-transversale um, so dass sie als quer getroffene Bündel erscheinen. Die Ring-Musculatur dagegen verdickt sich und ihre Bündel gruppiren sich so zur Divertikel-Spitze, dass sie ihn nach Art eines Dreispitz-Hutes bedecken.

Alle Bündel haben ihren Endpunkt in der Hutspitze, von der aus sie strahlenartig nach der Basis, d. h. nach dem Divertikel hin ziehen.

Diese Verhältnisse bilden sich nun, während das Epithel, wie erwähnt, allmählich wieder zur Norm zurückkehrt, weiter aus. Auf Schnitt 64_3 haben wir folgendes Verhalten der Musculatur (vergl. Taf. VI Fig. 8): Die von oben und unten kommenden beiden Muskelschichten gehen einander bis zu einer Entfernung von 2 mm direct entgegen. Dann aber vollzieht das obere Bündel eine scharfe Umbiegung nach oben und etwas nach aussen. 4 mm weit verläuft sie in dieser neuen Richtung, dann wendet sie abermals scharf und zieht wieder abwärts. Die Muscularis bildet so zwei spitze Winkel, von denen der erste nach oben, der zweite nach unten sich öffnet. Die Oeffnung dieses zweiten Winkels kommt an jene Stelle zu liegen, wo auf früheren Schnitten die Divertikel-Spitze sich gefunden hat.

Der schräg ansteigende, beiden Winkeln gemeinsame Schenkel wird von Längs- und Ringmusculatur gebildet; der absteigende Schenkel des zweiten Winkels dagegen scheint nur von Längsmuskel-Fasern gebildet zu sein. Die Entscheidung fällt hier etwas schwer, da die Muskeln nicht in compacten Bündeln, sondern nur als von Bindegewebe umgebene einzelne Fasern auftreten. Nach unten hin geht dieser zweite Schenkel undeutlich in die von unten kommende Musculatur über.

Auf den weiter seitlich folgenden Schnitten ändert sich das Bild noch mannigfach; fassen wir Alles zusammen, so ergibt sich, dass wir die Anordnung der Musculatur über der Divertikel-Spitze am besten mit zwei in einander gesteckten Düten vergleichen können, deren innere von der Ring-, die äussere von der Längsmusculatur gebildet ist. Dabei ist aber besonders die äussere Düte recht defect geworden.

Wir finden sie noch in den mittleren, durch die Düten-Spitze verlaufenden Schnitten erhalten, wo sie gleichsam als dicke Längsleiste über die innere Düte hinläuft, und endlich als Bekleidung einer weiter tangential gelegenen Partie, an der die Längsmusculatur ohne Aenderung ihres Faserverlaufes aus der Nachbarschaft heraufgehoben worden ist.

Die Düten-Spitze ist umgeben von einem lockeren Bindegewebe mit zahlreichen dünnwandigen Gefässen, um dieses herum liegt etwas derberes Gewebe. In ersterem tritt nun allmählich ein kleines rundes Feld von dichtem, feinfaserigem, zellarmem Gewebe auf. Während es grösser wird, zeigen sich in ihm Nekrosen (ich habe sie in der Figur als tuberculöse eingezeichnet); zu gleicher Zeit rückt es weiter nach oben und aussen und tritt so mit einem fibrösen Gewebe in Verbindung, das die Lücke zwischen den Polen zweier benachbarten Lymph-Drüsen ausfüllt und die ganze dem Oesophagus abgekehrte Seite dieser Drüsen bekleidet.

Letztere sind im Verlaufe der Schnittreihe schon vorher aufgetreten, sie nehmen an Ausdehnung immer mehr zu. In ihnen liegen kleine Gruppen von epitheloiden Zellen und Riesenzellen mit wandständigen Kernen; besonders gilt dies von der oberen Drüse, die auch noch kleine Verkäsungen

(Objectträger 96) und leichte Anthrakosis aufweist. Zeichen der Induration aber fehlen ihnen.

Divertikel 9. Frau Bill-Gerber, 67 Jahre. Section am 11. Mai 1898. 24 Stunden post mortem.

Anatomische Diagnose: Sarcomatosis peritonei, Oesophagus-Divertikel an der Vorderwand, 4 cm oberhalb der Cardia gelegen. Es ist 3 cm lang, 1½ cm breit. Seine Spitze verläuft nach oben.

Die continuirliche Schnittreihe wurde von Herrn Professor Langhans durchgesehen, und nur 3 Schnitte aus der Mitte aufbewahrt. Diese stehen mir zur Verfügung.

Die Schnitte verlaufen parallel zur Oesophagusachse.

Die Schleimhaut ist an dem normalen Theil der Oesophaguswand mikroskopisch vollständig normal, doch fehlt das Epithel, wohl nur in Folge von postmortaler Maceration.

Schon mit blossem Auge sieht man an den gefärbten Schnitten, dass die dicke Muscularis an der Mündung des Divertikels unterbrochen ist. Die Unterbrechung ist eine sehr scharfe (Taf. VI, Fig. 9), sowohl an der dicken Ringmuskelschicht, als an der dünneren Längsmusculatur. Das untere Muskelende ist verdickt, die Bündel sind zusammengeschoben, ihre Fasern umgebogen, von innen nach aussen verlaufend. Die Ringmusculatur umfasst hackenförmig den Stumpf der Längsmuskel-Schicht. Es ist bemerkenswerth, dass die Musculatur nur gerade bis zum Divertikel-Eingang reicht und dort Halt macht, ohne auf die obere oder untere Divertikelwand überzugehen. Die beiden Muskelenden liegen 12 mm aus einander, die Oeffnung des Divertikels selbst beträgt 6 mm.

Letzteres hat auf dem Schnitt ungefähr 4eckige Form und wird durch eine obere, eine untere und eine äussere Seite begrenzt; die vierte entspricht seiner Oeffnung nach dem Oesophagus. Seine Tiefe beträgt 7 mm. Die beiden äusseren Ecken sind nach oben, bezw. nach unten etwas ausgezogen.

Die Wand wird von Mucosa gebildet, eine Muscularis-Bekleidung fehlt, wie wir bereits erwähnten, dem Divertikel gänzlich. Für die äussere Wand nun ist diese Zusammensetzung ohne Weiteres erkennbar. Finden wir doch hier ein gut erhaltenes Epithel, deutliche Papillen, darunter die längs getroffenen Fasern der Muscularis mucosae. Nur hier und da zeigt das Epithel einen kleinen oberflächlichen Defect. Im Stratum proprium findet sich eine mässige Lymphocyten-Infiltration; sie überschreitet die Grenzen der Muscularis mucosae nicht.

Die obere und untere Wand dagegen weichen von diesem normalen Bau stark ab. Eine Epithel-Bedeckung fehlt; das Stratum proprium ist etwa ¼ mm dick, erreicht also das 3- und 4fache der normalen Dicke und ist sehr reich an Kernen, theils längeren, ovalen oder spindelförmigen, dunklen Kernen, theils kleineren runden, ebenfalls dunklen, welche Lymphocyten anzugehören scheinen. Dazu kommt, dass ihre Begrenzung nach dem

Divertikel hin nur am inneren Theil der unteren Wand ziemlich regelmässig ist, nach aussen hin aber und an der ganzen oberen Wand recht unregelmässig fetzig erscheint.

Was uns dennoch berechtigt, dieses Gewebe topographisch als Stratum proprium zu bezeichnen, ist die Thatsache, dass die Bindegewebs-Bündel der benachbarten Mucosa an der Eingangs-Oeffnung des Divertikels im rechten Winkel umbiegen und direct in dasselbe übergehen; ferner die Anwesenheit einer Muskelschicht, welche nicht sehr viel weiter von der Oberfläche entfernt liegt, als die Muscularis mucosae der benachbarten Schleimhaut, also wohl auch als Muscularis mucosae angesprochen werden darf. Deren Fasern sind freilich vielfach dislocirt, quer und schräg getroffen und durch Bindegewebe aus einander gedrängt.

Die Muscularis mucosae der unteren Wand geht nun, an der äusseren und unteren Ecke angelangt, direct in diejenige der Aussenwand über. An der oberen Ecke aber bestehen weit complicirtere Verhältnisse.

Wir hatten bisher stillschweigend vorausgesetzt, dass die Mucosa der Aussenwand in dieser Ecke Halt mache, um dann auf die obere Wand überzugehen.

Dies ist aber nicht der Fall. In Wirklichkeit setzt sie sich (Taf. VI, Fig. 9), die gleiche Richtung innehaltend, also vertikal verlaufend und mit der gleichen Zusammensetzung, mit geschichtetem Epithel und Papillen, in das Bindegewebe hinein fort und zwar bis zum oberen Ende unseres Schnittes, (also mindestens) 8 mm weit. Ihr Epithel ist hier besonders gut erhalten.

Die Deutung dieses merkwürdigen Bildes wird uns erst möglich, wenn wir die vorhin erwähnte Muscularis mucosae der oberen Divertikelwand in ihrem weiteren Verlauf verfolgen. Eine directe Vereinigung mit der Muscularis mucosae der äusseren Wand kann sie nicht vollziehen, daran hindert sie eben das nach oben vordringende Epithel. So biegt sie denn, in dessen Nähe angekommen, auch nach oben um und verläuft parallel zu ihm bis an das obere Ende des Schnittes. Das Epithel ist auf diese Weise zwischen 2 Schichten Muscularis mucosae gelegen, welche in gleicher Distanz aussen und innen von ihm verlaufen. Die äussere Schicht gehört rechtmässig zu ihm, die innere nur scheinbar. Ich deute die Verhältnisse so: Die äussere obere Ecke des Divertikels stellt nicht sein wirkliches oberes Ende dar, vielmehr reicht das Divertikel mit einem Fortsatz nach oben. Dieser Fortsatz war allseitig von Epithel ausgekleidet; aber nur auf der äusseren, dem Oesophagus abgewendeten Seite blieb es erhalten, auf der inneren fehlt es. Der Fortsatz collabirte und so legte sich die eine des Epithels verlustig gegangene Wand an die andere mit Epithel bekleidete. Der Bindegewebs-Streifen, der das Epithel von der inneren Schicht Muscularis mucosae trennt, wäre also das Stratum proprium der des Epithels entbehrenden Wand. Damit stimmt gut überein, dass seine Breite gleich ist, wie diejenige des nach aussen vom Epithel gelegenen sicheren Stratum proprium.

Bei dieser Auffassung verstehen wir, dass es im Sections-Protocoll heisst: die Divertikel-Spitze sei nach oben gerichtet.

Entzündliche Erscheinungen fehlen der des Epithels verlustig gegangenen Seite.

Wie weit der Canal nach oben reicht, vermag ich nicht zu sagen; das Präparat ist leider etwas zu kurz abgeschnitten worden. Jedenfalls zeigt auch an der obersten Stelle die Muscularis mucosae noch keine Neigung, nach der andern Seite hinüber zu biegen.

Das Bindegewebe, das nach aussen von der Längsmusculatur der Oesophaguswand liegt und welches das Divertikel in seiner ganzen Ausdehnung umgiebt, bietet durchweg das Bild eines lockeren Gewebes mit zahlreichen Gefässen. 5 mm nach aussen von dem nach oben verlaufenden Divertikel-Fortsatz findet sich etwas Lungengewebe. Es stösst direct an das lockere Bindegewebe an, von Pleura ist nichts zu erkennen. Die Alveolar-Septen scheinen nicht verdickt; in den nächst gelegenen Alveolen sind hier und da grosse rundliche, desquamirte Epithelien.

Von einer Lymphdrüse ist nirgends etwas zu sehen.

Divertikel 10. Das Divertikel stammt von der gleichen Leiche, wie Divertikel 6. Es sass 13 cm unterhalb der Cartilago cricoidea, 4 cm unter der Theilungsstelle der Trachea, etwas rechts von der Mittellinie. Eine Schleimhaut-Brücke, die das Divertikel durchzieht, rief makroskopisch den Eindruck hervor, als habe man es mit zwei neben einander liegenden spaltförmigen Divertikeln zu thun von $3\frac{1}{2}$ und 2 mm Länge der Oeffnung.

Es sind 117 Objectträger zu je zwei Schnitten, also 234 Schnitte.

Das Divertikel (a) (Taf. VI Fig. 10) communicirt mit seiner Spitze mit einem aussen am rechten Hauptbronchus gelegenen Hohlraum (b). So bestehen recht complicirte Verhältnisse.

Ich gehe in der Beschreibung von den zwei Lymphdrüsen f_1 und f_2 aus; die eine, f_1, erstreckt sich von Objectträger 30—100, sie ist auf manchen Schnitten rundlich, von etwa 1 cm Durchmesser, auf anderen oval; ihre Begrenzung ist scharf, die Kapsel verdickt. Ihr Bau ist fast durchwegs normal, nur am oberen Pol tritt Kohle auf, und an Stelle des lymphoiden Gewebes findet sich dort ein fibröses, das zu einem Strang angeordnet aus der Drüse tritt und nach der zweiten, oberhalb gelegenen Drüse hinzieht. Diese, f_2, ist oval, $1 : \frac{1}{2}$ cm; sie ist schon von Beginn der Serie an gut entwickelt und reicht bis zum 65. Objectträger. Ihre Abgrenzung ist ebenfalls eine scharfe, im Gegensatz zur ersten Drüse aber ist sie vollständig indurirt, aus quer, schräg und längs getroffenen Bündeln von z. Th. fein fibrillärem, z. Th. fast homogenem Bindegewebe zusammengesetzt. Zwischen grösseren Feldern von Bindegewebe liegt ein von Kohle durchsetztes zellreiches Gewebe mit Kernen von Form und Grösse der Lymphocytenkerne, aber bläschenförmig. Stellenweise finden sich Nekrosen, die eine davon ist ziemlich bedeutend. Umgeben wird dieses Feld von einem Streifen eines feinfaserigen, ziemlich zellreichen Bindegewebes.

Zwischen den beiden Drüsen liegt Bindegewebe, theils derb, zellarm und mit Kohle durchsetzt, theils feinfaserig, mit vielen kleinen Zellen. In dem kernreichen Theil dieses Gewebes findet sich nun ein spaltförmiges, unregelmässig begrenztes Lumen (c), das von dem Oesophagus nach dem Bronchus hin verläuft. Abgesehen von einigen seitlichen Ausbuchtungen, findet es sich nur auf 8 Schnitten und ist auf keinem derselben in seiner ganzen Länge sichtbar. Es lässt sich aber mit voller Sicherheit erkennen, dass es in der That eine continuirliche Verbindung zwischen Divertikel und Hohlraum darstellt.

Der letztere nunmehr ist von äusserst unregelmässiger Form. Er stellt eine längs verlaufende, zwischen Lymphdrüse (f_2) und Bronchus sich erstreckende Spalte vor, die nach vorn, bezw. vorn und rechts hin einen oberen und einen unteren Fortsatz bis nahe an die Mucosa des Bronchus, nach hinten aber einen Ausläufer oben um die indurirte Drüse f_2 herum schickt. Sie lässt sich über die ganze Schnittreihe, also etwa 5 mm weit, verfolgen. Ihre grösste Ausdehnung freilich hat sie in den mittleren Schnitten der Reihe, wo sie gegen 15 mm lang und stellenweise bis zu 4 mm breit ist; aber noch auf den ersten und letzten Schnitten finden sich kleine spaltförmige Oeffnungen, die ihrem oberen, nach links umgebogenen Ende, bezw. dem erwähnten unteren Fortsatz der Höhle nach dem Bronchus hin (d) entsprechen.

Der Hohlraum wird von einem zellreichen Gewebe begrenzt, das bei schwacher mikroskopischer Vergrösserung den Eindruck eines lymphoiden Gewebes hervorruft. Bei starker Vergrösserung erkennt man aber, dass den allerdings zahlreichen Lymphocyten mehrkernige Leukocyten beigemengt sind, dazu, dicht stehend, kleine polyedrische Zellen mit deutlich bläschenförmigem, z. Th. excentrisch gelegenem Kern. Mancherorts überwiegen letztere Zellen sogar. Stellenweise finden sich ziemlich zahlreich kleine Gefässe, z. Th. mit dickem Endothel.

Gegen das obere Ende der Lücke hin sind auf Objectträger 37 Lymphocyten und epitheloide Zellen zu einem ziemlich deutlichen Knötchen gruppirt, in dessen Centrum auch noch eine Riesenzelle mit wandständigen Kernen liegt. Solche Riesenzellen finden sich noch hier und da, doch fehlt die typische Umgebung mit epitheloiden Zellen. — Auf der dem Oesophagus zugekehrten Seite stösst dieses Gewebe direct an die fibrösen Stränge der indurirten Lymphdrüse f_2 an, nach dem Bronchus hin geht es allmählich in ein etwas zellärmeres, deutliche Fasern und auch Spindelzellen enthaltendes Gewebe über.

Dort wo die Höhle mit ihrem oberen Fortsatz bis an den Bronchus heranreicht, ist an einer Stelle der Knorpelring verschmälert, sein Rand bucklig, wie angenagt. Das gleiche zellreiche Gewebe, das ich vorhin beschrieben habe, drängt sich an ihn heran und der Rand ist mit einer Schicht von länglichen Zellen bedeckt.

Die Höhle ist nun in ihren der Spaltmündung näher gelegenen Theilen

ausgekleidet von einem etwa 2—3-schichtigen Epithel (in der Zeichnung durch die schwarze Linie angedeutet), welches häufig von seinem Untergrund losgelöst ist und als vielfach gewundenes Band im Lumen liegt. Nach oben hin und in den seitlichen Partien der Höhle fehlt es ganz.

Die Epithelzellen sind mässig gross, sie erscheinen auf dem Durchschnitt etwas länglich, abgeplattet, ihre Dicke ist etwa halb so gross wie ihr Durchmesser bei Flächenansicht. Ihre Kerne sind oval, bläschenförmig, Menge und Anordnung des Chromatins wechseln sehr. Von der Fläche gesehen sind die Zellen polyedrisch, begrenzt durch eine helle Linie.

Der untere, nach rechts und vorn verlaufende Ausläufer zeigt eine andere epitheliale Auskleidung: geschichtetes Cylinder-Epithel. Die Zellen stehen sehr dicht; so weit sich bei den etwas dicken Schnitten beurtheilen lässt, in etwa 4 Reihen über einander; die oberste Schicht ist schön cylindrisch, mit deutlicher Cuticula. Deutliche Flimmerhaare konnte ich nicht nachweisen.

Dieses Epithel lässt sich von Objecttr. 86 an constant bis zu Ende der Schnittreihe nachweisen, wo wir den Ausläufer noch als eine etwa 1 mm lange, gewunden verlaufende Spalte vorfinden. Der Ausläufer dringt hier ziemlich weit nach der Bronchialschleimhaut vor. Er ist umgeben von einem reichlich mit Lymphocyten infiltrirten Gewebe, das von Schleimdrüsen und glatten Muskeln gebildet wird, also der Hinterwand des Bronchus angehört. (In der Zeichnung konnte dieser Wechsel in der Zusammensetzung der Bronchialwand nicht angedeutet werden.) Im Lumen der Spalte liegen ziemlich zahlreiche Leukocyten, das Epithel ist in Falten gelegt.

Im unteren Theil des gesammten Hohlraums (b) endlich findet sich ein ziemlich grosser Nekroseheerd, eine kleinschollige Masse, umgeben und durchsetzt von spärlichen Leukocyten und polyedrischen Zellen mit bläschenförmigen Kernen (in der Figur weggelassen).

Ich komme nunmehr auf die Spalte (c) zurück, welche, wie wir sahen, von unserem Hohlraum nach dem Divertikel hinführt. Sie ist durchwegs von dem gleichen Plattenepithel ausgekleidet, das wir vorhin beschrieben haben; direct unter demselben findet sich das gleiche zellreiche Gewebe wie an der Höhle, nach aussen nimmt es allmählich mehr fibrösen Charakter an.

Dieses Epithel sammt umgebendem Gewebe erstreckt sich ziemlich weit nach dem Oesophagus-Lumen hin: soweit die Spalte schmal ist. Da aber, wo sie sich zu dem Divertikel erweitert, wird das Epithel allmählich dicker und deren oberste Zellen sind ganz platt. Es treten Papillen auf und die Muscularis mucosae.

Das Divertikel weist, wie aus der Figur hervorgeht, so einfache schöne Verhältnisse auf, dass ich mich kurz fassen kann. Es hat ausgesprochene Trichterform. Eine Schleimhaut-Brücke, welche die Trichteröffnung durchzieht, verwischt freilich das Bild etwas, dafür kommt es um so schöner an den übrigen Wandschichten, die sich sämmtlich an seinem Aufbau betheiligen, zur Geltung. An der Trichterspitze sind selbstverständlich alle

Schichten unterbrochen. — Die Trichteröffnung ist etwa ½ cm lang, die Epithel-Ausziehung erstreckt sich über mehr als 60 Schnitte, also etwa 1½ mm weit. Die Muscularis mucosae ist verdickt; ihre Fasern verlaufen meist schräg ansteigend zur Divertikel-Spitze hin. Ring- und Längsmusculatur zeigen das gleiche Verhalten, so weit die Schnitte in Betracht kommen, welche durch die Schleimhaut-Ausbuchtung selbst fallen. Auf den mehr tangential verlaufenden Schnitten zeigen beide ein verschiedenes Bild. Die Ringmuskel-Fasern haben die stärkste Dislocation erfahren und ziehen rechtwinklig zu ihrem normalen Verlauf nach der Divertikel-Spitze hin. Die Längsmusculatur dagegen ist ohne Veränderung ihres Faserverlaufes aus der Nachbarschaft an das Divertikel herangezogen.

Bemerkenswerth sind in dem Stratum proprium ziemlich zahlreiche, weite, gewundene Lumina, die von einem niedrigen Endothel ausgekleidet sind und stellenweise weisse und rothe Blutkörperchen enthalten. Es handelt sich wohl um abnorm weite Blutgefässe.

Nach aussen von der Längsmusculatur folgen lockeres Bindegewebe und Fettgewebe, dann die beiden beschriebenen Drüsen. Die in einzelne Fasern auslaufenden Enden der Ring- und der Längsmusculatur reichen bis zu der Stelle, wo die beiden Drüsen am meisten genähert sind und verlieren sich dort theils in dem zellreichen, theils in dem derben fibrösen Gewebe.

Die 10 beschriebenen Divertikel liegen an der Vorderwand des Oesophagus und zwar alle mit Ausnahme von 9 an seinem mittleren Drittel. No. 9 befindet sich 4 cm oberhalb der Cardia. Das mittlere Drittel des Oesophagus ist nun die Stelle, vor welcher die meisten Tracheal- und Bronchialdrüsen liegen und da diese für die Entstehung von Tractionsdivertikeln oft von Bedeutung sind, ist man geneigt, alle Divertikel dieser Gegend als Tractions-Divertikel aufzufassen. Wir werden später sehen, dass noch eine andere Eigenthümlichkeit diese Gegend für die Bildung von Divertikeln auch anderer Genese geeignet macht, dass also die Annahme einer Entstehung durch Zug nicht von vorn herein berechtigt ist. Ein Umstand erleichterte noch letztere Auffassung. Man ist nehmlich davon abgekommen, jeweils den Nachweis eines Narbengewebes zu verlangen, das durch Zug die Entstehung des Divertikels bedingt hätte. Wo es fehlte, wurde an den Zenker'schen Ausspruch erinnert, dass sehr deutliche Narben im Laufe langer Jahre bis zur Unkenntlichkeit verwischen können und unbedenklich diese Hülfshypothese in Anwendung gebracht. Ohne die Richtigkeit dieses Satzes bezweifeln zu wollen, müssen wir

uns doch erinnern, dass er nur ein letztes Auskunftsmittel darstellt und nur verwendet werden sollte, wenn alle anderen Erklärungen im Stiche lassen. Zenker selbst mahnt ja indirect dazu, wenn er in dem Satze, welcher der eben citirten Ausführung vorangeht, schreibt: „Die Möglichkeit ist nicht in Abrede zu stellen, dass ein oder der andere solche Fall anders zu deuten und mit Unrecht hier (also bei den Tractions-Divertikeln) eingereiht ist“ (a. a. O. S. 71).

Wir werden also von vorne herein nur diejenigen Divertikel als Tractionsdivertikel bezeichnen, bei denen sich das anatomische Substrat eines Zuges direct nachweisen lässt.

Die einfachsten Verhältnisse bietet uns Divertikel 1 (vergl. Taf. VI, Fig. 1). Die Schleimhaut ist auf einer Strecke von mehreren Millimetern ausgebuchtet und zwar so, dass die obere Divertikelwand im rechten Winkel umbiegend direct nach aussen verläuft, während die untere allmählich schräg zum Divertikelgrund sich senkt. Die Ringmuscularis ist erhalten, doch begleiten ihre Fasern das Divertikel nicht in normaler Weise, vielmehr ziehen sie vom Divertikelgrund weg schräg nach aussen und oben unter Convergenz. Die Längsmusculatur ist unterbrochen, ihr oberes Ende ist ziemlich stark verdickt, ihr unteres zieht zusammen mit der gleichzeitigen Ringmusculatur nach oben und aussen. Diese Dislocation kann nur durch einen Zug von aussen und oben zu Stande gekommen sein. In der That tritt nun auch zwischen den dorthin verlaufenden Muskelbündeln ein Bindegewebe auf, das sich allmählich verdichtet und zu einem von Kohle durchsetzten, von oben nach unten verlaufenden derben Bindegewebsstrang hinzieht. Dieser bildet die Umgebung einer anthrakotischen und tuberculösen Lymphdrüse.

Charakteristisch ist das Verhalten der Musculatur ober- und unterhalb des Divertikels. Oberhalb ist sie verdickt, zusammengedrängt, wie wir dies gemäss der Zugrichtung erwarten dürfen, die von unten kommende dagegen ist verdünnt, ausgezogen.

Wir haben uns also die Entstehung des Divertikels folgendermassen vorzustellen:

Die Ursache ist in der tuberculösen Erkrankung einer Lymphdrüse zu suchen. Zu der Lymphadenitis

gesellte sich eine Periadenitis, welche zur Zerstörung der Längsmukeln und in geringem Grade auch der Ringmuskeln führte. An den Zerstörungsrändern dieser Muskelschichten findet sich noch jetzt vermehrtes Bindegewebe. Durch Retraction des entzündlichen Gewebes wurde namentlich die Ringmusculatur und dann die mit dieser verbundene Submucosa und Mucosa ausgezogen.

Das tuberculöse Feld, das wir auf den mehr tangential gefallenen Schnitten des Divertikels unter dem Epithel vorfanden, (in der Zeichnung grün), macht den Eindruck einer frischeren Tuberculose, die erst secundär, als das Divertikel schon gebildet war, hierher gelangte.

Einfache Verhältnisse liegen auch in Fall 2 (Taf. VI, Fig. 2) vor. Es handelt sich um eine beginnende Divertikelbildung. Die Schleimhautausstülpung ist in der That sehr unbedeutend, die Divertikelöffnung ist nur $\frac{1}{2}$ mm lang und die Tiefe beträgt im Maximum 1 mm. Im Gegensatz zum vorhergehenden Fall ist sowohl die Längs- wie die Ringmusculatur ganz durchbrochen. Beide bestehen in diesem Divertikel, das seinen Sitz an der Grenze vom obern und mittleren Drittel hat, aus quergestreifter Musculatur. Die Unterbrechung der Musculatur ist im Verhältniss zur Schleimhautausbuchtung eine recht beträchtliche. Wir werden dieser Erscheinung, wenn auch in geringerem Grade, noch einige Male begegnen. Wichtig für die Deutung der Genese ist nun vor Allem das Verhalten der Muskelstümpfe. Sie enden verschmälert, z. Th. scharf nach aussen umgebogen, im Bindegewebe, das stellenweise kleine Anhäufungen von Zellen mit bläschenförmigen Kernen zeigt, manchmal aber ganz zellarm und aus homogenen Bündeln zusammengesetzt ist, die geschlängelt verlaufen. Besonders bemerkenswerth ist die Stelle, wo dieses Bindegewebe einzelne isolirt liegende Fasern der Längsmuscularis umgiebt. Diese Isolirung konnte nur dadurch zu Stande kommen, dass sich das Bindegewebe wuchernd zwischen die einzelnen Fasern drängte. Wir haben also die Stelle als Beweis dafür aufzufassen, dass das eben beschriebene Bindegewebe neu entstanden ist.

Dieses Bindegewebe lässt sich nach einem seitlich vom

Divertikel, ausserhalb von der Längsmusculatur der benachbarten Oesophaguswand gelegenen bindegewebigen Feld verfolgen, das wir als den Rest einer anthrakotischen, indurirten Lymphdrüse anzusehen haben.

So sind die Verhältnisse ziemlich klar: Eine Lymphdrüse wurde anthrakotisch und entartete fibrös. Der Process griff in die Nachbarschaft über, entzündliche Wucherung drängte sich in die Oesophagus-Musculatur ein und brachte diese an umschriebener Stelle zum Schwund. Dieses entzündliche Gewebe schrumpfte nun allmählich und zog in erster Linie die Muskelstümpfe, dann aber auch Muscularis mucosae und Schleimhaut nach aussen vor.

Dass die Muscularis mucosae nicht bloss infolge ihres Zusammenhanges mit der eigentlichen Musculatur nach aussen verlagert wurde, sondern durch Narbengewebe herausgezogen worden ist, erkennen wir deutlich aus unserer Figur 2 Taf. VI, wo wir ihre Fasern stark dislocirt und vom Divertikelgrund entfernt verlaufen sehen.

Der an der Oesophaguswand ansetzende Zug verläuft stark schräg von innen und links nach aussen und rechts und etwas schief von innen unten nach aussen oben.

Es mag vielleicht seltsam erscheinen, dass das an der Muscularis ansetzende Gewebe nicht den strikten Charakter eines Narbengewebes hat. Seine Züge verlaufen nicht geradlinig, sondern sie sind geschlängelt und eine ausgesprochene Verlaufsrichtung ist an ihnen nicht zu erkennen. Es ist dies eine Erscheinung, die wir fast durchwegs bei unseren Tractionsdivertikeln begegnen. Das Bindegewebe hat an seiner Ansatzstelle an den Oesophagusschichten kaum den Charakter eines Narbengewebes, nur ganz allmählich verdichtet es sich, während es sich vom Divertikel entfernt, um schliesslich (in der Nachbarschaft indurirter Lymphdrüsen) die Form eines straffen, derben Gewebes anzunehmen.

Divertikel 3 und 4 (Taf. VI Fig. 3 u. 4), die beide von der gleichen Leiche stammen, haben so viel Aehnlichkeit mit einander, dass wir sie zusammen besprechen können. Wir haben eine trichterförmige Einziehung der Schleimhaut; die Musculatur

ist auf beträchtlicher Strecke unterbrochen, und in die Muskellücke hinein ragt ein derbes anthrakotisches Bindegewebe, das die Nachbarschaft einer gänzlich indurirten Drüse bildet.

Für die Entstehung des Divertikels durch Traction spricht wieder das Verhalten der Muskelstümpfe und des derben Bindegewebes. Die Enden der Längsmusculatur sind meist keulenförmig verdickt, die Ringmuskeln dagegen splittern sich in zahlreiche Fasern auf. In beide Muskelschichten, sowie in die Muscularis mucosae aber ist Bindegewebe eingedrungen, das nach dem aussen am Divertikel gelegenen Schwielengewebe hinzieht und dabei den Charakter des derben Bindegewebes annimmt. Dieses Bindegewebe also, das eine anthrakotische Drüse umgiebt, hat die Divertikelbildung durch einen Zug bedingt, welcher in erster Linie an der Ringmusculatur und Muscularis mucosae angesetzt und sie nach aussen verlagert hat.

Dieser Verlagerung ging die gänzliche Zerstörung der Längs- und Ringmusculatur, sowie der Muscularis mucosae voraus.

Dass diese einzig die Folge einer chronischen Bindegewebswucherung war, lässt sich kaum annehmen. Die nahe unter dem Epithel gelegenen Kohlepartikel (vergl. besonders Fall 4), die mit grösster Wahrscheinlichkeit aus einer Lymphdrüse oder von deren Umgebung stammen, legen vielmehr die Vermuthung nahe, dass die Lücke durch Erweichung einer solchen Drüse und den nachträglichen Durchbruch der erweichten Massen nach dem Oesophagus hin entstanden sei.

Ob diese Erweichung tuberculöser oder eitriger Natur war, wage ich nicht zu entscheiden. Das in der Muskellücke stellenweise liegende tuberculöse Feld lässt, besonders in Fall 3, Ersteres annehmen, doch spricht ein Umstand einigermaassen dagegen. In den Tuberculoseheerden fehlt nehmlich, soweit sie in den Muskellücken liegen, die Verkäsung ganz, so dass sie eher den Eindruck einer frischen Eruption machen.

No. 5 (Taf. VI Fig. 5) ist den vorhergehenden 2 Divertikeln sehr ähnlich, nur sind seine Dimensionen etwas grössere. Es ist trichterförmig, seine Wände verlaufen sehr unregelmässig, an wenigen Stellen fehlt das Epithel; das Gewebe zeigt daselbst

z. Th. acute entzündliche Erscheinungen. Am Divertikelgrunde sitzt wieder ein tuberculöses Feld, das die epitheliale Bekleidung an einer Stelle durchbrochen hat und von dem nekrotische Massen ins Divertikellumen hinein gelangt sind. Die Muskelenden laufen spitz im Bindegewebe aus, das nach einem derben fibrösen Strang hinzieht. Dieses Schwielengewebe umgiebt ein anthrakotisches, z. Th. indurirtes Feld, das durch die scharf begrenzte Form und durch einzelne Partien von lymphadenoidem Gewebe deutlich als Lymphdrüse sich charakterisirt.

Das tuberculöse Feld am Divertikellumen communicirt auf einigen Schnitten durch die Muskellücke hindurch mit ähnlichen Feldern und mit einer tuberculösen Lymphdrüse, die aussen am Oesophagus liegen. Die Tuberculose charakterisirt sich durch grosse Käseheerde als eine ältere. So steht wohl nichts der Annahme entgegen, dass in unserm Fall die Tuberculose die Muskelzerstörung herbeigeführt habe, worauf das indurirte Gewebe der Nachbarschaft hauptsächlich an den Muskelstümpfen ansetzend durch Zug die Divertikelbildung herbeiführte.

Bemerken will ich noch, dass im Gegensatz zum folgenden Fall auf die unregelmässige Divertikelform nicht viel Gewicht gelegt werden darf. Sie kann vielleicht durch die entzündlichen Erscheinungen am Divertikel und seiner Umgebung secundär zu Stande gekommen sein.

Diesen 5 Beispielen von reinen Tractionsdivertikeln reiht sich noch No. 6 an. Es fand sich zusammen mit No. 10 auf einer Leiche. Sein Verhalten ist freilich ein vom Typus stark abweichendes. Das Divertikel ist eine 6—7 mm lange, etwa 1½ mm breite und 1½—2 mm tiefe Einsenkung, die auf der einen (rechten) Längsseite und am oberen und unteren Ende begrenzt wird von einem scharf vorspringenden Rande (vergl. Taf. VI Fig. 6 u. 6a). Als zweites Charakteristicum bezeichneten wir in unserer ausführlichen Beschreibung die Veränderung in der Ringmusculatur.

Das Divertikel bietet einer Deutung erst einige Schwierigkeiten. Die Fasern der Muscularis mucosae, die vom Divertikelgrund weg nach aussen verlaufen, lassen auch hier an eine

Entstehung durch Zug denken. Wenn wir aber das ausserhalb des Oesophagus gelegene Gewebe durchsehen, finden wir nirgends eine Schwiele, die durch Zug das Divertikel hätte bedingen können. Und auch die Annahme, dass diese schon verschwunden sei, lässt sich nicht halten: denn die eigentliche Muscularis ist nicht nach aussen vorgebuchtet oder ausgezogen, wie man es bei einer von aussen wirkenden Kraft doch erwarten sollte. Die Stelle, von der die Zugwirkung ausging, muss also in der Musculatur selbst gelegen sein. In der That finden wir nun auch in der Ringmusculatur, dem Divertikelgrund gegenüber, eine Stelle, wo die quergetroffenen Muskelfasern isolirt und von einem Bindegewebe umwachsen sind, das gegenüber den benachbarten Partien etwas derbern Charakter hat. Nach dieser Stelle hin ziehen unsere erwähnten Bündel der Muscularis mucosae vom Divertikelgrund her. Auch die benachbarten Bündel der Längs- und Ringmusculatur selbst sind von der Zugwirkung getroffen und biegen nach der gleichen Stelle hin um. — Damit sind aber die Schwierigkeiten in der Deutung des Divertikels noch nicht gehoben. Was von vorn herein gegen die Annahme eines Zuges zu sprechen schien, sind die unterminirten Ränder am Divertikeleingang. Da dort entzündliche Erscheinungen gänzlich fehlen, dürfen wir sie nicht als secundäre Bildungen auffassen, sondern müssen sie mit der Genese des Divertikels in Zusammenhang bringen.

Die Unterminirung der Ränder ist nur eine theilweise. Der rechte Divertikelrand springt als $\frac{1}{4}$ mm breite Leiste über die Oeffnung vor und am obern und untern Ende befindet sich ein $1\frac{1}{2}$ bezw. $2\frac{1}{2}$ mm weit vorspringender Saum; auf der linken Seite dagegen geht das Divertikel direct in den Oesophagus über. Ein solches Verhalten schliesst nun die Annahme einer Entstehung durch Zug nicht aus. Stellen wir uns vor, ein Zug greife von aussen rechts her an der Oesophagus-Schleimhaut an, so kann ein Bild, ähnlich dem beschriebenen, zu Stande kommen.

Diejenige Stelle der Mucosa, an welcher der Zug ansetzt, wird unter die benachbarte, seitlich gelegene Mucosa verlagert, und auch die Schleimhaut an der späteren Stelle des oberen und unteren Divertikelrandes kann sich dabei umlegen, und

zwar so, dass deren Umbiegung nach der Seite des Zuges hin am stärksten ist, während sie nach der anderen allmählich abnimmt. Die beschriebenen thatsächlichen Verhältnisse stimmen mit den erwarteten überein. Nicht bloss entspricht diesen die Form des Divertikels, sondern auch der Zug sitzt an der rechten Stelle. Wir haben in der That in unserer ausführlichen Darstellung des Falles gesehen, wie diejenige Stelle, nach der hin die ausgezogenen Fasern der Muscularis mucosae convergiren, noch unter dem rechtsseitigen vorspringenden Rande des Divertikels, also seitlich von dessen Mündung liegt. Eine Verstärkung erfuhr dieser seitliche Zug schliesslich wohl noch durch ein neugebildetes der Submucosa angehörendes Bindegewebe, das, wie unser construirter Horizontalschnitt zeigt (Buchstabe g in Fig. 6a, Taf. VI) direct rechts vom Divertikel ansetzt und nach welchem hin, als Ausdruck des erlittenen Zuges, Fasern von der Muscularis mucosae des Divertikels zu ziehen scheinen.

Ich stelle mir also die Entstehung des Divertikels so vor:

Eine umschriebene chronische, productive Entzündung der Ringmusculatur griff nach innen links auf die Muscularis mucosae über, lockerte sie auf und verlagerte sie bei der nachfolgenden Schrumpfung des Bindegewebes sammt der Mucosa nach aussen.

Die Einwirkung des Zuges von einer Seite her bedingte dabei die theilweise Unterminirung der das Divertikel begrenzenden Ränder.

Man kann sich jetzt nur noch die Frage vorlegen, wodurch die chronische Entzündung in der Ringmusculatur bedingt wurde. Bei der Beschreibung des der gleichen Leiche angehörenden Divertikels No. 10, das 3 cm oberhalb von unserm Divertikel lag, haben wir eine stark indurirte, erweichte Massen einschliessende Lymphdrüse gefunden. Es erscheint mir am wahrscheinlichsten, dass die Entzündung in der Ringmusculatur eine von jener oder einer ähnlichen Stelle fortgeleitete ist, wenn auch Spuren von einer Fortleitung per continuitatem nicht zu finden waren.

Divertikel 7 (Taf. VI Fig. 7) stammt von der gleichen Leiche wie Divertikel 5. Es zeigt aber ein von diesem sehr verschiedenes Bild. Vor Allem imponirt es durch seine Grösse.

Seine Oeffnung ist oval 12 : 7 mm, seine Form die eines in ganzer Ausdehnung gleich weiten Sackes, dessen Fundus nach unten gerichtet ist und 5 mm weiter distalwärts reicht als der untere Rand der Divertikelöffnung. Die Muscularis mucosae bekleidet es ganz, die eigentliche Muskelwand dagegen ist nur sehr unvollständig: die obere und äussere Wand begleiten aufgelockerte, hauptsächlich der Ringmusculatur angehörende Bündel in ganzer Ausdehnung; an der unteren und inneren Wand dagegen ist die Muskelschicht spärlicher, und gegen den Fundus hin verschwindet sie fast ganz. Dort sitzt ein Band von derbem Bindegewebe, das mit seinen Ausläufern in die Musculatur der beiden Seiten hinein reicht. An ihm wiederum setzt sich aussen ein fibröser, von oben nach unten verlaufender Strang an, der in einem Gebilde endigt, welches vielleicht eine anthrakotische indurirte Lymphdrüse vorstellt. (Es deckt sich topographisch mit einer Stelle, wo wir in anderen Schnitten, vergl. Divertikel 5, einen tuberculösen Käseheerd finden. Ich habe in der Figur das Verhältniss durch Uebereinanderlegen der grünen und der braunen Farbe angedeutet.) Jedenfalls folgt aber nach unten von dieser Stelle eine sichere indurirte Drüse.

Dieser Zusammenhang lässt das Divertikel ohne Weiteres als Traktionsdivertikel auffassen, andererseits aber legt seine Sackform den Gedanken nahe, auch Pulsion habe bei der Entstehung mitgewirkt. Die Richtung der Divertikelspitze nach unten musste von vorn herein das Divertikel zur Aufnahme von Speisetheilen geeignet machen, und da das Divertikel nicht durchweg in Narbengewebe gebettet war, konnten jene leicht, einzig durch ihre Schwere, das Divertikel nach unten hin ausweiten. Die feineren anatomischen Verhältnisse geben uns Beweise für die Richtigkeit dieser Annahme: Der Druck der Speisetheile wird sich vor Allem an der unteren Divertikelwand geltend machen, so werden jene durch Druck bedingten Veränderungen auch vor Allem hier sich finden. Es ist nun bemerkenswerth, dass der als Zug wirkende Bindegewebsstrang nicht am jetzigen Divertikelgrund, sondern dort ansetzt, wo dieser und die obere-äussere Wand zusammenstossen (vergl. Taf. VI Fig. 7). Dort lag also wohl die Spitze des ehemaligen reinen Traktionsdivertikels, und wenn jetzt die untere

Wand nicht mehr geradlinig von der Oeffnung hierher verläuft, sondern einen Bogen nach unten beschreibt, so ist dafür eben ein Druck von innen verantwortlich zu machen. Als eine Folge dieser Dehnung der unteren Wand ist wohl auch die stärkere Auflockerung ihrer Musculatur aufzufassen.

Ich denke mir also das Divertikel entstanden durch primäre Traction und secundäre Pulsion. Entzündliche Vorgänge in der Nachbarschaft anthrakotischer Drüsen griffen auf die etwas höher gelegene Oesophagusmusculatur über, zerstörten sie z. Th. und führten schliesslich durch Schrumpfung des neugebildeten Bindegewebes zur Bildung eines reinen Tractionsdivertikels, dessen Mündung nach oben gerichtet war. In ihm verfingen sich Speisetheile, die durch ihr Gewicht allmählich das Divertikel bezw. dessen untere Wand ausbuchten konnten, da ein das Divertikel rings umgebendes und es gegen Ausweitung schützendes Schwielengewebe fehlte.

Divertikel 8 macht auf den ersten Anblick den Eindruck eines typischen reinen Tractionsdivertikels. Es handelt sich (Taf. VI Fig. 8) um ein sehr flaches Divertikel mit kurzer, direct nach aussen verlaufender obern und lang gestreckter untern Wand. Die Muscularis dagegen, deren Ringmuskelschicht fast ganz und deren Längsmuskeln theilweise erhalten sind, bildet am oberen Ende dieses flachen Divertikels eine spitzwinklige scharfe Ausbiegung nach oben, wie sie nur durch eine von aussen wirkende Kraft, einen Zug, bedingt sein kann. An der Spitze dieses Muskelconus finden wir denn auch ein kleines fibröses Feld, das nach der indurirten Umgebung einer tuberculösen Lymphdrüse hinzieht. Lehrreich ist das Beispiel insofern, als es uns zeigt, dass ein flaches Divertikel nicht bloss durch einen breitbasig ansetzenden, in horizontaler Richtung wirkenden Zug, sondern unter bestimmten Umständen auch durch einen feinen Bindegewebsstrang entstehen kann.

Damit erscheint der Fall erledigt. Bei genauerem Zusehen muss aber der Verlauf der unteren Divertikelwand einige Bedenken erwecken. An einzelnen Stellen wendet sie sich nehmlich nicht allmählich vom Niveau der Oesophagus-Schleimhaut

zur Divertikelspitze hin, wie wir dies bei einem von oben wirkenden Zug erwarten sollten, sondern sie biegt erst, fast rechtwinklig, nach aussen um und zieht erst dann mit einer zweiten Umbiegung nach oben. Ihr Verlauf ist zudem nicht geradlinig, sondern sie beschreibt, noch etwas stärker, als es in der Figur 8 Taf. VI angedeutet ist, einen leichten Bogen nach aussen. Diese Verhältnisse deuten wir am besten, wenn wir neben der Zug- auch noch eine Druckwirkung annehmen. Dass eine solche zu Stande kommen konnte, ist leicht verständlich.

Durch den Zug nach oben wurde die weiter unten gelegene Musculatur stark gelockert: die einzelnen Bündel sind dort durch Bindegewebe von einander getrennt und die Ringmuskeln haben ausserdem ihre Richtung geändert, sind in die Vertikale umgebogen. So wurde eine Wand geschaffen, die einem von innen wirkenden Drucke nicht mehr den gleichen Widerstand zu leisten vermochte und daher wich.

Dazu kommt noch, dass unser Divertikel etwa auf der Höhe des linken Lungenhilus oder genauer, wie aus unserer Figur hervorgeht (vergl. das Verhältniss des Divertikels zum Knorpel), etwas darüber sass, also etwa 8 cm unterhalb des Beginns des Oesophagus. Nun hat sich aber aus den Untersuchungen von Mouton" ergeben, dass das Kaliber des Oesophagus nicht überall das gleiche ist. Man kann es mit zwei über einander gestellten Spindeln vergleichen, d. h. es finden sich drei enge Stellen und zwischen ihnen zwei Stellen grösserer Weite. Die mittlere enge Stelle liegt 7 cm unterhalb des Beginns der Speiseröhre, fällt also mit der Localisation unseres Divertikels ziemlich zusammen.

Es ist nun ohne Weiteres einleuchtend, dass diese Stelle dem Durchgang grösserer Bissen einen leichten Widerstand zu leisten vermag und dass durch diese so bedingte Stauung von Speisen eine Ausstülpung der ohnehin schwachen Wand leicht zu Stande kam.

So kommen wir dazu, Divertikel 8 als Tractions-Pulsionsdivertikel anzusprechen und für dasselbe folgende Genese anzunehmen:

Eine chronische Bindegewebswucherung griff an

umschriebener Stelle auf die Oesophagusmusculatur über, deren Längsschicht theilweise zerstörend. Die Schrumpfung des neugebildeten Gewebes verlagerte die Musculatur und indirect in geringerem Grade die Mucosa nach aussen. Der Zug hatte auch eine Auflockerung der nach unten von der Divertikelspitze gelegenen Musculatur zur Folge, die deren grössere Nachgiebigkeit gegenüber einem von innen wirkenden Drucke bedingte. Dieser Druck kam um so häufiger zur Geltung, als das Divertikel an einer physiologisch engen Stelle des Oesophagus sass.

Merkwürdige Verhältnisse bietet Divertikel 9. Ich will von vorne herein hervorheben, dass ich für seine Entstehung nicht eine ganz einwandsfreie Erklärung zu geben vermag. Das Divertikel ist aber durch seine Lage (4 cm oberhalb der Cardia), durch seine Form und durch die Zusammensetzung seiner Wand so merkwürdig, dass ich von seiner Veröffentlichung nicht Umgang nehmen wollte.

Es handelt sich um folgenden Fall (Taf. VI Fig. 9): Durch eine Muskellücke von 12 mm Länge tritt die Oesophagus-Schleimhaut nach aussen und bildet ein im Längsschnitt annähernd viereckiges Divertikel, dessen Tiefe bis zu 7 mm beträgt. Die obere und untere Divertikelwand sind z. Th. unregelmässig und entbehren des epithelialen Ueberzuges. Wir haben in unserer ausführlichen Beschreibung die Gründe kennen gelernt, die uns dennoch berechtigen, dieses Gewebe als unverletzte Mucosa aufzufassen. Den Epithelverlust hat es gemein mit der Mucosa der dem Divertikel benachbarten Oesophagus-Schleimhaut. Er dürfte postmortaler Natur sein. Von der oberen und äusseren Ecke des Vierecks setzt sich nun, wie ich früher zeigte, das Divertikel mit einem Canal nach oben fort, der collabirt ist und dessen eine Seite von der intacten, mit Epithel bekleideten Mucosa gebildet wird, während die gegenüberliegende nur noch aus Muscularis mucosae und Stratum proprium besteht.

Sein oberes Ende kennen wir leider nicht. Die Spalte läuft 8 mm weit nach oben bis zum oberen Ende des Schnittes, ohne daselbst ihre Grenze zu finden.

Ich möchte in erster Linie auf das Verhalten der Musculatur aufmerksam machen. In den früheren Fällen sahen wir sie meistens an der Divertikelbildung betheiligt, durch das Bindegewebe mit nach aussen verlagert, sei es, dass sie dabei vollkommen oder beinahe intact war, sei es, dass sie an der Divertikelspitze eine Unterbrechung erlitten hatte. Hier aber treten die beiden Muskelenden bis an den Divertikeleingang heran; wohl sind sie verdickt und der Verlauf ihrer Fasern etwas verändert, aber von einem Wenden nach dem Divertikelgrund hin ist keine Rede.

Dass die Muskellücke durch einen entzündlichen Process zu Stande kam, ist nicht ganz auszuschliessen, doch fehlt uns jeglicher Hinweis auf einen solchen. Wir werden später eine zwanglosere Deutung für seine Entstehung kennen lernen.

Sollen wir nun für den Durchtritt der Mucosa durch diese Lücke hindurch wieder die beliebte Zugwirkung verantwortlich machen? Die Annahme ist sehr unwahrscheinlich. Zwar mögen sich vor langer Zeit entzündliche Processe in der Umgebung abgespielt haben, wenigstens lässt es sich so am besten erklären, dass das Lungengewebe, welches auf unseren Schnitten sich findet, direct an das lockere (!), ausserhalb des Oesophagus gelegene Bindegewebe anstösst, aber das Divertikel selbst giebt uns in der Anordnung, etwa der Muscularis mucosae oder gar in seiner Form, nicht den geringsten Hinweis auf einen erfolgten Zug. Besondere Schwierigkeit für die Annahme eines Zuges bietet der Fortsatz des Divertikels nach oben.

Dieser ist auch bei der Voraussetzung einer Entstehung durch Pulsion, mit der sich sonst alle Erscheinungen wohl erklären lassen, nur schwierig zu deuten. Man könnte etwa Folgendes vorbringen: Die Stelle, wo unser Divertikel sass, entspricht ungefähr dem 10. Brustwirbelkörper. Nun zeigt aber in Braune's Atlas[3] ein horizontaler Durchschnitt in der Höhe des 9. Brustwirbelkörpers (Taf. XIV), dass der Oesophagus nach vorn direct an das Zwerchfell grenzt, vor welchem wieder unmittelbar die Leber liegt. Für die Höhe des 10. Brustwirbels muss diese Beziehung erst recht bestehen. Es liesse sich nun denken, dass diese Nachbarschaft der Leber ein durch Pulsion entstandenes Divertikel verhindern würde, sich weiter nach unten

auszudehnen, und dass so die als Pulsion wirkenden Kräfte weiterhin die Speisen nach oben hin drängten.

Dass überhaupt eine Pulsionswirkung hier zu Stande kam, ist leicht verständlich. Kronecker und Meltzer[19] nehmen bekanntlich an, dass die Speisen nicht durch die peristaltische Contraction der Oesophagusmusculatur fortbewegt, sondern dass sie von der Mundhöhle her direckt bis vor die Cardia geschleudert werden. Von dort schiebt sie die Contraction des untersten Oesophagusabschnittes in den Magen hinein. Im Gegensatz zu den weiter oben gelegenen Stellen, wo die Contraction der Musculatur nach der Ansicht der beiden Autoren gleichsam zu spät kommt, um die ganze Speisemasse zu packen, legt sich hier also die Oesophaguswand um den gesammten Bissen. Besteht nun, wie in unserem Fall, in der Musculatur des unteren Abschnittes ein Defect, so wird die Speise eben bei der Contraction nach diesem hin, dem Locus minoris resistentiae, regelmässig vorgeschoben werden und das Pulsionsdivertikel wird allmählich gebildet.

Den Grad der bei der Contraction wirkenden Kräfte kennen wir nicht, können also auch nicht sagen, ob er genügt, die Speisen nicht nur nach aussen, sondern sogar der Schwere entgegen nach oben zu drängen. Jedenfalls ist noch zu berücksichtigen, dass das gleiche Moment, welches überhaupt den Durchtritt der Mucosa gestattet, auch eine Schwächung der treibenden Kräfte herbeigeführt hat. In der That wird die Ringmusculatur nur dann zur Entfaltung ihrer grössten Kraft kommen, wenn sie einen vollständig geschlossenen Ring darstellt. Eine Unterbrechung, wie sie in unserem Fall besteht, setzt ihre Wirksamkeit herab.

Es stehen also der Annahme, dass das Divertikel durch Pulsion gebildet sei, doch einige Schwierigkeiten entgegen, und ich will daher versuchen, im Folgenden noch eine andere Erklärung für die Entstehung des Divertikels zu geben. Ich halte es nämlich nicht für unwahrscheinlich, dass das Divertikel auf einer congenitalen Anlage beruht. Um diese Idee zu rechtfertigen, will ich kurz an die embryonalen Verhältnisse am Oesophagus erinnern. Der Oesophagus entsteht aus dem Vorderdarm so, dass an dessen Wand 2 seitliche, ins Lumen vor-

springende Leisten sich bilden, welche einander entgegenwachsen und in der Medianlinie zum Schluss gelangen. Was dorsal von dieser Querwand liegt, stellt den Oesophagus dar, der ventrale Theil ist die Anlage von Larynx, Trachea und Lungen.

Diese Entwicklung findet auch in Bildungsanomalien ihren Ausdruck. Ist der Schluss der beiden seitlichen Leisten nur ein unvollständiger, so kommen Fisteln zwischen Oesophagus und dem Respirationstractus, am häufigsten der Trachea, zu Stande. Diese Communication ist geradezu typisch begleitet von einer meist oberhalb der Fistel gelegenen Atresie des Oesophagus (Fürst[10], Hoffmann[15]).

Daneben kommen aber auch vereinzelte Fälle von einfacher Fistelbildung vor, wie aus den Angaben von Eppinger[7], Lamb[20] und Tarnier (citirt nach Vigot[31]) hervorgeht.

Als den Rest einer solchen Fistel lässt sich nun auch unser Canal deuten. Eines scheint freilich dagegen zu sprechen, der tiefe Sitz des Divertikels; seine Lage an einer Stelle, die etwa 12 cm unterhalb der Theilungstelle der Trachea liegt. Bei Berücksichtigung der folgenden embryonalen Thatsachen fällt aber diese Schwierigkeit dahin. Vergleichen wir die His'sche Darstellung des Darmcanals seiner Embryonen Bl, Pr und Rg[14] (S. 24), so sehen wir, dass anfangs die Speiseröhre in ihrer ganzen Länge dem Respirationstractus, d. i. vor Allem der Luftröhre (die Lungen sind noch wenig entwickelt), anliegt. Gleich distal vom Doppelrohr Trachea-Oesophagus folgt der Magen. Erst Embryo Rg zeigt uns Verhältnisse ähnlich den später bestehenden. Der Oesophagus ist gewaltig gewachsen, sein distales Ende und dasjenige der Trachea, aus dem unterdessen die Lungen herausgewachsen sind, liegen weit auseinander. Wenn nun eine Fistel zwischen Oesophagus und Trachea zur Zeit entstand, wo die beiden Rohre noch in ganzer Länge aneinander lagen, so ist wohl denkbar, dass bei diesem späteren ungleichen Wachsthum ihr oesophageales Ende mit nach unten, distalwärts verlagert wurde, dass also aus der ehemals etwa horizontal verlaufenden Communication eine beinahe vertical ansteigende wurde.

Dass diese Deutung des Fortsatzes als congenitale Oeso-

phageo-Trachealfistel die richtige ist, kann ich nicht strikte beweisen, da uns eben, wie ich schon erwähnte, das obere Ende des Fortsatzes nicht bekannt ist. Bemerken will ich aber noch, dass bei dieser Annahme auch für die Entstehung der Muskellücke eine ungezwungene Erklärung (congenitaler Defect) gefunden wäre.

Eine weitere Stütze würde die Hypothese finden, könnten wir die Uebereinstimmung unseres Divertikels mit anderen als congenital gedeuteten Divertikeln nachweisen. Es ist dies nicht der Fall; doch dürfen wir dem negativen Ergebniss des Vergleiches keine Bedeutung beilegen, da, wie ich später noch kurz zeigen werde, die congenitale Natur jener Vergleichsobjecte eine recht zweifelhafte ist.

Wir haben also für dieses Divertikel zwei Erklärungsmöglichkeiten. Entweder stellt dasselbe ein reines Pulsionsdivertikel dar (doch erregt der Fortsatz nach oben einige Bedenken) oder es ist als das untere Ende einer congenitalen Oesophageo-Trachealfistel anzusprechen, deren unterster Theil bei dem gleichzeitig bestehenden grossen, wohl congenitalen Muskeldefect durch Pulsion erweitert wurde.

Divertikel 10 ist das schönste Beispiel eines Tractionsdivertikels, das ich beibringen konnte. Die Verhältnisse sind sehr übersichtlich. Alle Wandschichten betheiligen sich an seinem Aufbau und so besteht das Divertikel aus 4 in einander geschobenen Trichtern. Die Divertikelspitze führt zu einem Bindegewebsstrang, der sich zum Theil aus derbem, fibrösem Gewebe zusammensetzt und 2 benachbarte Lymphdrüsen (f_1 und f_2 vergl. Taf. VI Fig. 10) mit einander verbindet. An dieser Divertikelspitze bestehen aber merkwürdige Verhältnisse. Während nämlich die Muskelschichten, wie zu erwarten, vor dem Bindegewebsstrang Halt machen, setzt sich das Epithel durch ihn hindurch fort; das Divertikel communicirt so mit einer zwischen Lymphdrüsen und Trachea gelegenen unregelmässig geformten Längsspalte (b), welche theilweise wenigstens noch von Plattenepithel ausgekleidet ist. Dieses tritt freilich nur noch als etwa 2—3schichtiges Epithel auf, es ist von seiner Unterlage häufig abgelöst. Papillen und Muscularis mucosae fehlen, ein zellreiches Gewebe, meist Lymphocyten enthaltend, bildet die

Unterlage für das Epithel. Diese Veränderungen finden sich schon an der Spalte, die unseren Hohlraum mit dem Divertikel verbindet und erst an einer Stelle, die dem Oesophagus-Lumen genähert ist und so eine ziemliche Strecke nach innen von dem erwähnten fibrösen Strang liegt, nach dem das Divertikel hin zieht, zeigt die Wand den typischen Aufbau der Oesophagus-Mucosa.

Derselbe Hohlraum zeigt aber noch eine andere Epithelauskleidung; in seinem unteren Ausläufer nach rechts und vorn (d) findet sich nämlich typisches, geschichtetes Cylinderepithel. Der Block reicht etwas zu wenig weit seitlich, und so lässt sich nicht mit Sicherheit sagen, wo dieser spaltförmige gewunden verlaufende Fortsatz endet, doch tauchen in seiner Nähe Durchschnitte von Drüsen der Bronchialschleimhaut auf, jedenfalls zieht er also nach dem Bronchiallumen hin.

Bei dieser Darstellung wird sofort der Gedanke entstehen müssen, ob wir es denn nicht mit einer jener im vorhergehenden Fall erwähnten congenitalen Oesophageo-Trachealfisteln bezw. mit einer analogen Oesophageo-Bronchialfistel zu thun haben und ob wir vielleicht mit Unrecht unser Divertikel als Tractionsdivertikel ansprachen. Die Idee ist nicht ganz von der Hand zu weisen, doch lässt sich Folgendes dagegen sagen: Nach oben und nach den Seiten hin fehlt unserer Höhle die Epithelbekleidung, sie wird dort nur von einem Gewebe begrenzt, das auf alle Fälle als Granulationsgewebe bezeichnet werden darf (der benachbarte Knorpel ist an einer Stelle, e in der Figur, arrodirt), das sehr wahrscheinlich tuberculöser Natur ist (vergl. die ausführliche Beschreibung). Dieser Theil der Höhle und der mit Epithel ausgekleidete gehen nun in einander, ohne jede Verengung, über. Der eine Theil ist sicher entzündlicher Natur, der andere nach unserer jetzigen Annahme congenitaler.

Wenn sie also mit einander communiciren, so muss ein Durchbruch stattgefunden haben. Im unteren mit Epithel ausgekleideten, also „congenitalen“ Theil haben wir eine nekrotische Masse im Lumen liegen gesehen, die vielleicht für einen solchen Durchbruch spräche. Was mich dennoch veranlasst, diese Auffassung für nicht sehr wahrscheinlich zu halten, ist Folgendes. Einmal ist es merkwürdig, dass die beiden Höhlen einander so

genau entsprachen, dass sie nach dem Durchbruch, sowohl oben als von den Seiten her, unmerklich in einander übergehen. Dann aber der Umstand, dass das Gewebe um die untere Höhle und um die nach dem Divertikel führende Spalte herum das gleiche ist, wie das Gewebe der oberen entzündlichen Höhle. So scheint mir eine andere Deutung besser.

Anfangs bestanden getrennt ein Tractionsdivertikel auf der einen Seite der Drüse, ein tuberculöses Granulationsgewebe auf der anderen. Dieses letztere griff nun nach dem Oesophagus und nach der Bronchialschleimhaut hin aus. Sein Centrum verkäste und die nekrotischen Massen brachen in das Oesophagus-Divertikel und nach dem Bronchus hin durch. Vom Oesophagus her erfolgte dann bei dem 13jährigen Mädchen secundär die Einwucherung von Plattenepithel, vom Bronchus diejenige des geschichteten Cylinderepithels. Mit dieser Annahme stimmt auch sehr gut die Verbreitung des Plattenepithels im Hohlraum: die dem Durchbruchsorte näher gelegenen Stellen sind von Epithel ausgekleidet, die entfernteren dagegen nicht.

Der Durchbruch nach dem Bronchus scheint übrigens nicht ohne Folgen gewesen sein. Aus dem Sectionsprotokoll geht nehmlich hervor, dass die Lungentuberkulose einzig in den peripheren Theilen des rechten Unterlappens localisirt war; unser Durchbruch erfolgte nun nach dem rechten Hauptbronchus hin und so ist es nicht unwahrscheinlich dass die Lungentuberkulose durch Aspiration von tuberkulösen Massen zu Stande gekommen ist, welche von unserem oder einem ähnlichen Heerde durchgebrochen sind. Verjauchung aber bestand trotz der Communication mit dem Oesophagus nicht.

Ich will schliesslich noch erwähnen, dass wir, um die Einwucherung von geschichtetem Cylinderepithel zu erklären, nicht genöthigt sind, einen freien Durchbruch in den Bronchus hinein anzunehmen. Die Regeneration der Trachealschleimhaut kann nehmlich nach Griffini[11] von den Ausführungsgängen der Schleimdrüsen ausgehen; auch Herr Professor Langhans hat diese Beobachtung gemacht.[1])

[1]) Herr Professor Langhans theilt mir mit, dass er nicht selten in Fällen von Diphtheritis in späteren Stadien auf der Schleimhaut der Trachea 3—6 Schichten von platten Epithelzellen gesehen habe, welche auch

Ich fasse also den Fall so auf: Die Induration einer Lymphdrüse führte bei nur geringer Zerstörung der Musculatur in der bekannten Art zur Divertikelbildung. Ein tuberculöser Herd brach nun in das Divertikel sowohl als in den Bronchus, zum mindesten aber in den Ausführungsgang einer seiner Schleimdrüsen durch. So entstand eine Oesophagus-Bronchialfistel, in welche von beiden Enden her Platten- bezw. geschichtes Cylinderepithel einwuchs.

Die 10 beschriebenen Fälle liefern einen neuen Beleg dafür, dass nicht alle Divertikel der vorderen Oesophaguswand Tractionsdivertikel sind. Nach ihrer Genese können wir sie vielmehr, unter Berücksichtigung der in der Literatur erwähnten und meiner Fälle in folgende Gruppen eintheilen: 1. Tractionsdivertikel, 2. Pulsionsdivertikel, 3. Tractions-Pulsionsdivertikel, 4. Divertikel auf congenitaler Anlage.

Ich halte die Eintheilung nicht für definitiv, da das Gebiet noch viel zu wenig bekannt ist, vielmehr möchte ich sie als heuristisches Princip aufgefasst wissen.

Noch einige Bemerkungen zu den verschiedenen Gruppen.

I. Tractionsdivertikel.

Von meinen 10 beschriebenen Fällen gehören 7 ganz hierher. Zu berücksichtigen bleiben mir jeweils noch in der Darstellung 2 Divertikel (No. 7 und 8), bei welchen der Zug wenigstens einen Factor in der Genese bildete.

Als den ersten Anfang eines Tractionsdivertikel haben wir vielleicht, wie ich hier noch erwähnen will, jenes Bild zu deuten, das wir am Ende der Beschreibung von Divertikel 2 kennen lernten. Unabhängig vom eigentlichen Divertikel fanden wir nämlich einen ziemlich derben Bindegewebsstrang, der schräg durch eine Lücke in der Musculatur nach dem Oesophaguslumen hin verlief. Er reichte dort bis zur Muscularis mucosae, deren

weit in die Ausführungsgänge der Schleimdrüsen hinein reichten. Eine Beobachtung, aus der auch hervorgehen dürfte, dass hier die Regeneration des Epithels von den Ausführungsgängen der Drüsen ausgeht. Allerdings ist die Beobachtung nicht weiter mit Rücksicht auf das Vorhandensein von Mitosen verfolgt und abgeschlossen worden.

Fasern zum Theil nach dem Strange hin abgehoben waren. Eine Ausbuchtung der Mucosa fehlte.

Von den Tractionsdivertikeln wird jeweils angegeben, ob ihre Wand durchwegs aus allen Schichten bestehe oder aber, ob die Muscularis an der Divertikel-Spitze durchbrochen sei. Oekonomides (a. a. O.) unterscheidet sogar danach ächte und unächte Divertikel. Rokitansky[24] und Oekonomides halten die Divertikel mit durchbrochener Musculatur für das häufigere Vorkommniss, Tiedemann[20], Zenker (a. a. O.) und Tetens[27] schliessen aus ihren Fällen umgekehrt auf deren grössere Seltenheit. Nach meinen wenigen Fällen müsste ich mich der erstenerwähnten Ansicht anschliessen, doch halte ich meine Zahlen für viel zu gering, als dass ernstlich mit ihnen etwas bewiesen werden könnte. Ich erwähnte die ganze Frage nur, um eine Bemerkung daran anzuknüpfen.

Die verschiedenen Zahlen mögen auf Zufall beruhen, es erscheint mir aber nicht unwahrscheinlich, dass sie aus der bisher befolgten Untersuchungsmethode resultiren. Die Geschichte der Zenker'schen Pulsionsdivertikel gerade hat uns belehrt, wie schwierig es sein kann, makroskopisch zu entscheiden, ob ein Gewebe bindegewebiger oder musculöser Natur ist. Auch für unsere Tractionsdivertikel muss diese Schwierigkeit bestehen, denn die Muskelfasern treten auch hier häufig nicht mehr in compacter Schicht auf, sondern sie sind aufgelockert und von Bindegewebe durchsetzt, besonders nach der Divertikelspitze hin, auf die es ja wesentlich ankommt. Nur die mikroskopische Untersuchung kann sicheren Aufschluss geben; diese ist aber, wie eingangs erwähnt, fast nie vorgenommen worden.

Ob nun aber die Musculatur durchbrochen war oder nicht, immer sah ich das den Zug bedingende Bindegewebe an der Muscularis sich ansetzen. Diese ist also immer theilweise oder ganz und zwar mindestens gleich stark, wie die Mucosa, nach aussen gezogen worden. Niemals sah ich das seit Rokitansky geschilderte Verhalten, wonach in Fällen mit zerstörter Musculatur der wirksame Zug nur an der Schleimhaut angesetzt hatte und diese nach aussen zog, während die Musculatur bloss mittelbar gehoben wurde, und dabei an der herausgezogenen Spitze abglitt.

Es sei nochmals darauf hingewiesen, dass das Bindegewebe, welches durch seinen Zug die Divertikelbildung bedingte, meist nicht schon an seiner Ansatzstelle an der Muscularis sich als derbes Narbengewebe charakterisirt; erst gegen seinen Ausgangspunkt hin zeigt es dieses Aussehen.

Ausgangspunkt des Zuges sind in 7 Fällen ziemlich sicher geschrumpfte Lymphdrüsen, in Fall 8 konnten wir die Drüse in unseren Schnitten nicht nachweisen, doch kamen nach dem Sectionsprotocoll anthrakotische Drüsen bei dem Träger jenes Divertikels vor.

Einen besonderen Hinweis verdient Divertikel 6, wo die Zugwirkung von einer in der Muscularis selbst gelegenen Stelle ausging.

Ich will nun noch auf eine andere Entstehungsmöglichkeit von Tractions-Divertikeln aufmerksam machen. Ich möchte an die Musculi broncho-oesophageus und pleuro-oesophageus von Hyrtl erinnern, welche sich in Form von einigen Bündeln von der Musculatur des Oesophagus ablösen und theils im mediastinalen Gewebe sich verlieren, theils an den linken Bronchus oder die grossen Arterien sich ansetzen (Merkel [21] S. 375). Sind solche Muskelbündel an der Bronchialwand z. B. fest fixirt, so könnte auch dadurch ein Zug auf die Oesophaguswand ausgeübt werden. In meinen mikroskopischen Präparaten habe ich nichts gesehen, was auf eine solche Entstehung zurückzuführen wäre. Die dislocirten Partien der Oesophagus-Musculatur gingen niemals bis an die Bronchialwand.

Schliesslich noch eine die Lymphdrüsen betreffende Bemerkung. Die Erkennung von Lymphdrüsen bietet, wenn spätere Stadien der Induration vorliegen, oft rechte Schwierigkeiten. Das Lymphdrüsengewebe ist mehr oder weniger verschwunden, eine Kapsel lässt sich meist nicht mehr nachweisen. Besonders möchte ich Folgendes hervorheben.

Manche Autoren begnügen sich in Ermangelung einer deutlichen Lymphdrüse mit der Anwesenheit von Kohle in mehr oder weniger festem Bindegewebe, um dasselbe als letzte Spur einer geschwundenen Lymphdrüse in Anspruch zu nehmen. Dieser Schluss ist durchaus ungerechtfertigt. Gar nicht selten findet man in directer Nähe oder in weiterer Entfernung von anthra-

kotischen Lymphdrüsen Russpartikel, und zwar in solcher Weise vertheilt, dass man absolut nicht daran denken kann, es sei hier früher eine Lymphdrüse vorhanden gewesen: Die Kohle bildet bald schmale, bald breite Züge in einem derben Bindegewebe, das, unregelmässig ausstrahlend, direct in lockeres Gewebe übergeht; auch in diesem finden wir manchenorts noch kleine Häufchen von kleinsten Kohlekörnchen.

Ein besonders schönes Bild einer geschrumpften Lymphdrüse sahen wir in Fall 2: Homogene, vielfach gewundene Bindegewebsbündel setzen ein zwar der Kapsel entbehrendes, aber doch ziemlich scharf begrenztes Feld von 1 : ½ mm zusammen. Zwischen den Bündeln liegen Zellreihen und Zellhaufen, denen vielfach intracellulär gelegene Kohle beigemengt ist. — Das Bild erinnert ganz an dasjenige, welches Eternod[8] (Taf. I Fig. 2) wiedergegeben und auch als indurirte Lymphdrüse gedeutet hat.

II. Pulsions-Divertikel.

Ich möchte gleich anfangs hervorheben, dass sich die folgenden Bemerkungen nur auf die Pulsions-Divertikel der vorderen Oesophaguswand beziehen, nicht aber auf die klassischen, der Hinterwand angehörenden Zenker'schen (pharyngo-oesophagealen) Pulsions-Divertikel. Von letzteren stand mir kein Untersuchungsobjekt zur Verfügung.

Von Brosch und Starck sind die hierher und in die folgende Gruppe zu rechnenden Fälle zusammengestellt. Da die betreffenden Divertikel meist ziemlich ausgedehnt sind, ist es oft schwer zu entscheiden, ob es sich wirklich um reine Pulsions-Divertikel handle oder aber um ursprüngliche Tractions-Divertikel, bei denen das Narbengewebe nicht mehr nachweisbar ist. Doch scheint mir das Vorkommen reiner Pulsions-Divertikel sicher; neben einzelnen Beobachtungen am Menschen sprechen namentlich auch die Erfahrungen der Thierärzte dafür.

Damit eine Pulsionswirkung zu Stande kommt, braucht es einen locus minoris resistentiae. Als solchen haben wir in Fall 9 einen vielleicht congenitalen Defect der Musculatur kennen gelernt. Ich will hier noch eine diesbezügliche Mittheilung von Kitt[16] anführen. Er schreibt nämlich: „Beim Pferde habe ich äusserlich an dem Muskelrohr auch ohne Ausweitung des Oeso-

phagus hie und da kleine elliptische Spalten gesehen (Dehiscenzen der Muskelbündel, vielleicht congenital), durch welche die Disposition zu herniösen Divertikeln geschaffen ist, welche in der Art vorkommen, dass die Muskelzüge in einer Längsspalte auseinander gewichen erscheinen, die Schleimhaut wie ein Sack ausgestülpt ist, wobei keinerlei entzündliche Veränderungen bestehen." Neben diesem Fehlen der Wand kann auch schon eine Auflockerung derselben die Prädisposition zur Entstehung eines Divertikels bilden. Eine mechanische Auflockerung haben wir in Fall 8 kennen gelernt, auf diejenigen entzündlicher Natur macht van Scherpenberg[29] aufmerksam. In späteren Untersuchungen ist vor Allem darauf zu achten, inwieweit noch andere, von Brosch[6] als Grundlage der „spontanen" Oesophagusruptur beschriebenen Veränderungen der Oesophaguswand, wie kleine arteriosklerotische Nekrosen, Ulcera, Narben, traumatische Verletzungen durch eingeführte Fremdkörper für die Bildung von Divertikeln von Bedeutung sind.

Ein Theil dieser Momente kann natürlich, wie ich jetzt nachholen will, auch der Entstehung von Tractionsdivertikeln Vorschub leisten.

Ist eine solche Prädisposition vorhanden, so können Pulsionsdivertikel der Vorderwand im Verlauf des ganzen Oesophagus zu Stande kommen, am leichtesten aber an seinen unteren 2 engen Stellen. Unsere Divertikel halten auch diese Localisation inne. Divertikel 8 liegt etwas oberhalb der Kreuzungsstelle des Oesophagus mit dem linken Bronchus, No. 9 oberhalb der Cardia.[1]) Für die erstgenannte Kategorie, die epibronchialen Pulsionsdivertikel im Sinne Brosch's[6] fällt nach der Lehre Kronecker's und Meltzer's, die freilich in allerjüngster Zeit von Julius Schreiber[27] angefochten wurde, ein der Entstehung günstiges Moment dahin: die Musculatur contrahirt sich erst, nachdem der Speisebrocken schon passirt hat. Es wird somit nach dieser Theorie nur zu einer Pulsionswirkung kommen, wenn es sich um Verschlucken grosser Bissen handelt, die im Verlauf der Speiseröhre hängen bleiben.

[1]) Bei Pferden ist die Localisation oberhalb der Cardia auch ziemlich häufig. So berichtet Rubeli[25], dass unter 26 Fällen das Divertikel 11 mal dort sass.

Wir sehen also, dass der Oesophagus oben an seinem mittleren Drittel auch für die Pulsionswirkung eine prädisponirende Ursache besitzt. Früher ist bloss auf die Lymphdrüsen dieser Gegend aufmerksam gemacht und daraus gleichsam die Berechtigung abgeleitet worden, jedes hier vorkommende Divertikel als Tractionsdivertikel anzusprechen.

Es ist nun zu erwarten, dass nicht bloss physiologisch enge Stellen, sondern auch pathologische Verengerungen eine begünstigende Ursache für Pulsionsdivertikel abgeben können. Positives Beweismaterial in dieser Beziehung fehlt uns. In den Sectionsprotocollen, die Körner[18] über Fälle von Speiseröhrenverengerung durch den Druck erkrankter Bronchialdrüsen mittheilt, habe ich nirgends eine an der Stenose gelegene Divertikelbildung erwähnt gefunden. Den von v. Hacker[13] beschriebenen 7 Fällen von divertikelähnlichen Ausbuchtungen, die sich unter 100 Fällen von Stenose der Speiseröhre, nach Verätzung fanden, hat v. Bergmann[2] den Divertikelcharakter abgesprochen. Er führt zugleich aus, weshalb die aprioristisch zu erwartende Divertikelbildung nicht eintrete.

Die mitgetheilten Fälle beider Art beziehen sich auf hochgradige Stenosen; es erscheint mir nun nicht unwahrscheinlich, dass bei geringeren Graden von Verengerungen Divertikelbildungen doch noch zur Beobachtung gelangen.

Denn es ist z. B. recht wohl denkbar, dass in dem Stadium der Schwellung der Lymphdrüsen ein fester Bissen die vordere Oesophaguswand so kräftig an die Lymphdrüse heranpresst, dass dadurch eine Schwächung der Musculatur entsteht, die das prädisponirende Moment zur Divertikelbildung abgiebt.

Die Lymphdrüsen hätten also noch eine andere Bedeutung als diejenige, welche man ihnen gewöhnlich zuerkennt. Nicht bloss können sie durch ihre Schrumpfung die Divertikelbildung direct herbeiführen, sondern auch schon ihr Schwellungszustand wäre ein Factor in der Genese der Divertikel.

Ueber die

III. Tractions-Pulsionsdivertikel

kann ich mich kurz fassen, da die meisten Ausführungen, welche auf die hierher gehörigen[1]) Divertikel 7 u. 8 Bezug haben,

[1]) Bei Betrachtung von Fig. 1 könnte man sich fragen, ob bei der

schon unter I u. II gemacht wurden. Bemerken will ich noch, dass bei ihnen die beiden Momente, welche bei der Bildung von Pulsionsdivertikeln überhaupt in Frage kommen, getrennt veranschaulicht werden: In Divertikel 8 hat die Muskelcontraction die schwächere Wandstelle nach aussen vorgetrieben, in 7 die Schwere der in's Tractionsvertikel gefallenen Speisen.

IV. Divertikel auf congenitaler Basis.

Dass solche entstehen können, habe ich oben bereits auseinandergesetzt.

In der Literatur finden sich nur wenige Fälle, die in dieser Weise erklärt werden. Klebs[17] und Vigot[31] haben je ein Divertikel als congenital gedeutet, bei welchem sie das Substrat eines Zuges, vor Allem eine geschrumpfte Drüse nicht nachweisen konnten.

Von den anderen Fällen, bei denen an congenitale Entstehung gedacht wurde, besitzen wir (nach Starck und Zenker und v. Ziemssen citirt) z. Th. nur ganz dürftige Kunde (Fälle von Przewosky), z. Th. handelt es sich bloss um klinisch beobachtete Fälle (Mayr, Kurz), z. Th. endlich werden sie überhaupt mit Unrecht zu den Divertikeln gerechnet (Monti).

Man darf wohl sagen, dass bisher noch kein ganz sicherer Fall von congenitalem Divertikel der Vorderwand bekannt geworden ist.

Endlich noch ein Wort zu den Complicationen. Divertikel 10 zeigt uns einen Durchbruch von wahrscheinlich tuberculösem Gewebe nach Oesophagus und Trachea. Auch in den übrigen Fällen finden wir das Divertikel häufig mit Tuberculose combinirt, wie es Fränkel[9] kurz angiebt und zwar hatte ich den Eindruck, dass die Tuberculose in der Mehrzahl der Fälle erst secundär, auf den Boden des schon gebildeten Divertikels eingedrungen war. Wie durch dieses Einwachsen die Gefahr der Perforations-Möglichkeit und damit eventuell der Infection des Mediastinums u. s. w. wächst, ist einleuchtend.

Entstehung von Divertikel 1 nicht auch eine geringe Pulsion mitgewirkt habe. Da ich das betr. Präparat nur aus einigen Schnitten kenne, hielt ich eine diesbezügliche Entscheidung für unberechtigt, und reihte deshalb das Divertikel bei den reinen Tractionsdivertikeln ein.

Wenn man den vielfach unregelmässig buchtigen Bau der Divertikelwände und vor Allem auch die unterminirten Ränder an der Oeffnung in Erwägung zieht, kann man es leicht verstehen, wie durch Abschnürung Cysten zu Stande kommen können. Zahn[33] hat zuerst an diese Entstehungs-Möglichkeit gedacht, als er seine Flimmerepithel-Cyste der hinteren Oesophaguswand auf die Abschnürung eines vorausgesetzten foetalen Divertikels zurückführte.

Am Schlusse meiner Arbeit angelangt, ist es mir angenehme Pflicht, meinem früheren, hochverehrten Chef, Herrn Professor Langhans, meinen aufrichtigsten Dank auszusprechen, für die Anleitung und stete Unterstützung, die er mir während meiner Assistentenzeit sowohl, als bei der Ausführung vorliegender Arbeit zu Theil werden liess.

Nach Abschluss vorliegender Arbeit ist in diesem Archiv, Bd. 167, Heft 1 eine Arbeit von Ribbert: „Zur Kenntniss der Tractions-Divertikel des Oesophagus“ erschienen. Ribbert kommt auf Grund eines grösseren Beobachtungs-Materials (40 Fälle) zum Schluss, dass zum Zustandekommen der meisten Tractions-Divertikel eine congenitale Anlage Vorbedingung sei. Die Fälle, auf die er sich stützt, haben nur wenig Aehnlichkeit mit den von mir als reine Tractions-Divertikel beschriebenen. Nur die von mir erwähnte „beginnende“ Divertikel-Bildung erinnert ganz an Ribbert's Schilderung. Sonst aber ist das Bild ein anderes. Die Muscularis ist bei mir, wenn überhaupt, meist auf weite Strecken unterbrochen und zwar gewöhnlich nicht scharf, wie in den Ribbert'schen Fällen, sondern mit aufgelockerten, von Bindegewebe umwachsenen, verdickten Stümpfen oder mit ausgezogenen Spitzen, welche nach aussen, meist sogar stärker als die Mucosa dislocirt sind. Gestützt auf diese Fälle sah ich mich nicht veranlasst an eine congenitale Vorbedingung zu denken. Das Einzige, was mich stutzig machte, ist die in voller Uebereinstimmung mit Ribbert gefundene Thatsache, dass das Gewebe, welches am Divertikel selbst ansetzt, meist nicht den strikten Charakter eines Narbengewebes hat,

sondern lockerer gebaut ist und erst gegen die geschrumpfte Lymphdrüse hin derber wird.

Da die Bindegewebs-Wucherung von dieser ausgegangen ist, stellen die peripherischen Theile des Bindegewebs-Feldes offenbar die jüngsten Bildungen vor, und so wird uns der weniger feste Bau des an der Musculatur ansetzendenBindegewebes verständlich. Dass dieses Bindegewebe immerhin eine Tractionswirkung zu übermitteln im Stande ist, darf angenommen werden. Denn bei den Divertikeln mit erhaltener Musculatur ist es auch nur der normale, d. h. durch die lockere Submucosa bedingte Zusammenhang zwischen Muscularis und Mucosa, welcher die Verlagerung auch der Schleimhaut zur Folge hat.

So glaube ich denn auch, meine als Tractions-Divertikel mit durchbrochener Musculatur beschriebenen Fälle als reine Fälle ansprechen zu dürfen, oder besser gesagt, ich komme mit dieser Erklärung aus, ohne aber aus ihnen gegen die Ribbertsche Auffassung zwingende Gegengründe ableiten zu können.

Ich erlaube mir nur noch die Bemerkung, dass Eppinger, welchen Ribbert citirt, die Trennung von Trachea und Oesophagus bei der Entwickelung am spätesten an der Theilungsstelle der ersteren sich vollziehen lässt. In den neueren embryologischen Büchern findet sich aber eine andere Ansicht vertreten. Hertwig spricht von einer Abschnürung, „die von hinten, wo die Lungenbläschen hervorgesprosst sind, beginnt und allmählich nach vorn fortschreitet.“ Auch Schultze sagt, dass von der ersten Anlage der Lunge aus sich die respiratorische Rinne, cranialwärts fortschreitend, immer mehr von dem Speiserohr abschnürt. Es würden danach die congenitalen Defecte in der Ausbildung der Oesophaguswand gerade an der Stelle mit Vorliebe sich finden, an welcher die Trennung von Luftröhre und Speiseröhre beginnt.

Ribbert's und meine Untersuchung haben, glaube ich, gezeigt, wie mannigfaltig geformt die Tractionsdivertikel sein können. Die Frage zu entscheiden, ob sie alle nach der neuen Anschauung gedeutet werden können oder in welchem numerischen Verhältniss die reinen Tractionsdivertikel zu den Tractionsdivertikeln auf congenitaler Anlage stehen, muss späteren, ein grösseres Material überschauenden Untersuchungen vorbehalten sein.

Literatur.

(Enthält nur die Schriften, auf welche im Text direct verwiesen wurde.)

1. A. Baréty: De l'adénopathie trachéo-bronchique en général etc. Paris, 1875, citirt nach Eternod. (8)
2. E v. Bergmann: Ueber das Oesophagus-Divertikel und seine Behandlung. Archiv für klinische Chirurgie, Bd. 43, 1892.
3. Wilh. Braune: Topographisch-anatomischer Atlas. Leipzig, 1872.
4. Anton Brosch: Zur Lehre von den Oesophagus-Divertikeln. Deutsches Archiv für klinische Medicin, Bd. 67, 1900.
5. Derselbe: Epibronchiale Pulsions-Divertikel. Dieses Archiv, Bd. 162, 1900.
6. Derselbe: Die spontane Ruptur der Speiseröhre u. s. w. Dies. Arch., Bd. 162, 1900.
7. Hans Eppinger: Pathologische Anatomie des Larynx und der Trachea. Klebs' Handbuch der pathologischen Anatomie, Bd. 2, I. Abtheil., 1. Lieferung, Berlin, 1880.
8. A. L. F. Eternod: Recherches sur les affections chroniques des ganglions trachéo-bronchiques et les suites de ces affections. Genfer Dissertation, 1879, und Bulletin de la société médicale de la Suisse romande, 1878 und 1879.
9. A. Fränkel: Ueber Tractions-Divertikel des Oesophagus. Deutsche medic. Wochenschrift, 1893.
10. L. Fürst: Missbildungen der Lunge. Gerhardt's Handbuch der Kinder-Krankheiten, 1878.
11. L. Griffini: Contribuzione alla patologia del tessuto epiteliale cilindrico. Reale Acad. delle Scienze di Torino, Serie II, Bd. 36, citirt nach L. Griffini und G. Vassale: Ueber die Reproduction der Magenschleimhaut. Ziegler's Beiträge, 1888.
12. von Hacker: Ueber die nach Verätzungen entstehenden Speiseröhren-Verengerungen. Wien, 1889, citirt nach E. v. Bergmann. (2)
13. Karl Häckermann: Beitrag zur Lehre von der Entstehung der Divertikel des Oesophagus. Göttinger Dissertation, 1891.
14. W. His: Anatomie menschlicher Embryone, Heft 3, 1885.
15. W. Hoffmann: Atresia oesophagi congenita et communicatio inter oesophagum et tracheam. Greifswalder Dissertation, 1899.
16. Th. Kitt: Lehrbuch der pathologischen Anatomie der Hausthiere, Bd. 1, 2. Aufl., 1900.
17. Klebs: Handbuch der pathologischen Anatomie, Bd. 1, 1. Abth., 1869.
18. Otto Körner: Ueber Dysphagie bei Erkrankungen von Bronchialdrüsen u. s. w. Deutsches Archiv für klin. Medicin, Bd. 37, 1885.
19. H. Kronecker u. S. Meltzer: Der Schluck-Mechanismus, seine Erregung und seine Hemmung. Du Bois-Reymond's Archiv für Physiologie, 1883, Supplementband.

20. D. S. Lamb: A fatal case of congenital tracheo-oesophageal fistula. Philad. med. Times, citirt nach Virchow-Hirsch's Jahresbericht für 1873, Bd. 2.
21. Fr. Merkel: Handbuch der topographischen Anatomie, Bd. 2, 1899.
22. Mouton: Du calibre de l'oesophage. Thèse de Paris, 1874, citirt nach Merkel. (21)
23. Georg Oekonomides: Ueber chronische Bronchialdrüsen-Affectionen und ihre Folgen. Basler Dissertation, 1882.
24. L. Rokitansky: Lehrbuch der pathologischen Anatomie, 3. Auflage, Bd. 3, 1861.
25. O. Rubeli: Ueber den Oesophagus des Menschen und verschiedener Hausthiere. Berner Dissertation, 1889.
26. P. A. van Scherpenberg: Die Divertikel des Oesophagus und ihre Entstehung. Erlanger Dissertation, 1893.
27. Julius Schreiber: Ueber den Schluck-Mechanismus. Archiv für experimentelle Pathologie u. Pharmacologie, Bd. 46, 5 u. 6. Heft, 1901.
28. Hugo Starck: Die Divertikel der Speiseröhre. Leipzig, 1900.
29. Theodor Tetens: Ein Beitrag zur Lehre von den Oesophagus-Divertikeln. Kieler Dissertation, 1888.
30. Herm. Tiedemann: Ueber die Ursachen und Wirkungen chronischer entzündlicher Processe im Mediastinum. Kieler Dissertation und Deutsches Archiv für klinische Medicin, Bd. 16, 1875.
31. Vigot: Diverticulum de l'oesophage. Association française pour l'avancement des sciences. Compte rendu de la 23. session. Caën, 1894.
32. Wilh. Zahn: Ueber mit Flimmerepithel ausgekleidete Cysten des Oesophagus u. s. w. Dieses Archiv, Bd. 143, 1896.
33. F. A. Zenker u. H. v. Ziemssen: Krankheiten der Speiseröhre. Ziemssen's Handbuch der speciellen Pathologie und Therapie, Bd. 7, 1. Hälfte, Anhang.

Erklärung der Abbildungen auf Taf. VI:

Die Figuren stellen Längs- und Querschnitte durch den Oesophagus vor, die in 2facher Vergrösserung gezeichnet wurden. Um die wichtigsten Verhältnisse jedes Präparates zum Ausdruck zu bringen, ist fast jede nach verschiedenen Schnitten combinirt worden; es sind also Schemata. Doch war ich bemüht, die einzelnen Formen und Verhältnisse, so weit es anging, naturgetreu darzustellen.

Eine dick ausgezogene schwarze Linie bedeutet geschichtetes Plattenepithel, blau ist die Muscularis mucosae, roth die Ring- und gelb die Längsmusculatur. Braun ist das Bindegewebe, und zwar je intensiver die Farbe, um so derber; grau bedeutet Lymphdrüsengewebe; grün bezeichnet Tuberculose.

Punktirte Linien bedeuten, mit einer Ausnahme bei Fall 10, dass das so Eingezeichnete einem andern Schnitt angehört als demjenigen, welcher für die übrigen Verhältnisse als Typus diente. — Die Numerirung der Figuren entspricht derjenigen der Divertikel.

Fig. 1 ist gezeichnet nach Schnitt 39_1, Objectträger 41 und etwa 70.
Fig. 2. Querschnitt nach Objectträger 33, 34 und 46.
Fig. 3. Querschnitt nach Schnitt 37_2.
Fig. 4. Querschnitt nach Objectträger 12, 26 und etwa 30.
Fig. 5. Längsschnitt nach Objectträger 62 und 71.
Fig. 6. Längsschnitt nach Schnitt 55_1 und etwa Objectträger 51.
Fig. 6a ist ein construirter Horizontalschnitt von Divertikel 6. g = Granulationsgewebe (vgl. Text).
Fig. 7. Längsschnitt nach Objectträger 25.
Fig. 8. Längsschnitt nach Objectträger 49, 64, 70.
Fig. 9. Längsschnitt nach Objectträger 1.
Fig. 10. Längsschnitt nach Objectträger 46, 41, 40, 39, 59, 53, 94, 108. Hier bedeutet ausserdem a das Divertikel, b den (tuberculösen) Hohlraum, c die Spalte, die a und b verbindet, d unterer Fortsatz des Hohlraums nach dem Bronchus hin, mit geschichtetem Cylinderepithel ausgekleidet, e Stelle der Arrosion des Knorpels, f_1 und f_2 Lymphdrüsen.

Taf. I.


c
c
a
a
b

Tafel III.

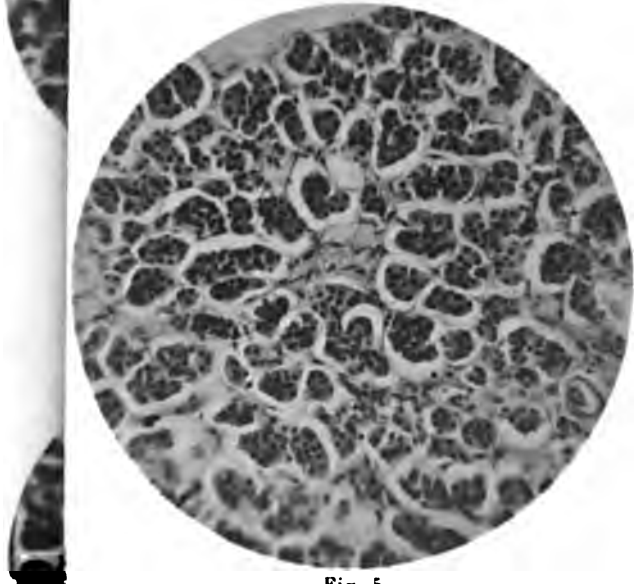

Fig. 5.

Fig. 9.

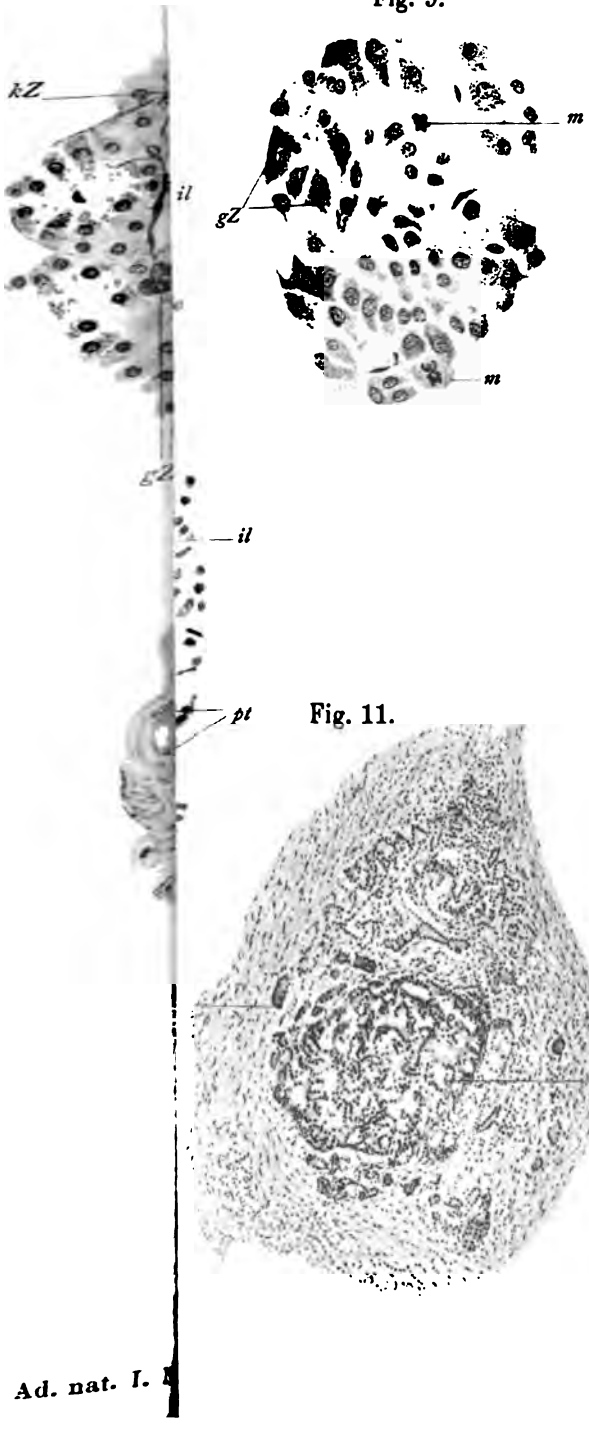

Fig. 11.

Archiv

für

pathologische Anatomie und Physiologie

und für

klinische Medicin.

Bd. 168. (Sechzehnte Folge Bd. VIII.) Hft. 2.

VI.

Ueber Schaumorgane und Gangrène foudroyante.[1])

Von

Stabsarzt Dr. Westenhoeffer,

Assistenten am Pathologischen Institut zu Berlin.

(Hierzu Taf. VII.)

Am 18. November vorigen Jahres wurde gelegentlich einer Section im Berliner Pathologischen Institut einer an puerperaler Sepsis gestorbenen Frau eine „Schaumleber" vorgefunden. Da in jüngster Zeit über derartige Zustände zahlreiche Arbeiten erschienen sind, deren Autoren nicht immer zu gleichen Ansichten über die Deutung dieser Befunde gelangten, gab mir mein Chef, Herr Geh. Rath R. Virchow, den Auftrag, mich mit diesen Dingen eingehender zu beschäftigen.

Im Folgenden sollen nun die Resultate meiner Untersuchungen wiedergegeben werden, die mich allerdings zu einer wesentlich anderen Auffassung, als der üblichen, sowohl hinsichtlich der Schaumorgane, als auch der sogenannten Gangrène foudroyante, der Gasgangrän, geführt haben. Die Auffassung, zu der ich gelangt bin, ist grundverschieden, fast direct entgegengesetzt der Auffassung, die ich über diese Zustände in meinem Vortrage in der Berliner medicinischen Gesellschaft am 11. Dec. 1901 zu erkennen gab. Die Ursache dieser Wandlung liegt einmal

[1]) Nebst einem Anhang: Chemische Untersuchungen von Professor E. Salkowski.

darin, dass mir 4 weitere Fälle zur Beobachtung kamen, und zweitens, dass ich mehr die Literatur der früheren Zeiten berücksichtigte, statt, wie bisher, mich auf diejenige der neuesten bakteriologischen Zeit zu beschränken.

I.

In der Zeit vom November vorigen Jahres bis April dieses Jahres hatte ich Gelegenheit, 5 Fälle von mehr oder weniger stark ausgeprägten Schaumorganen zu beobachten. Ich werde sie im Folgenden nur kurz besprechen, da sie im makroskopischen und mikroskopischen Verhalten sich nicht wesentlich von den in der Literatur beschriebenen Fällen unterscheiden. Bei der Besprechung des 4. Falles ist eine Beschreibung eines noch nicht näher bestimmten, Gas bildenden saprophytischen Bacillus angeschlossen.

Fall 1. Krankengeschichte: Am 13. November 1901 wurde auf die Gynaekologische Abtheilung der Charité eine 22 Jahre alte Schneidermeistersfrau wegen Abort aufgenommen. Seit dem 7. November bestanden Blutungen aus der Scheide, die von wehenartigen Schmerzen begleitet waren. Vom 10. November ab hatte sie Fieber mit Schüttelfrösten, fühlte sich sehr schwach, hüstelte und hatte Athemnoth. Frühere Krankheiten wusste sie nicht anzugeben. Vor 3 Jahren hatte sie eine Zwillingsgeburt mit manueller Placentar-Lösung durchgemacht, später einen Abort. Letzte Regel war Ende Juli, sie befand sich also gegenwärtig im 4. Schwangerschaftsmonat.

Die gynäkologische Untersuchung bei der Aufnahme ergab: Portio pilzförmig, Muttermund geöffnet, Carvicalcanal für 2 Finger durchgängig, Uterus anteflectirt, faustgross; im Uterus Placentar-Reste, die stark stinken.

13. November. Manuelle Ausräumung. Heisse Ausspülungen. Ergotin, Secale-Infus. Alcoholica. Eisblase.

14. und 15. November. Gesichtszüge verfallen. Athmung stark beschleunigt, schmerzhaft. Lungen ohne Befund. Herztöne rein. Abdomen etwas vorgetrieben, gespannt, wenig druckempfindlich. Uebel stinkender Ausfluss.

16. November. Injection von Antistreptokokken-Serum. Uterus-Ausspülung. Puls sehr klein, nicht deutlich zu zählen. Gesicht äusserst verfallen.

17. November. Sämmtliche subjective Beschwerden sind auffällig zurückgegangen. Campher-Aether. Vormittags 1 Uhr †.

Während des Aufenthaltes im Krankenhaus bis zu ihrem Tod hatte die Frau hohe Temperaturen, wechselnd zwischen 38° und 41°, mit täglichen Schüttelfrösten.

Die Section, die am 18. November vormittags 11 Uhr, also 34 Stunden nach dem Tode, von mir vorgenommen wurde, ergab im Wesentlichen Folgendes: Magere weibliche Leiche. Brüste mässig stark entwickelt. Herz schlaff, weich. Musculatur trübe. Die Blätter der Pleura beiderseits verwachsen. In beiden Lungen, besonders in den Oberlappen, zahlreiche erbsen- bis kirschengrosse eiterige Heerde und Abscesse. In den Unterlappen sind die Heerde von dunkelbraunrother Farbe, nur theilweise eitrig. Milz vergrössert, schlaff; Pulpa fliesst von der Schnittfläche breiartig ab. Man sieht besonders unter der Kapsel zahlreiche gelb-eitrige Heerde. Nieren schlaff, Rindensubstanz verbreitert und getrübt mit einzelnen hirsekorngrossen, eitrigen Heerden.

Uterus faustgross. An der Hinterwand des Fundus eine über 5-Markstück-grosse Placentarstelle von missfarbiger dunkel-braunrother, weicher, zerklüfteter Beschaffenheit. Unterhalb der Placentarstelle ist die Schleimhaut diphtherisch, weiter nach abwärts im Cervicalcanal mit fibrinös-eitrigem Belag versehen. In der verdickten, mässig festen Wand des Uterus sieht man auf der Schnittfläche die stark erweiterten Gefässe, die zum grössten Theil mit puriformen, auf der Schnittfläche öfter hervorragenden Thromben gefüllt sind. Die gleiche Beschaffenheit zeigen zum grössten Theil die Gefässe des Parametriums. Die Ovarien, besonders das rechte, sind vergrössert, auf der Schnittfläche mit zahlreicheren grösseren, etwas missfarbigen Hämorrhagien versehen. Darm ohne Veränderungen. Serosa feucht, glänzend.

Die Leber ist nicht vergrössert, eher klein zu nennen, von gelblich-braunrother Farbe. Sie zeigt unter der Kapsel zahlreiche, graue, durchscheinende Bläschen, die beim Einschneiden leer sind. Beim Betasten der Leber fühlt man ein leises Knistern, ähnlich, wie bei Haut-Emphysem. Auf der Schnittfläche sind die Pfortaderäste stark erweitert, mit nur wenig Blut gefüllt. Aus ihnen, sowie aus zahlreichen stecknadelkopf- bis erbsengrossen Oeffnungen treten reichliche Gasblasen aus, so dass sich die ganze Schnittfläche in kurzer Zeit mit einer schaumigen, leicht röthlich gefärbten Flüssigkeit bedeckt. Die Blasen selbst sind farblos. Die Gasentwickelung betrifft hauptsächlich den rechten, weniger den linken Leberlappen. Die Gallenblase ist ohne Veränderung, ebenso der Ductus choledochus, sie enthalten kein Gas.

Die Gas-Entwickelung nimmt unter stärkerer Zerreissung des Lebergewebes im Laufe des Tages noch erheblich zu. Die Leber, die bei der Section im Wasser noch untersank, schwimmt Nachmittags auf ihm. Ein nach Härtung der Leber neu hergestellter Schnitt ergiebt einen Zustand, den man am besten mit „schwammig“ bezeichnen kann, da die Leber nunmehr einem Badeschwamm sehr ähnlich sieht.

Gleich nach der Section von verschiedenen Stellen der Leber-Schnittfläche und von neu angelegten Schnittflächen hergestellte Abstrich-Präparate ergaben ausschliesslich ungemein zahlreiche, gewissermaassen in Reincultur vorhandene Stäbchen, die sich ausgezeichnet mit den gebräuchlichen Anilin-

farben und ganz besonders intensiv nach Gram färben. Ihre Grösse schwankt zwischen 3 und 6 μ, ihre Dicke dagegen ist constant, etwa 2 μ.

Sie sind an den Ecken abgerundet, liegen meistens allein oder zu zweien, manchmal auch in grossen Gruppen und Haufen, nie aber in Ketten. Eine Kapsel ist nicht deutlich erkennbar.

Das Haupt-Interesse bei diesem Fall beanspruchte natürlich die Leber. Diese wurde daher zur weiteren bakteriologischen und histologischen Untersuchung, sowie zur Conservirung für das Museum aufgehoben. Es wurde noch der Uterus und ein hirsekorngrosser Lungen-Abscess aufgehoben.

Fäulniss-Erscheinungen, Fäulnissgeruch waren während der Section nicht wahrzunehmen, insbesondere zeigte die Leber keine derartigen Erscheinungen, sie hatte einen faden, etwas süsslichen Geruch.

Mikroskopisch: Die Untersuchung von Schnittpräparaten der gehärteten Leber gab über die Verbreitung der Bakterien in dem Organ den nöthigen Aufschluss. Gefärbt wurden dieselben mit Carbolfuchsin ohne Gegenfärbung, nach Gram mit Eosin-Gegenfärbung und mit Hämalaun-Eosin.

Es zeigte sich an sämmtlichen Präparaten, dass die Bacterien die grösseren und kleineren Pfortaderäste völlig ausstopften, so dass diese je nach der Färbung als blaue, bezw. rothe Züge in dem Gewebe sich schon bei schwacher Vergrösserung deutlich kenntlich machten, auch in den mit Hämalaun-Eosin gefärbten Präparaten, da die Bacterien sich auch mit Hämalaun gut färben. Die Gallengänge, Arterien und die Central-Venen sind völlig frei von Bakterien. Dagegen sieht man sie allenthalben einzeln in den Capillaren liegen, hauptsächlich in der peripherischen Zone der Acini. Das Parenchym der Leber zeigt ausser einer ziemlich reichlichen, gelben, körnigen Pigmentirung der Leberzellen keine Erkrankung. Die Zellen und ihre Kerne sind gut färbbar. Das ganze Gewebe ist von Blasen durchsetzt, die sich im Allgemeinen, entsprechend der Verbreitung der Bakterien, mehr auf die peripherischen Theile der Acini und auf die intermediäre Zone beschränken, doch liegen sie auch weiterhin unregelmässig durch das ganze Parenchym zerstreut, wobei sofort auffällt, dass erstens die Gefässe nicht wesentlich erweitert sind, und zweitens, dass in der Umgebung der Blasen an ihren Rändern so gut wie gar keine Bacterien liegen. Die die Blasen begrenzenden Zellen sind gut färbbar, zeigen nicht mehr die für Leberzellen typische Form, sondern stellen nur einen schmalen Saum dar, dessen breiteste Stelle durch den gut gefärbten Kern markirt wird. Am deutlichsten ist dieses zu sehen da, wo mehrere Blasen an einander stossen, die oft nur durch eine einzige, manchmal eingerissene, linienförmige Zellenreihe von einander getrennt sind.

Das ganze Organ ist fast völlig blutleer, wenigstens sind die in den zahlreich angefertigten Schnitten beobachteten Gefässe leer. Makroskopisch sieht man an dem gehärteten Organ einige wenige Hauptäste der Pfortader mit Blut gefüllt. Ganz besonders ist zu bemerken, dass nirgends in einer Blase Blutkörperchen oder Blut-Pigmentkörnchen liegen.

Die mikroskopische Untersuchung der diphtherischen gangränösen Placentar-Stelle ergab, dass sowohl in den obersten Schichten der nekrotischen Schleimhaut, als auch weiter in die Tiefe hinein, wo die Kernfärbung noch lebendiges Gewebe erkennen lässt, das ganze Gewebe durchsetzt ist mit Streptokokken, welche in der Mehrzahl als Diplo-, nur spärlicher als Streptokokken auftreten. Mit ihnen vermischt liegen in gleicher Ausdehnung und Verbreitung, aber in geringerer Zahl, die gleichen Bakterien, wie sie in der Leber gefunden wurden. In den vereiterten Thromben der Uteruswand und des Parametriums sind nur Streptokokken zu sehen. Dasselbe Resultat hinsichtlich des Bacterien-Befundes ergab die Untersuchung des miliaren Lungen-Abscesses. In den einzelnen mikroskopisch sichtbaren, eitrigen Heerden sieht man reichlich Streptokokken und ganz spärlich die charakteristischen Stäbchen, die man auch weiterhin in einzelnen Alveolen antrifft. Ihre Lage lässt keinen absolut sicheren Schluss zu, wie sie in die Lunge gelangt sind. Gasbildung ist, so weit man es an dem kleinen Präparat erkennen kann, in den Lungen nicht eingetreten.

Bacteriologische Untersuchung. Die mit Recht so gefürchtete „Tücke des Objects" hat mir bei der bacteriologischen Untersuchung dieses Falles mehr wie einen schlimmen Streich gespielt und mich zuletzt auf eine gänzlich falsche Fährte gebracht. In Folge des Abbruchs des bacteriologischen Laboratoriums des Instituts waren gleich nach der Section des Falles keine geeigneten Nährböden vorhanden. Es wurde daher ein Theil der Leber auf Eis zur späteren Untersuchung aufgehoben. 2 Meerschweinchen wurden gleich nach der Section intraperitonaeal geimpft; sie erlagen beide nach 24 Stunden einer leichten Peritonitis mit wässerigem, klarem Exsudat, in dem die Stäbchen massenhaft vorhanden waren; ein intraperitonaeal geimpftes Kaninchen wurde nicht krank. Als die Nährböden nach 3 Tagen fertig gestellt waren, und ich nunmehr von der auf Eis aufgehobenen Leber Culturen anlegen wollte, stellte sich heraus, dass ein Diener an demselben Vormittag die Leber in Formalin eingelegt hatte, wodurch natürlich eine bacteriologische Untersuchung ausgeschlossen war. So kam es, dass ich in der Sitzung der Berliner medicinischen Gesellschaft vom 11. December 1901, in der ich über diesen Fall berichtete[1]), den Erreger der Schaumleber nur nach seinem morphologischen und färberischen Verhalten beschreiben und ihn demgemäss als höchstwahrscheinlich identisch mit dem Bacillus phlegmon. emphysematos. von E. Fränkel, dem Bacillus aërogen. capsulat. Welch und dem Bact. emphysematos. Ernst darstellen konnte. Am Tage nach dem Vortrag fand ich in einer Ecke versteckt eine Petri-Schale, welche ziemlich reichlichen Lebersaft enthielt, der am Tage der Section zur mikroskopischen Untersuchung abgestrichen war. Von diesem Saft legte ich sofort anaërobe Culturen an, die auch innerhalb von 5 Stunden bereits die ersten Gasblasen zeigten, und bei denen am Tage darauf die ganze Agar-Säule in einzelne Stücke zerrissen war. Es waren seit der Section 23 Tage verstrichen. Es

[1]) Berliner klin. Wochenschrift, No. 52, 1901.

stellte sich heraus, dass das Bacterium, das in Reincultur vorhanden war, sich nicht nach Gram färbte, beweglich war im hängenden Tropfen und ausserdem sehr gut aërob wuchs auf allen Nährböden. Sobald es unter anaëroben Bedingungen (hohe Schicht und überschichtet) mit Traubenzucker-Zusatz gezüchtet wurde, bildete es stets reichlich Gas. Daraus ging hervor, dass es sich, zumal auch Impfversuche bei Meerschweinchen mit Ausnahme eines einzigen Falles stets negativ blieben, nicht um das obligat anaërobe unbewegliche, sich stets nach Gram färbende, für Meerschweinchen pathogene Bact. emphysemat. Fränkel, Welch, Enst handeln konnte. Das Bacterium zeigte, anaërob gezüchtet, die Grössenverhältnisse des Fränkel'schen Bacteriums, aërob gezüchtet war es viel kleiner, oft fast kokkenähnlich. Die Kartoffel-Cultur zeigte einen weisslich-gelblichen, saftigen, rahmigen Belag, die Gelatineplatte zeigte runde, immer bräunlicher werdende Colonien. Milch wurde unter Gasbildung coagulirt. Der v. Drygalski'sche Nährboden wurde in der Umgebung der Colonien leuchtend roth bei durchfallendem Licht. Lackmus-Molke wurde schnell und stark geröthet, Indol- und Nitrit-Reaction fielen positiv aus. Aus allen diesen Befunden konnte mit absoluter Sicherheit geschlossen werden, dass es sich um Bact. coli commune handle. Da Bact. coli com. in der Literatur öfter als Erreger von Schaumorganen gefunden wurde, so glaubte ich ziemlich sicher zu sein, es auch in unserem Fall als diesen annehmen zu können, freilich ein Bact. coli com., das sich im menschlichen Körper, wenn es Gas bildet, nach Gram färbe, das diese Eigenschaft aber verliere bei jedem angestellten Züchtungs-Versuch. Da ferner in der Literatur öfter die Behauptung vertreten wurde, Coli färbe sich nach Gram, so glaubte ich weiterhin eine weitere Stütze für diese vereinzelt gebliebenen Beobachtungen liefern zu können. In diesem Wahne, der mich veranlasste, ausgedehnte Thier- und Züchtungs-Versuche zu unternehmen, befand ich mich volle 3 Monate, bis der Fall No. 4 mich über meinen Irrthum aufklärte. Trotzdem war die mit dem Bact. coli com. in Anspruch genommene Zeit nicht verschwendet, da für die Pathogenität dieses Bacteriums für den Menschen neues und interessantes Material gesammelt wurde, worüber ich indessen an anderer Stelle berichten möchte.

Der Misserfolg bei dem Züchtungs-Versuch des Bacillus phlegmon. emphysematos. ist vielleicht dadurch zu erklären, dass das Anfangs nur spärlich vorhandene Bact. coli com. den streng anaëroben Fränkel'schen Gasbildner in der aërob gehaltenen Petri-Schale überwuchert hat.

Fall II. Krankengeschichte: 50 Jahre alte Frau, aufgenommen in die Psychiatr. Klinik der Charité am 26. December 1901, gestorben am 30. December 1901. Es handelte sich um eine völlig demente Person. Ueber der Aorta ein lautes blasendes Geräusch. Vom 28.—29. 10 schwere Anfälle von rinden-epileptischem Typus.

Section am 31. December, 24 Stunden nach dem Tode (Dr. Davidsohn).

Diagnose: Encephalomalacia cystica multiplex. Aneurysma sinuum.

Valsalvae aortae. Pneumonia fibrinosa dextra. Fibroma renis dextri. Emphysema mesenterii.

Ueber das Emphysema mesenterii besagt das Protocoll Folgendes:

Die Darmschlingen zeigen eine auffällige gelbe bis gelbbraune Farbe, und überall am Mesenterial-Ansatz, sowie auch im mesenterialen Fettgewebe befinden sich miliare bis erbsengrosse, farblose Gasblasen.

Mikroskopisch: Die ganze Darmwand, Mucosa, Submucosa und Muscularis ist durchsetzt mit zahlreichen, durchschnittlich 3—4 μ grossen, ziemlich dicken Stäbchen. Man sieht gewissermaassen durch die Lücken zwischen den Fundi der Drüsen, den Maschen der Submucosa und den Spalten der Muscularis, welche stellenweise eine ziemlich erhebliche Breite erreichen, die Bakterien durchwandern, bis sie in das Mesenterium gelangen, wo in ihrer Umgebung sich Gasblasen gebildet haben, welche an der Mucosa vollständig fehlen. Man hat thatsächlich die Vorstellung einer Auswanderung von Bakterien aus dem Darm. Das Gewebe zeigt keine pathologische Veränderung.

Bakteriologisch: Das Stäbchen färbt sich gut mit allen Anilinfarben, auch mit Hämalaun, nach Gram wird es entfärbt oder hält die Farbe nur schlecht. Angelegte Culturen ergeben mit Sicherheit das Bact. coli com.

Fall III. 65 Jahre alter, kräftig gebauter Mann wird in vollständig benommenem Zustand auf die I. med. Klinik (v. Leyden) der Charitée aufgenommen am 17. Februar 1901. Es besteht rechtsseitige Facialis-Parese. Starkes Giemen und Pfeifen über den Lungen. Milz und Leber nicht vergrössert. Blase gefüllt; linkes Bein eiskalt. Reflexe fehlen, beide Beine anästhetisch, linkes Bein absolut steif, rechts schlaffe Lähmung. Im Urin Eiweiss, Zucker und Indol. Gestorben 28. Februar.

Obd. 29. Februar 1902, 26 Stunden nach dem Tode:

Sehr fettreiche Leiche eines alten Mannes. Am rechten Unterschenkel eine Narbe und ein frisch geheiltes Unterschenkelgeschwür.

Herz: grösser als die Faust, dilatirt, sehr schlaff, von Fett durchwachsen. Noduli Arantii der Aortaklappen verdickt. Arteriosklerosis universalis.

Lungen: Leichte Bronchitis, geringe Hyperaemie der Unterlappen.

Gehirn: Encephelomalacia flava haemorrhagica regionis insul. Reilii sin.

Rückenmark: Myelomalacia multiplex.

Milz: sehr weich. Pulpa von der Schnittfläche breiartig abfliessend.

Nieren: sehr blutreich, etwas schlaff. Rinde sehr breit, leicht getrübt. Die Oberfläche zeigt mehrere unregelmässige, kleine Narben.

Blase: Schleimhaut von leicht bräunlicher Farbe, glatt, durch mehrere, besonders nach dem Blasenhals zu gelegene Hanfkorn- bis Kirschengrosse Luftblasen von der Submucosa abgehoben. Die Blase ist stark dilatirt. Das Peritonaeum des Cavum Douglasii zeigt ebenfalls Luftblasen.

Darm: Der ganze Mastdarm zeigt starke Erweiterung und Schwellung der Venen, diffuse Röthung und punktförmige Hämorrhagien in der Schleimhaut. Die Röthung nimmt nach dem Dickdarm zu ab; die Schleimhaut des Dickdarms ist geschwollen, ebenso die Solitär-Follikel. Im Mesenterium und unter der Serosa der Tänien sieht man mehrere hanfkorngrosse Gasblasen, ganz besonders an den Stellen, wo sich reichlich Fettgewebe befindet und in dem lockeren Bindegewebe zwischen Rectum und Blase.

Mikroskopisch und bacteriologisch in der Umgebung der Blasen das Bact. coli comm.

Fall IV. 30 Jahre alte Frau, aufgen. in die Gebäranstalt der Charité am 3. März 1902. Gestorben 5. März 1902.

Krankengeschichte: Die Blase ist am 27. Februar gesprungen. Geburt schritt nicht voran. Hinzurufung eines Arztes. Letzterer schickte Pat. in die Charité mit folgendem Begleitschreiben: „Frau V. bedarf zwecks Vollendung der wegen Querlage mit drohender Uterus-Ruptur begonnenen Embryotomie dringend der Aufnahme in ein Krankenhaus." Nach Aussage der mitgekommenen Hebamme hat der Arzt einen vorgefallenen Arm abgeschnitten. Der Arm ist nicht mitgebracht worden. Die sofort vorgenommene Untersuchung ergab Folgendes:

Fundus uteri: 4 Querfinger unterhalb des Proc. xiphoid.
Kleine Theile: nicht zu fühlen, Leibesumfang 92 cm.
Herztöne: nicht zu hören.
Portio: erhalten.
Muttermund: für 2 Finger durchgängig.
Vorliegender Theil: ?
Kein übelriechender Ausfluss.

Der wiederholte Versuch, durch den unverstrichenen Cervical-Canal hindurchzukommen, gelingt nicht. Die Embryotomie erscheint ohne die Erweiterung der Cervix unmöglich, daher wird um 4 Uhr ein Metreurynter eingeführt; zur Anregung der noch immer ausbleibenden Wehenthätigkeit werden heisse Umschläge angewandt. Gegen Abend heftige Schmerzen, die sich bis zur Unerträglichkeit steigern. Keine Wehen. 0,01 Morph. Pat. wird etwas ruhiger.

11.30 Uhr Abends: Herausnahme des Metreurynters, nur möglich nach Herausnahme seines Inhalts. Cervix immer noch ca. 3 cm lang, Muttermund für 3 Finger durchgängig, keine Ausziehungs-Erscheinungen. 11.50 Uhr erneute Metreuryse.

4. März 1902, Morgens ½8 Uhr. Ausstossung des Metreurynters. Muttermund noch nicht weiter, Cervix erhalten. Leichte Dyspnoe.

11 Uhr Vorm. Vaginaler Kaiserschnitt in Chloroform-Narkose. Extraction des Kindes mittelst Kugelzangen u. s. w.

Es ergiebt sich, dass dem Kinde der linke Arm abgeschnitten und der Kopf vom Rumpf getrennt war. Das Kind riecht stark jauchig. Die

einige Zeit abgewartete spontane Ausstossung der Placenta erfolgt nicht. Manuelle Lösung unterbleibt wegen Infectionsgefahr. Während der Narkose und nach dem Erwachen schwere Dyspnoe, kleiner, frequenter Puls. Campher-Spritzen, Kochsalz-Infusion.

Nachm. 6 Uhr Versuch, die Placenta manuell zu lösen; Collaps. Versuch aufgegeben. Campher-Spritzen, Kochsalz-Infusionen. Agone. Exitus 5. März 1902, Morgens 1 Uhr.

Obduction: 10 Stunden nach dem Tode.

Gut genährte weibliche Leiche. Man fühlt beim Drücken auf die Haut emphysematöses Knistern. Leib stark aufgetrieben, vorgewölbt. Brüste fest und prall gefüllt; auf dem Durchschnitt quillt gelbe, rahmige, reichlich mit Luft gemischte Flüssigkeit aus ihnen ab. Aus der Vulva hängt eine abgebundene Nabelschnur heraus. Aus den unter der Haut durchschnittenen Gefässen treten neben dunklem, flüssigem Blut reichlich Luftblasen aus. Fäulnissgeruch nicht wahrzunehmen.

I. Brusthöhle.

Lungenränder gebläht, knistern. Mediastinum von reichlichen Luftblasen durchsetzt.

Herzbeutel leer. Pericardium viscerale durch zahlreiche Gasblasen von der Herzmusculatur unregelmässig abgehoben.

Im ganzen Herzen kein flüssiges Blut. Ventrikel und Vorhöfe sind leer, nur findet sich im Conus arterios. der Pulmonalis ein Speckgerinnsel und ein gleiches kleineres im linken Vorhof. Die Musculatar ist stark getrübt, von matt-grau-weiss-röthlicher Farbe, von zahlreichen stecknadelkopf- bis hirsekorngrossen Luftblasen durchsetzt, auch sieht man unter dem Endocardium zahlreiche, bis hanfkorngrosse Luftblasen.

Lungen: Unterlappen ödematös, blutreich. Oberlappen lufthaltig, zeigen besonders an den Rändern geringes interstitielles und alveoläres Emphysem.

II. Schädelhöhle.

Die Venen der Pia mater enthalten neben flüssigem Blut reichlich Luftblasen. Gehirn in toto gehärtet, später secirt, zeigt zahlreiche Luftblasen in der Substanz, am meisten in der Nähe der an der Basis eintretenden Gefässe. Die Sulci, besonders am Grunde, stark höhlenartig erweitert.

III. Bauchhöhle.

Bei Eröffnung der Bauchhöhle strömt leicht übelriechende Luft unter Zischen heraus. Die Därme sind feucht, glänzend, am Ansatz des Mesenteriums leicht geröthet. Die Gebärmutter ragt über handbreit über die Symphyse hervor, ist dunkelbraunroth. Die oberflächlichen Venen derselben und die Vv. spermaticae sind ungemein weit, z. Th. mit Blut, z. Th. mit Luft gefüllt. Der ganze Uterus zeigt beim Betasten deutliches Knistern und giebt eine luftballonartige Resistenz. Die V. cava inf. ist nahezu leer, fühlt sich an wie ein grosser elastischer Schlauch. Auch die übrigen Venen

der Bauchorgane, am wenigsten die Mesenterialvenen, zeigen ein ähnliches Verhalten wie die V. cava.

Milz mässig vergrössert, von braunrother Farbe, lässt deutliches Knistern erkennen, schwimmt auf dem Wasser. Auf dem Durchschnitt fliesst neben der breiigen Pulpa reichlich schaumige, leicht blutig gefärbte Flüssigkeit ab. Gefässe der Milz klaffen weit.

Nieren mässig vergrössert, sehr schlaff und trübe, von grauweissgelblicher Farbe. Auf der Schnittfläche zahlreiche, stecknadelkopfgrosse Oeffnungen, welche anscheinend den klaffenden Gefässen entsprechen, auch tritt aus zahlreichen solchen Oeffnungen auf Druck mit Gasblasen gemischte blutige Flüssigkeit aus.

Harnblase: von gewöhnl. Grösse, ohne pathol. Veränderung.

Uterus: zeigt in der ganzen Länge des Cervicaltheils an der Vorderwand eine weit klaffende, mit Fäden durchsetzte Wunde, die nach oben bis zum Ansatz des vorderen Scheidengewölbes reicht.

Im Fundus und an der hinteren Wand des Uterus sitzt die intacte Placenta. Die Eihäute sind glatt, an zahlreichen Stellen sind dieselben von den Cotyledonen durch Luftblasen abgehoben. Aus den Gefässen der Placenta und der Nabelschnur treten neben Blut reichlich Gasblasen. Die Ablösung der Placenta ist schwierig und geschieht nicht ohne Substanzverlust der Cotyledonen. Dabei fliesst wieder reichlich schaumige Flüssigkeit ab. Die Venen des Uterus sind stark durch Gas ausgedehnt, daneben enthalten sie zahlreiche Blutgerinnsel und wenig flüssiges Blut. Unter dem Peritonaeal-Ueberzug des Fundus uteri ist die Gasentwickelung so stark, dass das Peritonaeum nicht nur abgehoben, sondern eingerissen ist.

Ovarien ohne pathologische Veränderung.

Mesenterium zeigt nirgends Gasbildung.

Darm: Schleimhaut im Jejunum geschwollen, an einigen wenigen Stellen durch Luftblasen abgehoben. Im Ileum sind die Solitärfollikel ziemlich stark geschwollen, während dies im Dickdarm nicht der Fall ist.

Magen-Schleimhaut mit reichlichem zähem, glasigem Schleim bedeckt; an einigen wenigen Stellen ist sie durch Gasblasen von der Submucosa abgehoben.

Leber: zeigt sowohl unter der Kapsel zahlreiche Luftblasen, als auch zeigt sie ganz besonders auf der Schnittfläche eine schwammig alveoläre Beschaffenheit; es fliesst von ihr reichlich schaumige Flüssigkeit ab. Die Gasblasen zerplatzen beim Hinhalten eines brennenden Streichholzes unter leichtem Knall mit bläulicher Flamme. Die Leber schwimmt auf dem Wasser. Sie zeigt safrangelbe Farbe. Acinöse Zeichnung ist nicht erkennbar.

Mikroskopisch. In dem von den Schaumorganen abgestrichenen Saft befinden sich nahezu in Reincultur die aus dem Fall I wohlbekannten Stäbchen, die sich nach Gram intensiv färben. Eine geringe Anzahl Stäbchen färbt sich nach Gram nicht so intensiv, zum Theil nur schlecht. Dieselben werden als Bact. coli gedeutet.

In den Schnittpräparaten, die ich nur kurz besprechen will, liegen die Bakterien zumeist in den Gefässen, Venen und Capillaren.

Im Uterus liegen dieselben vereint mit nicht genauer definirbaren anderen Stäbchen und Kokken ungemein zahlreich in dem lockeren Gewebe der Placenta, in den Blutgerinnseln der Venen und der Operationsstelle. In der Leber liegen sie genau so angeordnet, wie in Fall I, jedoch ist hier zu bemerken, dass in der Leber ganze Abschnitte eine schlechte Kernfärbung zeigen, ja auch die Zellen selbst zeigen keine scharfen Umrisse mehr. Dieses Verhalten der Zellen ist unabhängig von dem Bakterien-Reichthum der betreffenden Theile. An Stellen, wo massenhaft Bakterien und Gasblasen im Gewebe sich befinden, ist die Kernfärbung eine ausgezeichnete, während die vorher beschriebene Veränderung sich auch da findet, wo keine Bakterien liegen. Pigmentirung der Zellen ist weit geringer, als in Fall I.

Die Substanz der Milz zeigt zum Theil ein ähnliches Verhalten, wie die Leber. Die Bakterien liegen hauptsächlich in den Venen und dann weiterhin vereinzelt im Gewebe. Ausgezeichnete Bilder ergaben die Nieren- und Herzschnitte. In diesen Organen ist die Kernfärbung durchweg ausgezeichnet, besonders im Herzen. In den Nieren liegen die Bakterien in den grösseren Venen, fast gar nicht in den Capillaren, die Glomeruli sind gänzlich frei davon. Luftblasen sind spärlich. Sie scheinen in der Niere aus präformirten Räumen (Capillaren) sich entwickelt zu haben, mit Sicherheit ist ihre Entstehung nicht festzustellen, jedenfalls liegen sie zwischen den Harncanälchen. Im Herzen liegen die Bakterien einmal in den grösseren und kleineren Gefässen, sodann zwischen den einzelnen Muskelfasern, wo sich auch die Gasblasen befinden. Die Querstreifung und die Kerne der Herzmusculatur sind ausgezeichnet zu sehen.

Im Gehirn liegen die Bakterien ausschliesslich in den Gefässen, die sie so sehr ausstopfen, dass man die Verbreitung der Gefässe, speciell der Capillaren und kleinsten Venen, wie an injicirten Präparaten studiren könnte. Die Gasblasen liegen in der Nähe der Gefässe in der Substanz.

Bei allen diesen mikroskopischen Präparaten ist, wie bei Fall I, zu sehen, dass in der Umgebung der Gasblasen durchweg die wenigsten Bakterien liegen, dass die Gasblasen eigentlich immer eine Art Fernwirkung der in den Gefässen liegenden Bakterien darstellen.

Die blutreichen Organe, Milz, Leber, zum Theil auch die Nieren, gingen nach der Section auffallend schnell in einen fauligen Zustand über (was besonders an den conservirten Theilen gut zu sehen ist), so dass ich kein Bedenken hege, die mangelhafte Färbbarkeit einiger Abschnitte dieser Organe bereits als das erste Symptom dieser beginnenden Fäulniss zu betrachten.

Bakteriologisch. Mit je ½ ccm Milzsaft wurde je ein Meerschweinchen unter die Bauchhaut geimpft. Nach 24 Stunden war das eine Thier todt, das andere wurde am folgenden Tage getödtet. Beide hatten, von der Impfstelle ausgehend nach auf- und abwärts, unter der ganzen Haut des Rumpfes einen zusammenhängenden Gasabscess, in welchem kein flüssiger, nur bröckliger, detritusähnlicher Eiter war, der wie ein trockener

Belag der Innenfläche der Haut und der Musculatur auflag. In diesem Eiter befand sich Staphylococc. alb., Bact. coli comm. und Granulobac. immobil., auf dessen Anwesenheit die Bildung des Gases zurückgeführt wurde. Es wurden ausserdem eine Anzahl aërobe und anaërobe (Traubenzucker-Agar und -Gelatine überschichtet) Culturen von Leber- und Milzsaft angelegt, aus denen Coli, der Fränkel'sche und ein dritter auffallender Gasbildner gezüchtet wurden. Erstere beiden wurden nur zur Feststellung ihrer Anwesenheit gezüchtet und dann vernachlässigt.

Aus einer mit Milzsaft beschickten traubenzuckerhaltigen anaëroben (überschichteten) Agarcultur wurde vom Sediment auf 3 stark mit Soda alkalisch gemachten, in Petri-Schale sterilisirten Kartoffelscheiben ein auffallender Pilz gezüchtet, der auf der Kartoffel mit fast schneeweissem, dickem, rahmigem, zäh anhängendem Rasen sehr üppig wuchs. Bereits die kleinsten Colonien zeigen die Neigung zu schwellen. Wenn sie grösser geworden, sieht man deutlich, dass unter dem Rasen eine starke Gas-Entwicklung stattfindet. Das Gas treibt den dicken Rasen blasenförmig in die Höhe, wobei derselbe so dünn werden kann, dass er wie eine Seifenblase aussieht (s. Taf. VII), meistens jedoch bildet sich auf der Höhe des Rasens eine Oeffnung, wonach der umgebende Rasen kraterförmig in geringem Grade einsinkt. Hält man die Kartoffelcultur gegen das Licht, so sieht man, dass die Kartoffel an der Stelle der Cultur erheblich verdünnt, fast durchscheinend geworden ist, verzehrt wird.

Das Wachsthum des Pilzes auf Kartoffeln geschieht aërob, bei Zimmertemperatur, erreicht seinen Höhepunkt nach etwa 5 bis 6 Tagen, um alsdann stillzustehen. Die Culturen haben einen angenehmen Geruch nach ganz frischem, weissen Käse oder Milch in grösseren Mengen, ohne saueren Beigeruch. Unter dem Mikroskop sieht man 3—5 μ grosse Stäbchen, welche fast sämmtlich sich in der Sporulation befinden. Die Sporen stellen grosse, bis 3 μ lange, 1—2 μ breite, ovale, stark lichtbrechende Gebilde dar, welche mittelständig, nur in ganz seltenen Fällen endständig sind. Da sie fast noch einmal so breit wie der Bacterienleib sind, so entsteht eine Spindelform, Clostridium-Form, wie sie bei dem Granulobakter beschrieben ist. Eine eigentliche Sporenfärbung ist nicht nöthig, da sich Spore und Bacillus an und für sich schon scharf genug differenziren. Wenn man jedoch eine Sporenfärbung vornehmen will, so empfiehlt

sich folgendes, sehr einfache Verfahren: Das mit Carbolfuchsin bedeckte Präparat bewegt man wie bei der Tuberkelbacillen-Färbung mehrmals bis zum Dampfen durch die Flamme, spült dann 2—3mal mit absolutem Alcohol die Farbe ab, bis ein röthlicher Rest bleibt, dann mit reichlich Wasser, und färbt mit wässrig-alcohol. Methylenblau-Lösung 3 Minuten lang nach. Dann sind die Sporen schön roth, der Bacillentheil blau gefärbt, er sitzt wie ein Cylinderhütchen an beiden Enden der Spore auf. Im hängenden Tropfen ist der Bacillus beweglich, die Sporen und sporenhaltigen Bacillen sind unbeweglich. Die Bewegungen sind zum Theil behäbig, zum Theil rechtschnell und überschlagend.[1])

In Kohlehydrat- (Traubenzucker-) haltigem Nährböden bildet er im Stich aërob und anaërob Gas in ziemlich reichlicher Menge, jedoch nicht so reichlich, wie Coli und der Granulobacill. immob.

Er wächst auf schräg erstarrtem Agar als feines, kaum sichtbares, fest in der Substanz des Agar haftendes Bäumchen, das sich nach den Rändern des Röhrchens zu einem gleichmässigen, rauchigen, grauen Rasen verbreitert. Um grössere übertragene Colonien bilden sich Meerspinnen- oder Knochenkörperchen-ähnliche Gebilde von grosser Zartheit der Zeichnung. Ist dem schräg erstarrten Agar Traubenzucker zugesetzt, so ist das Wachsthum ein viel üppigeres. Es ist zwar auch noch das baumähnliche Wachsthum, doch nicht mehr so deutlich und fein; auch haftet der Rasen weniger fest, ist lockerer, rahmiger, wird später, schon nach 36—48 Stunden, an der Oberfläche glasig, durchscheinend, flüssigem Glas nicht unähnlich.

Auf dem gewöhnlichen Nähragar sieht man fast ausschliesslich sporenhaltige Bacillen oder freie Sporen, nur wenig Bacillen, auf dem erstarrten Traubenzucker-Agar findet keine Sporenbildung statt, hier sind nur die 4—6 μ dicken Stäbchen mit abgerundeten Ecken und sehr starker Eigenbewegung, auch sieht man, allerdings selten, längere Fäden. Auf Agarplatten entstehen etwas kräftigere Colonien, als im Strich. Bei schwacher Vergrösserung sind dieselben unregelmässig und zeigen eine feine dichte Lockung. Auf Gelatine wächst der Pilz entweder gar nicht oder nur schlecht. Bringt man auf eine Gelatineplatte ein Partikelchen

[1]) Die Bewegungen geschehen durch zahlreiche peritrische Geiseln, die bei der Färbung leicht abbrechen.

einer Kartoffelcultur, so bleibt dasselbe makroskopisch unverändert, rings herum aber tritt sehr rasch eine ringförmige Verflüssigung ein. Auf der schräg erstarrten Gelatine bildet der Pilz kleinste bis höchstens Stecknadelkopf-grosse, grauweisse, in sich fest gefügte, nicht in einander übergehende, unverästelte Colonien, in deren Umgebung die Gelatine rasch, oft innerhalb 12—24 Stunden, zu einem Canal verflüssigt wird, in dem die Colonien langsam zu Boden sinken. Die Verflüssigung tritt in traubenzuckerhaltiger Gelatine viel langsamer ein, oft erst nach 8—14 Tagen, wobei die Gelatine von oben her einsinkt; dabei gehen die gebildeten Gasblasen verloren. Es gelingt nicht durch Formalindünste die Verflüssigung hintanzuhalten. Auch auf der Gelatine findet fast ausschliesslich Sporenbildung statt, ebenso wie auf Agar; die auf ihr beobachteten Stäbchen sind bröcklich, färben sich schlecht und haben undeutliche, unscharfe Umrisse. Das Wachsthum-Optimum ist entschieden bei 37—40°. Milch wird unter Abscheidung einer klaren Molke langsam zur Gerinnung gebracht, wobei, wie bei der Kartoffel, ein angenehmer Geruch nach weissem Käse entsteht, ohne säuerlichen Geruch. Die Milch wird dabei schwach sauer. In Bouillon wächst der Pilz sehr gut und reichlich mit einem schleimigen, zähen, beim Umschütteln wie eine Wasserhose aufsteigenden Sediment, in dem sowohl sporenhaltige wie bewegliche Bacillen enthalten sind. Die Gasbildung in Traubenzucker-Bouillon im Gährungsröhrchen ist Anfangs ziemlich reichlich, dann wird die Bouillon schwach sauer. Nach wiederhergestellter Alkalescenz mit kohlensaurem Natron tritt wieder Gasentwickelung ein, doch hört sie bald auf, auch ohne dass die Bouillon sauer reagirt. Es ist ungefähr $\frac{1}{4}$ des Volumens des Röhrchens mit Gas gefüllt. Das entwickelte Gas besteht nach der Untersuchung von Herrn Prof. Salkowski aus Kohlensäure und Wasserstoff ungefähr in dem Volumen-Verhältniss von 2 Theilen Kohlensäure auf 1 Theil Wasserstoff.

Lackmus-Molke wird unter leichter Trübung schwach geröthet. Indol, Nitrit negativ. Die ausführliche Untersuchung der Stoffwechsel-Producte folgt im Anhang.[1])

[1]) Innerhalb 3—4 Wochen wird die Lackmus-Molke entfärbt. Durch Jod blau werdende Granula sind weder in Bacillen noch Sporen färbbar.

Für Thiere (Meerschweinchen, weisse Mäuse und Kaninchen) subcutan ist der Pilz nicht pathogen.

Die Sporen gehen durch ½stündiges Erhitzen auf 100° zu Grunde.

Differential-Diagnose: Nach den geschilderten Eigenschaften: Ein ziemlich grosser, mit mittelständigen, grossen Sporen versehener (Clostridium-Form), lebhaft beweglicher Bacillus, der sowohl anaërob, als auch ganz besonders aërob auf Kartoffeln, Agar, Milch, Bouillon, weniger gut auf Gelatine wächst, am besten bei Traubenzucker-Zusatz und bei 37—40°, der die Milch langsam zur Gerinnung bringt, Gelatine verflüssigt, in traubenzuckerhaltigen Nährböden und auf Kartoffeln Gas bildet, einen Geruch nach Milch und frischem Käse verbreitet, reichlich Buttersäure bildet, für Thiere nicht pathogen ist, handelt es sich um einen zur Gruppe der Buttersäure-Erreger gehörenden Pilz, den man zweckmässig Bacillus butyricus aërophilus nennen kann.

Fall V. Krankengeschichte. 18 Jahre alte Frau, aufgenommen in die Gebäranstalt am 13. März 1902. Die Untersuchung der im 10. Schwangerschaftsmonat befindlichen Frau ergab 1. Schädellage des Kindes. Nachdem die Frau bei kräftiger Wehenthätigkeit von 9 Uhr Morgens an gekreisst hatte, traten plötzlich um ¼3 Uhr Nachmittags tonisch-klonische Krämpfe ein, die bei Bewusstlosigkeit der Kreissenden 5 Minuten andauerten. Injection von 0,02 Morphium. Die ganze katheterisirte Urinmenge erstarrte vollkommen beim Kochen. Um 3 Uhr 2. Anfall. Die in Narkose vorgenommene Untersuchung ergab: Muttermund Dreimarkstück-gross, Blase steht, Kopf beweglich im Beckeneingang. Zur Beschleunigung der Geburt Metreuryse. Die Narkose dauert ½ Stunde. Um ¼5 Uhr abermaliger Anfall, durch Vorhalten der Chloroform-Maske coupirt. Als nach viertelstündiger Pause abermals ein Anfall eintritt, Einleitung der Chloroform-Narkose, die 1½ Stunden fortgesetzt wird. Trotzdem folgen um 7¾, 8½ und 9½ Uhr je ein weiterer Anfall, die alle durch Chloroform coupirt werden. Nach dem 6. Anfall Herausnahme des Metreurynters: Muttermund kleinhandteller-gross, Kopf beweglich über dem Becken. Herztöne nicht mehr hörbar. Um ¼10 Uhr Nachmittags 8. Anfall. Innerer Befund derselbe, Muttermund nur noch einen schmalen Saum bildend. Narkose. Lagerung auf die rechte Seite. Herabziehen des vorderen Fusses in die Scheide. Es zeigt sich, dass der Kopf nicht hochgedrängt ist, aber auch durch äussere Handgriffe nicht zu erreichen ist. Es wird deshalb der herabgeholte Fuss angeschlungen und mit der rechten Hand der Kopf (auf dem Querbett) emporgedrängt. Es wird dann die Extraction angeschlossen. Das Kind kommt todt zur Welt. Nach der Operation Venaesection, Entnahme von 300 ccm Blut. Kochsalz-Infusion (3 Liter).

14. März. 200 ccm Urin. 1 pCt. Alb. Soporöser Zustand. Wiederholte feuchtwarme Einpackungen. Temperatur: Morgens 37,5°, Abends 37,7°. Puls 120. Athmung mühevoll, beschleunigt.

15. März. Puls klein, frequent, Cyanose. Venaesection (300 ccm) Kochsalz-Infusion (2 Liter) um 2½ Uhr Morgens. Mittags 12 Uhr Bad und feuchtwarme Einpackungen. Danach reichliche Schweiss-Secretion. Complette Anurie. Die Untersuchung des spärlichen katheterisirten Urins ergiebt: hyaline und granulirte Cylinder, Nierenepithelien, darunter auch eine Anzahl verfetteter. Um 5 Uhr, weil Schweiss-Secretion nachlässt, Kochsalz-Infusion (2 Liter). Trotzdem und trotz nochmaliger Einpackung kein Schweiss zu erzielen. Injection von 0,2 Coffein. Nachts Temperatur 39,7°, Puls 160. Trachealrasseln. Exitus 16. März Morgens 2½ Uhr. Diagnose: Eclampsie.

Section am 17. März, 33 Stunden post mortem, ergab kurz: Status puerperal. uteri. Osteophyt. puerperal. calvar. int. Haemorrhagiae multipl. renum et hepatis. Nephritis parenchymatosa. Oedema pulmon. Endocarditis verrucosa recens valvulae mitral. cordis. Unterleibsorgane ziemlich faul, lassen eine genaue Diagnose nicht zu. Beim Durchschneiden der Nieren ist das von der Schnittfläche abfliessende Blut mit feinsten Gasblasen vermischt, sodass es fein schaumige Beschaffenheit hat. In einem nach Gram gefärbten Abstrich-Präparat die charakteristischen Stäbchen. Eine anaërob angelegte Cultur ergab reichliche Gasbildung. Ausserdem wuchs sowohl in den anaëroben, wie auf aëroben Nährböden Bact. coli com. Der Fall wurde nicht weiter untersucht, er war überhaupt nur in den Kreis der Betrachtungen hineingezogen, weil ich einmal feststellen wollte, ob es wohl gelänge, in der Mehrzahl aller wegen puerperaler Erkrankung gestorbener Menschen aus dem einen oder anderen Organe den Fränkelschen Bacillus zu finden. Der Fall wurde nur gewissermaassen als Stichprobe benutzt. Doch will ich aus dem positiven Resultat in diesem einen Fall keine allgemeine Schlussfolgerung ziehen, obwohl sie sehr nahe liegt.

Aus diesen 5 Fällen, von denen Fall 1 und 4 in Beziehung zum Fränkel'schen Bacillus, Fall 2 und 3 zum Bacterium coli (Fall 5 soll als nicht genau untersucht nicht eingeschlossen werden) in Beziehung stehen, geht meines Erachtens mit Sicherheit hervor, dass wir es bei der Gasbildung mit cadaverösen Zuständen zu thun haben. Die Eingangspforte für Fall 1 und 4 bildete die Wundfläche des puerperalen Uterus, im Fall 2 und 3 wandert das Bact. coli einfach aus dem Darm aus. Wir haben in allen 4 Fällen keinen Anhaltspunkt dafür, dass es sich um vitale Vorgänge handelt. Die von Ernst beschriebenen Zellveränderungen finden sich entweder gar nicht oder nur unvollständig (keine Vacuolen-Bildung) und dann in so augenscheinlich geringer

oder gar keiner Beziehung zu der Bacterien-Ansiedlung (Fall 4), dass man diese nicht dafür verantwortlich machen kann. Dass die Bakterien diese schnelle Verbreitung im Körper gefunden haben, braucht nicht nothwendiger Weise auf ein Eindringen des Pilzes in den Körper während des Lebens und Verbreitung durch die Circulation zurückgeführt zu werden.

Seine Ansiedelung auf der Wundfläche des Uterus ist allerdings mit grösster Wahrscheinlichkeit, und wie es für einige Fälle, die Dobbin beschrieben hat, mit Sicherheit bewiesen ist, im Leben geschehen. Der Umstand aber, dass wir ihn fast niemals im arteriellen Gebiete, sondern immer nur im venösen finden, dass man ihn nie bei embolischen Zuständen gesehen hat, lässt darauf schliessen, dass seine Verbreitung im Körper nach dem Tode geschieht. Auffallend ist ja im Fall 1, dass der Pilz sich in der Lunge findet. Aber erstens ist nicht ausgeschlossen, dass er auch in den andern, nicht untersuchten Organen sich vielleicht befunden hat, und zweitens ist seine Lage in der Lunge so unbestimmt, dass ein sicherer Schluss hinsichtlich seines Eindringens nicht gemacht werden kann. O. Israel fand bereits 8 Stunden nach dem Tode in den Lungencapillaren und grösseren Gefässen Bact. coli comm. in grosser Menge; ebenso waren sie sehr reichlich in der Leber[1]). Aber auch bei der Annahme, dass das Bacterium schon im Leben, Stunden und Tage vor dem Tode, in die Blutbahn gelangt sei und sich entsprechend seinen anaëroben Eigenschaften nicht im arteriellen Gebiet, sondern nur im capillären und venösen habe festsetzen können, ist kein Beweis dafür gewonnen, dass das Bacterium pathogen sei, Nekrosen hervorufe und Gase bilde, da ja bekanntermaassen saprophytische Bacterien oder ihre Sporen tagelang im Blut des lebenden Thieres kreisen können, ohne dasselbe krank zu machen, ehe sie aus demselben verschwinden. Weitere Gründe für die Auffassung dieser Zustände als cadaveröse werde ich später noch zu geben versuchen. Hier möchte ich nur noch anführen, dass beide Fälle (1 und 4) auf der Gynäkologischen Klinik bis zum eintretenden Tod, was besonders von Fall 4 gilt, genau und sorgfältig beobachtet wurden. Es wurde im Leben nichts von Gasbildung wahrgenommen. Ich

[1]) Mündliche Mittheilung.

habe eingehend mit den betreffenden Herren über diese Zustände gesprochen, die Symptome erwogen, die derartige Zustände hervorrufen müssen. Die Recherchen nach dieser Richtung blieben ohne positives Resultat. Ich habe auch das todte, in faulige Zersetzung übergegangene Kind mir angesehen. Es fand sich an ihm ausser weit vorgeschrittener Fäulniss keine Spur von Gasbildung. Diese Thatsache könnte sogar einen Fingerzeig geben für die Zeit der Ansiedelung des Gasbacillus. Sie hat jedenfalls nicht vor der Operation stattgefunden, da sonst der Foetus die gleichen Erscheinungen hätte zeigen müssen, wie nachher die Mutter, sondern sie hat mit grösster Wahrscheinlichkeit stattgefunden nach dem Kaiserschnitt, was ja auch aus andern Gründen plausibel erscheint. Die Frau hat die Operation nur 14 Stunden überlebt. In dieser Zeit, vielleicht aber auch erst nach dem Tode, hat sich der Pilz angesiedelt, er würde also, wenn wir annehmen, dass er sich im Anschluss an die Operation angesiedelt hat, bis zur Stunde der Section im ganzen 24 Stunden im Körper gewesen sein und zur Hervorrufung der Schaumorgane 10 Stunden gebraucht haben.

Im Anschluss an die beschriebenen Fälle möchte ich einige Bemerkungen über die angestellten Thier-Experimente knüpfen. Ausgedehnte Thierversuche habe ich bei Fall 1 und 4 vorgenommen. Bei Fall 1 handelte es sich dabei, wie schon gesagt, um Bact. coli, bei Fall 4 um drei Gaserreger. Ueber die Wirkung von Impfungen auf die Thiere habe ich bei den einzelnen Fällen das Nöthige gesagt. Hier will ich die Brütofen-Versuche mit den Thierorganen beschreiben. Welch hatte zuerst das Experiment gemacht, ein in die Vena portae mit einer Reincultur von Bac. emphysemat. geimpftes Kaninchen zu tödten und in den Brütschrank zu setzen. Er erhielt hierdurch eine exquisite Kaninchen-Schaumleber, die ja im lebenden Thier nicht hervorzurufen ist. Viele andere haben den Versuch nachgemacht und das gleiche Resultat erzielt. Auch ich habe diesen Versuch gemacht mit einer Coli-Cultur und erhielt Schaumleber. Zur Controlle aber brachte ich die Leber eines Affen aus dem zoologischen Garten, der mit der Schaumfrage nichts zu thun hatte, auch in den Brütschrank — und siehe da, ich erhielt wieder Schaumleber. Dasselbe Experiment wiederholte ich noch mehrmals mit gleichem

Erfolg mit Lebern gesunder Thiere. Wenn ich aber Lebern (ohne Gallenblase) von mit Coli geimpften Meerschweinchen in sterilem Gefäss zugekorkt in den Brütschrank brachte, erhielt ich keine Schaumlebern. Es bestand nun noch die Möglichkeit, dass die Luft des Brütschrankes (es stand mir nur einer zur Verfügung) den Gasbacillus enthielt. Ich desinficirte daher den Brütschrank 3 Stunden durch Formalin-Räucherung, liess einen Tag über den Brütschrank offen und unbenutzt und wiederholte das Experiment mit mehreren Lebern. Es zeigte sich, dass die steril aus dem narkotisirten sterbenden Thiere entnommenen, in sterilen Gefässen in den Brütschrank gesetzten Lebern keine Schaumlebern wurden, dass dagegen die ohne Vorsichtsmaassregeln eingestellten Lebern durch Gas mehr oder weniger beschädigt wurden, in einigen Fällen war allerdings nur die Sickerflüssigkeit schaumig. In allen diesen Fällen fand sich ein Stäbchen, das morphologisch und färberisch sich wie das Bacterium phlegm. emphysement. verhielt.

Züchtungsversuche habe ich nicht gemacht, da diese Controllversuche mich nur darüber aufklären sollten, dass dieses Experiment in der Reihe der Argumentationen keinen Platz haben sollte, da es nur zu sehr vom Zufall abhängig ist. Ich hatte dabei noch die Vorsicht gebraucht, die Gallenblasen zu entfernen. Wenn man also ein ganzes Thier in den Brutschrank bringt, wäre es ja ein Wunder, wenn sich die unzähligen Darmbewohner diese Gelegenheit entgehen liessen, um sich je nach ihrer Eigenart zu entfalten, wozu ganz besonders die Gasbildung gehört. Für meine Fälle muss ich annehmen, dass der Gasbacillus aus der Luft stammt; vielleicht beherbergt auch die Luft eines pathologischen Instituts mehr solcher Bakterien, als die anderer Oertlichkeiten.

Diese Erfahrung, die ich mit den experimentellen Schaumlebern machte, steht nicht vereinzelt da. Nissl erhielt, wenn er Kaninchenhirne faulen liess, den sogenannten état fromage de Gruyère „es ist aber dabei mit Nachdruck hervorzuheben, dass keineswegs hochgradige Fäulnisszustände nothwendig sind, auf keinen Fall sind das pathologische Dinge".

II.

Seit den ersten genaueren Beschreibungen und bacteriologischen Untersuchungen von Schaumorganen durch Welch-

Nuttall und Ernst, welch' letzterer auch die Bezeichnung „Schaumorgane“ in die Literatur eingeführt hat, haben die Versuche nicht aufgehört, dieses Phänomen mit Hülfe der modernen bacteriologischen Hülfsmittel zu erklären. Bereits früher, schon zu Morgagni's und Vesal's Zeiten, haben Schaumorgane und gashaltiges Blut die Gemüther beschäftigt und die mannigfachsten Erklärungen gezeitigt. Eine Zusammenstellung all' dieser Fälle und Erklärungen in früheren Zeiten giebt die Monographie von Cless „Ueber Luft im Blute“, welche im Jahre 1854 erschienen ist. In der Mehrzahl dieser und in seinen eigenen Fällen legt er das Hauptgewicht darauf, dass die Sectionen recht frühzeitig ausgeführt wurden, dass die Gas-Ansammlung ganz besonders im rechten Ventrikel des Herzens gefunden wurde, wodurch seiner Meinung nach in einer Reihe von Fällen der plötzliche Tod des Individuums herbeigeführt wurde. Cless führte den Namen „Pneumathaemie“ in die Literatur ein. Fast alle Beschreiber dieser Zustände, sowohl die älteren, als auch die jüngsten, lassen die mehr oder weniger feste Ueberzeugung erkennen, dass diese Vorgänge einen vitalen Process darstellen, zum Mindesten aber, dass die als Ursache dieser Schaumorgane angesprochenen Bakterien im Leben in die betreffenden Organe eindringen, im Leben dort Schädigungen des Parenchyms hervorrufen können und nach dem Tode Gas bilden. Vertreter dieser Meinung sind Cless, Ernst, Goebel, Buday, Stolz, Milian, Démelin und Létienne, Hintze, Heydenreich, Kerchensteiner, Siemerling, Bernhardt, Uffenheimer, Umber und die Amerikaner Welch und Nuttal, Welch und Flexner, Williams, Reuling und Herring, Howard-Cleveland, Dunham, Dobbin u. A.

Als Erreger von Schaumorganen und Gasgangraen sind 5 Bakterienarten bekannt: 1. das Bakt. coli com. und sein Verwandter, Bakt. lactis aërogenes und ein Paracoli-Bacillus (Umber), 2. ein von Welch und Ernst fast gleichzeitig beschriebenes, später mit dem Bac. phlegmones emphysematos. Fränkel identificirtes Bacterium, dass durch Schattenfroh und Grassberger in die Gruppe der weit verbreiteten Buttersäure-Bacillen eingereiht worden ist (Granulobac. immobilis), 3. der Bacillus des malignen Oedems, 4. Proteus vulgaris Hauseri, 5. der Bac.

emphysematis maligni (Wicklein) identisch mit dem Granulobac. mobilis.

Als 6. Erreger von Schaumorganen wäre noch zu nennen der von Uffenheimer entdeckte Bacillus aërogenes aërophilus agilis, nov. species. Indessen habe ich den Eindruck, als ob Uffenheimer dasselbe passirte, was mir bei meinem Fall 1 geschah, dass nehmlich in den Schnitten und dem Organsaft sich das Bact. phlegmones emphysematos., in den Culturen aber das Bact. coli com. fand, zumal, da er zum Ausgangspunkt seiner bacteriologischen Untersuchung nur eine einzige Platte verwandte. Dass Uffenheimer keine Salatkartoffeln erhalten konnte, ist entschieden sehr bedauerlich, da gerade die Kartoffel, es braucht durchaus keine Salatkartoffel zu sein, einer der besten Nährböden zur Differenterial-Diagnose darstellt. Vielleicht wäre es dann auch geglückt, die „typische Verunreinigung" seines Bacillus zu beseitigen. Auch die Abbildungen, die er von dem Bacillus giebt, erwecken den Anschein, als ob es sich um 2 verschiedene Bacterien handle. Was seine Thierversuche betrifft, so verweise ich auf die von mir gemachten Erfahrungen hinsichtlich ihres Werthes. Der bei Fall 4 beschriebene Buttersäure-Bacillus ist nur als ein zufälliger Befund aufzufassen, da die Schaumorgane durch den Fränkel'schen Bacillus hervorgerufen waren.

Stolz sagt in der 5. These seiner ersten Arbeit über Gasbildner: „Wenn auch auf Grund von anderen bei Gas-Phlegmonen gemachten Beobachtungen die Möglichkeit einer Entstehung von Schaumlebern intra vitam nicht absolut geleugnet werden kann, so ist doch das Vorkommen einer solchen nach den bis jetzt vorliegenden Erfahrungen unwahrscheinlich." Hierzu müsste man argumentiren: Wenn im lebenden Körper Gas-Phlegmonen beobachtet sind und zweifellos als vitale Vorgänge existiren, dann müsste eigentlich der Befund von Schaumorganen intra vitam auch schon gemacht sein, zum Mindesten aber müssten Schaumorgane auf einen vitalen Process zurückzuführen sein. Es kommt hier, wie bei allen Fragen, bei denen man von Voraussetzungen ausgeht, darauf an, ob denn die Voraussetzung richtig ist, d. h. ist denn die Gas-Phlegmone, die Gas-Gangrän ein vitaler Vorgang? Ich werde versuchen, im Folgenden diese Frage klar zu stellen.

Von allen Beobachtern werden die Beschreibungen, wie sie Maisonneuve und Pirogoff über die Gangrène foudroyante gegeben haben, als zutreffend und absolut richtig anerkannt. Ich citire die erste Abhandlung Maisonneuve's nach der Uebersetzung von Cless. Derselbe sagt S. 69: „Diese Gangrène foudroyante besteht nach M. in der raschen Desorganisation, welche sich der einer gewaltsamen Verletzung unterworfenen Glieder bemächtigt und in der Zeit von 24 bis 36 Stunden den Tod des Kranken nach sich zieht. Sie bildet sich in der Regel in Folge von mit Wunden complicirten Fracturen, insbesondere wenn die verwundende Gewalt durch ihre Heftigkeit eine tiefe Zerstörung der Gewebe hervorgerufen hat, oder auch, wenn die bedeutenden Blut-Extravasate in den Weichtheilen in directer Berührung mit der äusseren Luft sich befinden. Das aus den Gefässen getretene Blut oder vielmehr die zermalmten Gewebe gehen dann, indem ihnen die organischen Bedingungen zur Fortsetzung des Lebens fehlen, unter dem Einfluss von Wärme, Luft und Feuchtigkeit in Fäulniss über. Ihre schnelle Zersetzung giebt Veranlassung zur Bildung von fauligen Gasen, die in das Zellgewebe sich ergiessen und deren zerstörende Berührung das Leben der durch die Erschütterung bereits abgestumpften Theile vollends vernichtet. Alle diese Ursachen vereinigt geben der Fäulnissgährung eine furchtbare Macht; sie zieht in ihrem zerstörenden Weiterschreiten auch die gesunden Theile mit herein, die Muskeln, das Zellgewebe, die Gefässe werden tödtlich getroffen. Aber der Mortifications-Process findet hier noch nicht seine Grenze. In den sphacelirten Venen gerinnt das Blut; das Gerinnsel, an der allgemeinen Zersetzung theilnehmend, geht in Fäulniss über und erzeugt gährend faulige Gase. Diese, in die Gefässwandungen eingeschlossen, durchbrechen die schwachen Anheftungen des Blutpfropfes und dringen bis zum flüssigen Blut, mit dem sie sich vermischen und, in die Circulation aufgenommen, den Tod in das innerste Getriebe des Organismus tragen.

Pirogoff schreibt bei der Besprechung des „torpid purulenten Oedems“: Besonders schaden die Einschnitte, die in dem acut phlegmonösen Erysipel von so augenscheinlichem Nutzen sind. Sie beschleunigen den Ausgang in Mortification, indem

sie ein ödematöses, von Eiter infiltrirtes und der Ernährung fast ganz entzogenes Zellgewebe der Luft aussetzen und die Zersetzung dadurch beschleunigen. — — — Die durch solche Einschnitte gesetzten Wunden haben gewöhnlich ein trockenes lebloses Ansehen; der Grund ist mit einer schmutzig-grauen Eschara bedeckt, die Haut in der Umgebung wird brandig, es bildet sich das vage Erysipel und purulente Diathesis. Besonders sind die Einschnitte bei fetten Personen zu vermeiden und dort, wo man den atheromatösen Process und Verkreidung der Arterien vermuthen kann. Dieses ist namentlich der Fall mit dem „torpid purulenten Oedem", das sich mit der spontanen oder senilen Gangrän verbindet."

Ueber das Schicksal von Blutergüssen in das Gewebe bei offenen Wunden schreibt Heineke: „Der in den Geweben zurückbleibende Rest geht einem verschiedenen Schicksal entgegen, je nachdem Eiterung eintritt oder nicht. Kommt Eiterung hinzu, wie es bei den der Luft zugänglichen und nicht antiseptisch behandelten Blut-Infiltrationen das Gewöhnliche ist, so geht mit dem eitrigen Zerfall des Blutergusses meist auch das Gewebe, welches ihn einschliesst, zu Grunde; es stirbt ab und mischt sich in fetzigen Massen dem blutig-eitrigen Secrete bei. Die ausgedehnteste Nekrose des blutig infiltrirten Gewebes wird bei jauchigen Eiterungen beobachtet."

A. v. Bardeleben sagt in Bd. 2 seines Lehrbuchs auf S. 52, indem er von der Phlegmone diffusa spricht: „In dem 3. Stadium (Stadium nekroseos) wird die Haut durch die beträchtliche Menge des Eiters in die Höhe gehoben, verdünnt, abgelöst, und (zuweilen sehr schnell) brandig. Bald liegen die Brandschorfe vor Augen, bald nimmt die Haut nur ein schmutziges Ansehen an, und man überzeugt sich von ihrem Absterben erst mit dem Eintritte der Fäulniss. Auf dieser Stufe der Krankheit fühlt man unter dem Finger das Fluctuiren der Flüssigkeit, in der man eine Art fester Knoten unterscheidet, welche nichts anderes sind, als Pflöcke abgestorbenen Bindegewebes. Mitunter hört man vor der Fluctuation ein Crepitations-Geräusch als Zeichen des Emphysems, welches durch die auf Grund der Zersetzung des brandigen Bindegewebes erfolgende Gas-Entwicklung veranlasst wird." Dieses ganze schwere Krankheitsbild nennt

Bardeleben Brand-Rose, Erysipelas gangraenosum. Auf S. 375 desselben Bandes führt er als 7. Complication von Knochenbrüchen das Emphysem, das sogenannte „spontane Emphysem“ an. „Es entsteht bei manchen Fracturen, wenn die umgebenden Theile in hohem Grade gequetscht sind. Ob dabei eine äussere Wunde besteht oder nicht, ist unwesentlich. Nur äusserst selten ist das Emphysem, wo es bei einer mit Hautwunde complicirten Fractur auftritt, von dem Eindringen der äusseren Luft und deren zufälliger Zurückhaltung zwischen den Geweben abhängig. Die Gasblasen, welche in dem Unterhaut-Zellgewebe sich in der beim Emphysem schon im Allgemeinen erörterten Weise weiter verbreiten, sind vielmehr in der Regel das Resultat der Zersetzung. Eine Weiterverbreitung dieser Emphyseme ist nur dann möglich, wenn die brandige Zersetzung mit solcher Schnelligkeit auftritt, dass vorher noch kein plastisches Exsudat die Bindegewebsmassen undurchgängig gemacht hat. Die Behandlung ist die des Brandes. Wo dies Emphysem bei Fracturen in grosser Ausdehnung und schnell sich entwickelt, ist, (wie namentlich Malgaigne hervorgehoben hat), nur in der Amputation Heil zu suchen.“

In demselben Sinne, obwohl er nicht direct vom Emphysem, sondern nur von „Zersetzung der lebensunfähigen Theile unter dem Einfluss der Luft“ spricht, drückt sich Th. Billroth in der Vorlesung über Quetschwunden auf S. 163 der „allgemeinen chirurgischen Pathologie und Therapie“ aus; dass er aber dasselbe meint, geht aus einer Bemerkung auf S. 170 hervor, wo er von Gasen spricht, die sich aus Eiter oder fauligen Substanzen entwickeln.

Von älteren Autoren über Gas-Gangrän will ich noch einen anführen, der noch dadurch ein gewisses historisches Interesse hat, als er weit früher als Maisonneuve, der in einem Schreiben an die Pariser med. Akademie vom Jahre 1853 Cassaignac gegenüber die Priorität hinsichtlich der Aufstellung des Krankheitsbildes in Anspruch nimmt, diesen Vorgang beschrieben hat. Es handelt sich um ein Buch eines Engländers Thomas Kirkland vom Jahre 1786, betitelt „An Enquiry into the presente State of medical Surgery“. Ein ausführliches Referat dieses Werkes findet sich im 11. Bande der „Chirurgischen Bibliothek“

von Dr. August Gottlieb Richter, Sr. königl. Majestät von Grossbritannien Hofrath und Leibarzt u. s. w. vom Jahre 1791. Es heisst da auf S. 8: „Die zweyte Gattung des Brandes nennt der V. den emphysematosen Brand. Die Windgeschwulst, die man am leidenden Theile bemerkt, zu einer Zeit, wo die Haut noch ganz empfindlich ist, und wenn sie durchschnitten wird, stark blutet, ist das Hauptzeichen dieses Brandes, aus welchem man leicht auf das schliessen kann, was unter der Haut geschieht. Gleich anfangs bey Entstehung dieses Brandes ist Fäulniss und faule Fermentation im Zellgewebe, deren Wirkung die Absonderung der Luft und das Emphysem ist."

„An keinem Theile entsteht dieser Brand häufiger, als am Hodensack. Zuweilen ist er die Folge einer Infiltration des Urins in das Zellgewebe des Hodensacks durch eine widernatürliche Oeffnung in der Harnröhre. Zuweilen ist er die Folge einer Entzündung, die durch eine Metastasis verursacht wird."

„Ist dieser Brand örtlich, so beschränkt er sich blos auf's Zellgewebe unter der Haut ein."

„Zeitige Einschnitte sind hier vorzüglich nöthig: sie leeren die Luft aus und befördern die Wirkung der äusseren antiseptischen Mittel." Es folgen einige Bemerkungen über Therapie, dann heisst es weiter: „Man beobachtet übrigens diesen Brand auch zuweilen ausser dem Hodensacke an anderen Theilen, zumal nach äusserlichen Verletzungen." Kirkland ist also einige Jahrzehnte früher als Maisonneuve der Beschreiber der „Gangrène gazeuse", des „Emphysema gangraenosum", wie die Gangrène foudroyante Maisonneuve's noch genannt wird. Es ist möglich, dass er sie im Kapitel über Phlegmone ausführlicher beschrieben hat, als an dieser Stelle; das Originalwerk, das aus mehreren Bänden besteht, kenne ich nicht. Versetzen wir uns gerade ein Jahrhundert seit diesem Referat vorwärts, so treffen wir auf den Erreger der Gangrène foudroyante, den Bac. phlegm. emphysemat. Es ist bezeichnend für unsere bakteriologische Zeit, dass man, wie das auch in anderen Fällen gegangen war, glaubte, es genüge das Auffinden eines specifischen Mikroorganismus, um alle Fragen vom bakteriologischen Standpunkt aus zu lösen. So auch in der Frage der Gangrène foudroyante. In ihren neuesten Publicationen stellen Fränkel sowohl, als auch

Hitschmann und Lindenthal die Behauptung auf, dass das Bact. phlegm. emphysemat. per se, aus eigener Kraft, der Erreger der Gasgangrän, kurz, dass es für den Menschen virulent, infectiös sei. Während Fränkel das Vorhandensein einer Entzündung nachweist, nehmen die andern eine „Vergährung des lebendigen Gewebes“ an. Stolz drückt sich in seiner neuesten Arbeit über Gasphlegmone des Menschen nicht so bestimmt aus, was entschieden ein Vorzug ist, steht indessen auf demselben Standpunkt.

An der Hand der älteren Literatur, wie ich sie vorher in ihren Hauptvertretern, die wahrlich nicht die schlechtesten Namen tragen, anführte, und der neuesten, in deren Casuistik die bakteriologische Untersuchung, vielleicht zu sehr auf Kosten der klinischen Beobachtung, in den Vordergrund gerückt ist, glaube ich nun die Behauptung aufstellen zu können: Das Bakt. phlegmon. emphysemat. macht nie primär „per se“ eine Gas-Gangrän, sondern es siedelt sich als ächter Saprophyt auf nekrotischem, todtem, aus der Circulation ausgelösten Gewebe (oder Exsudaten) an und bildet nunmehr auf diesem günstigen Nährboden Gas. Das Bact. phlegm. emphys. ist für den Menschen nicht infectiös; dasjenige, was die Gangrène foudroyante zu einer so gefährlichen Complication von Wunden und Phlegmonen macht, ist die Resorption der Zersetzungs-Producte, die in Folge der Auseinandertreibung der Theile durch Gas leichter resorbirt werden, als zu einer Zeit, wo das Bakt phlegm. emph. noch nicht angesiedelt war, ferner das Uebergreifen der Fäulniss auf gesunde Theile, wozu die Gasbildung entschieden beiträgt. Dasselbe gilt von den Gas-Abscessen, in denen auch das Gas nie primär, sondern immer nur secundär nach einer längeren oder kürzeren Zeit des Bestehens gebildet wird. Wie gut „die Alten“ solche Dinge zu beurtheilen verstanden, man möchte sagen, in Folge eines bacteriologisch ungetrübten Auges, geht aus den Bemerkungen Bardeleben's über Pneumothorax hervor, die auch die Frage beantworten, die Senator in der Discussion zu meinem Vortrag in der medic. Gesellschaft gestreift hat. Im 3. Band seines Lehrbuches S. 615 schreibt er: „Auch durch Zersetzung der im Cavum pleurae befindlichen Extravasate oder Exsudate scheint Pneumothorax

entstehen zu können. Wahrscheinlich hat in vielen Fällen, die als Belege hierfür aufgestellt werden, Verletzung oder Verschwärung der Lunge stattgefunden, da ohne Zutritt der Luft die Zersetzung der in der Pleurahöhle befindlichen Flüssigkeiten schwer zu begreifen ist.“ Senator war der Ansicht, dass Biermer in Deutschland zuerst auf die Möglichkeit dieses Entstehens eines Pneumothorax aufmerksam gemacht habe. Biermer's Arbeit erschien aber erst im Jahre 1863, während diese Angaben Bardeleben's aus dem Jahre 1860 stammen und sich selbst wieder auf frühere Angaben stützen, so dass daraus hervorgeht, dass diese Anschauung eine ältere und ziemlich verbreitete gewesen sein muss.

Auch nach C. Gerhardt kann eine Gas-Entwickelung aus zersetztem Pleura-Exsudat stattfinden, es ist allerdings fraglich, ob die Zersetzungs-Erreger durch irgend ein Loch oder auf natürlichem Wege in die Pleura gelangen.

Wir finden bei keinem der älteren Schriftsteller auch nur eine Andeutung, dass primär eine Gas-Phlegmone, ein Gas-Abscess aufgetreten wäre, — und früher gab es doch erheblich mehr solcher Zustände, wie heute, wo sie, wie Stolz treffend sagt, dank Anti- und Asepsis, den Früchten der Bacteriologie, so selten geworden, dass nur wenige bacteriologisch untersucht werden konnten.

Die Ursache aber, die den Gas-Abscessen eine günstigere Prognose giebt, als den Gas-Phlegmonen, ist dieselbe, die den Abscessen überhaupt eine bessere Prognose giebt, wie den Phlegmonen, nehmlich die allseitige Abkapselung, wodurch sowohl Lymph-, als auch Blutbahnen in entweder gar keine oder doch nur unerhebliche Verbindung mit dem Inhalt der Eiterhöhle treten, somit auch etwa gebildete Zersetzungs-Producte, Ptomaine, nicht leicht resorbirt werden.

Will man einen modernen Ausdruck für dieses Verhältniss des Gaserregers zum menschlichen Körper gebrauchen, so deckt sich derselbe ungefähr mit dem Begriff des „Nosoparasitismus“, den Liebreich aufgestellt hat.

Die Ansicht W. Koch's, dass sich das Material allmählich sammle für eine Beweisführung im Sinne der Pathogenität des Gaserregers, kann ich nicht theilen, denn die Fälle, die er als

ziemlich unschuldige, weder sehr ausgedehnte, noch sehr intensive Verwundungen darstellt, mögen diese Eigenschaften in chirurgischem Sinne, jedenfalls nicht in pathologischem Sinne gehabt haben. Er selbst giebt zu, dass solche Wunden, an die er Gangrène foudroyante sich anschliessen sah, eine gewisse Breite und Tiefe hatten, „nach simpeln Impfstichen ist er in der That bisher nicht gesehen worden“ (K. spricht vom Rauschbrand zu einer Zeit, als noch keine genaueren bakteriologischen Untersuchungen angestellt waren). Zwar sagt bezüglich des malignen Oedems Kruse in Flügge's Lehrbuch „ein einfacher Hautritz genügt hier ebenso wenig, wie im Experiment, um die Krankheit zu erzeugen“. „Es ist nothwendig, dass die Keime tief in das Gewebe hineingetrieben werden, weil sie sonst zur anaëroben Existenz nicht befähigt sind.“ Nehmen wir als Vergleich zu dieser Erklärung die Infection durch einen anderen anaëroben Pilz, den Tetanus-Bacillus, so ergiebt sich, wie Kruse auf S. 262 schreibt, dass es sich „gewöhnlich um Verunreinigungen nicht oberflächlicher, sondern wenigstens die Haut durchdringender, oft sehr geringfügiger Wunden durch Erdpartikelchen (z. B. Stichwunden durch schmutzige Holzsplitter) handelt, denn im Erdboden sind die Tetanuskeime ausserordentlich verbreitet.“ Jeder Arzt weiss das und fürchtet daher derartige Stichwunden, aber ein Auftreten von Gas-Gangrän im Anschluss an solche Verletzungen hat noch niemand beobachtet, obwohl die Buttersäure-Bacillen ebenfalls sehr reichlich im Erdboden vorkommen.

Die W. Koch'schen Fälle stammen noch aus der Zeit, wo die Bacteriologie im Beginne ihrer glänzenden Laufbahn stand, als es auch noch keinen Bac. phlegm. emphysemat. gab, als man alle diese Zustände unter dem Namen „Rauschbrand“ zusammenfasste. Die neueste Literatur ist nun nicht nur nicht geeignet, die Infectiosität des Fränkel'schen Gaserregers zu beweisen, im Gegentheil, ihre Casuistik, die ja durch die angestellten bakteriologischen Untersuchungen werthvoller ist, wie die der vergangenen Jahrzehnte, bestätigt ganz und voll die Auffassung, dass die sogenannte Gangrène foudroyante nur dann sich einstellen kann, wenn es sich um schwerere Verletzungen, schwerere Ernährungs-Störungen und um Zustände handelt, wie sie Pirogoff bei dem „torpid purulenten Oedem“ schildert. Gerade

die Fälle, die Stolz in seiner Arbeit ausführlich citirt, und welche scheinbar einen klaren Beweis für die Pathogenität des Bacteriums erbringen, gerade diese Fälle beweisen bei genauer Betrachtung, dass es sich hierbei immer um eine secundäre Infection handelt auf dem Boden einer bereits bestehenden Erkrankung. Ich meine hier die Fälle von Dunham und Soupault u. Guillemot. Was die Fälle der letzteren betrifft, wo Gas-Abscesse nach subcutanen Injectionen auftraten, so können diese keine Rein-Infectionen dargestellt haben, da nach Fränkel und Hitschmann u. Lindenthal die Rein-Infection sich auszeichnet durch ein Fehlen jeder eigentlichen Entzündungs-Erscheinung, da sie eine Art „Vergährungs-Nekrose", aber keine Eiterung darstellt; Stolz allerdings sieht in der Thatsache des Vorhandenseins eines Abscesses den Beweis einer neuen Eigenschaft des Gasbildners, die Eigenschaft, auch Eiter erregen zu können. Ist aber der Eiter schon etwas dem Gaserreger fremdes, so ist es der übelriechende Eiter noch mehr, das ist ein Umstand, der eigentlich mehr auf den Erreger des malignen Oedems hinweist.

Die von Stolz selbst beobachteten Fälle, sowie die von Fränkel und Hitschmann u. Lindenthal neuerdings beschriebenen beweisen m. E. vollkommen, dass es sich bei der Gas-Gangrän, der Vergährungs-Nekrose, um einen secundären nekrobiotischen Vorgang handelt, niemals um einen primären. Wir können an die Stelle, wo die früheren Chirurgen die Worte „Wärme, Luft und Feuchtigkeit" gebrauchten, den Gas-Bacillus setzen, und wir haben das Wesen der Gangrène foudroyante genau präcisirt.

Drei Vorgänge müssen noch, um alle bekannten Gas-Vorgänge im lebenden Körper in den Kreis der Betrachtungen zu ziehen, besprochen werden: die Pneumaturie, die sogenannte Colpitis emphysematosa und das interstitielle Magen- und Darm-Emphysem. Was die Pneumaturie betrifft, die in vollendeter Weise durch Heyse klinisch und bakteriologisch untersucht worden ist, so unterscheidet sie sich in nichts von der Gasbildung in präformirten Höhlen und Abscessen, in denen zersetzbarer Inhalt enthalten ist. In dem von Heyse beschriebenen Fall trat die Gasbildung ein durch die Thätigkeit des Bac. lactis

aërogenes, nachdem der Harn alkalisch reagirte und ein hohes Sediment von rothen und weissen Blutkörperchen, Schleimmassen und Krystallen der ammoniakalischen Harngährung bestand, jedenfalls also erst, nachdem reichlich zersetzungsfähiges, organisches Material vorhanden war.

Die Gynäkologen kennen seit langem einen Zustand der Vagina in der Schwangerschaft, wo in der Schleimhaut mit Gas gefüllte Cysten vorhanden sind. Krankheits-Erscheinungen bestehen dabei nicht. Ist die Schwangerschaft vorüber, so verschwinden auch die Gascysten von selbst. Es ist kein Zweifel, dass dieser Zustand zusammenhängt mit den Circulations-Verhältnissen in der Schwangerschaft. Eisenlohr giebt die Erklärung, dass die Bacillen, die der Beschreibung nach der Coli-Gruppe anzugehören scheinen, in die Lymphbahnen einwandern, sich ansiedeln und durch die Gasbildung dieselben erweitern. Dass dieser Vorgang sich so verhält, wird durch die Beobachtung Schmolling's wahrscheinlich gemacht, der deutlich sah, dass die Cysten, die zuerst Gas enthielten, nach 14 Tagen mit Flüssigkeit gefüllt waren. Aus dieser Beobachtung schliesst Eisenlohr, dass das Gas sich nicht aus der Flüssigkeit entwickele, sondern dass die Flüssigkeit an Stelle des Gases trete. Trotzdem ist die Möglichkeit meines Erachtens vorhanden, dass sich durch einwandernde Gas-Erreger aus Lymphangiektasien Gas entwickeln kann, jedenfalls wurden die Bakterien vorzugsweise in den Lymphbahnen gefunden. Wie dem auch sei, das ist sicher, dass hier von einer Nekrose keine Rede sein kann, da diese Cysten nicht die geringsten Erscheinungen machen, weswegen auch der Name Colpitis emphysematosa nicht zutreffend ist. Dass zur Gasbildung eine gewisse Disposition, wie sie durch Circulations-Störungen in der Schwangerschaft gegeben ist, gehört, beleuchtet vielleicht folgender Fall. Ich fand als Ursache einer sehr starken, durch Schwellung und leichte Desquamation des Epithels charakterisirten Colpitis einer sonst ganz gesunden jungen Frau ein Stäbchen, das morphologisch dem von Döderlein beschriebenen Bac. vaginae entsprach, im Culturverfahren entschieden Beziehungen zur Coli-Gruppe zeigte. Dasselbe bildete, anaërob gezüchtet (in Traubenzucker Agar überschichtet) sehr reichlich Gas. In der ganzen, genau untersuchten Schleimhaut der Vagina

fand sich nie eine Spur von Gasbildung. Die Krankheit zeichnete sich vor den gewöhnlichen Formen der Colpitis vortheihaft dadurch aus, dass sie bei Anwendung ganz dünner Lysol-Ausspülungen innerhalb von 3 Wochen vollkommen heilte und keine Recidive hatte.

In einem Falle von Urin-Infiltration der Haut in Folge eitriger Urethritis, Prostatitis und aufsteigender Pyelonephritis, den ich in der Charité-Gesellschaft im Januar 1901 demonstrirte, fand sich neben den gewöhnlichen Eitererregern ein kurzes, dickes, fast kokkenartiges Stäbchen, dass den Wassermann'schen Tripper-Nährboden bei Stichculturen durch zahlreiche Gasblasen auseinandertrieb bei aërobem Wachsthum. In dem Gewebe der genannten Organe und unter der Haut war weder klinisch, noch bei der Section eine Spur von Gasbildung zu sehen. Vielleicht hat in diesem Fall die saure Reaction des Urins die Gasbildung verhindert, denn im übrigen waren die Bedingungen günstig. Was das interstitielle Darm-Emphysem betrifft, das Eisenlohr in derselben Arbeit, in der er das Vaginal-Emphysem bespricht, untersucht, so gehört es m. E. zu den cadaverösen Vorgängen, wie sie in unserm Fall 1 und 3 vorhanden sind, und wie sie sehr oft beobachtet werden.

Nachdem ich versucht habe, den Bac. phlegm. emphysemat. Fränkel — und was von ihm gesagt ist, gilt auch von dem Granulobac. mobilis der Coli-Gruppe und den exquisiten Fäulniss-Bacterien der Proteus-Gruppe und — als pathogenes Bacterium im strengen Sinne der Pathogenität (z. B. im Sinne der Pathogenität der Eitererreger, des Typhus-, Milzbrand-Bacillus u. s. w.) auszuschliessen, bleiben als zweifellos für den thierischen Organismus als pathogene Gaserreger nur der Bacillus des Rauschbrands und der Bacillus des malignen Oedems übrig. Für den Bacillus des Rauschbrands ist sicher bewiesen, dass er im menschlichen Körper als Krankheits-Erreger noch nie beobachtet worden ist.

Ueber Infection mit dem Bacillus des malignen Oedems liegen eine ganze Reihe von Beobachtungen vor. Wenn auch sicher ist, dass nicht in allen Fällen mit der nöthigen Sorgfalt und Kritik die Untersuchungen geführt wurden, so liegt doch kein Grund vor, an sämmtlichen Fällen zu zweifeln, wie dies

von einem grossen Theil der neueren Autoren beliebt wird. Der Bac. phlegm. emphysemat. und der des malignen Oedems sind, wenn sie auch nahe Verwandschaft besitzen, doch durch ganz charakteristische Merkmale von einander trennbar, und zwar Merkmale, die ausserhalb des Züchtungs-Experiments liegen. Ihre Culturen unterscheiden sich nicht wesentlich, wohl aber unterscheiden sie sich in der Form, in der Fähigkeit zu sporuliren, in der Beweglichkeit, Dinge, die man feststellen kann ohne Züchtungsversuch. Wenn also z. B. 2 so berühmte Bakteriologen und Forscher wie Ehrlich und Brieger ohne Züchtungsversuch im menschlichen Organismus den Bacillus des malignen Oedems mit Hülfe der beschriebenen Eigenschaften und des Thier-Impfversuches nachgewiesen haben, so kann man m. E. die Angaben als beweisend hinnehmen.

Zwei Umstände aber lassen mit Sicherheit darauf schliessen, dass es sich bei den beiden Fällen von Brieger und Ehrlich um malignes Oedem gehandelt hat, das ist das klinische Bild und der Sectionsbefund. Im Vordergrund der Symptome steht das Oedem und erst an zweiter Stelle die Gasbildung, gerade umgekehrt wie bei der Gas-Gangraen, wo die Gasbildung die Hauptsache ist, das Oedem aber sehr zurücktritt, ja unter Umständen überhaupt nicht vorhanden ist, wo die Gewebe trocken nnd brüchig sind. Schon in dem Namen liegt in gewisser Hinsicht die Differential-Diagnose. In den Fällen von Brieger und Ehrlich heisst es: „Beim Einschneiden zeigte sich das subcutane Binde- und Fettgewebe ausserordentlich stark geschwellt, und zwar war diese Anschwellung dadurch bedingt, dass sich in den Maschen des Gewebes eine reichliche Menge trüber, deutlich übelriechender, mit Gasblasen durchsetzter Flüssigkeit eingelagert hatte. Der Druck, unter welchem die Flüssigkeit stand, war ein ziemlich excessiver, sodass aus den kleinsten Schnitten reichliche Flüssigkeitsmengen hervorquollen. Entsprechend den Bindegewebszügen erstreckte sich diese seröse Durchtränkung bis in die tiefsten Schichten des Zellgewebes. Die Muskeln erschienen sämmtlich geröthet, doch trat in ihnen das Oedem sehr zurück, sodass makroskopisch davon eigentlich wenig zu sehen war. Beim Palpiren der Muskeln hatte man dagegen deutlich das Gefühl des Knisterns. Das Oedem des subcutanen Gewebes

erstreckte sich über Ober- und Unterschenkel in ihrer ganzen Circumferenz. Nach oben hin war das Oedem auf 2 Wegen weiter vorgedrungen, einerseits war das ganze subcutane Gewebe der Unterleibs-Wandungen ödematös infiltrirt, und zweitens hatten dieselben Veränderungen Platz gegriffen im retroperitonaealen Bindegewebe. Hier war besonders die Gasentwickelung beträchtlich und hatte das lose Bindegewebe zu grossen Blasen aufgetrieben, die, angestochen, ein Gas entweichen liessen, welches beim Anzünden mit hellblauer Flamme verpuffte und somit höchstwahrscheinlich Wasserstoffgas war.“ Vergleicht man mit diesem Sectionsbericht diejenigen der Gas-Gangraen, so ergiebt sich ein grosser und nicht misszudeutender Unterschied. Ich würde, auch ohne dass Brieger und Ehrlich den gefundenen Pilz mit dem des malignen Oedems identificirten, allein aus diesem charakteristischen Befund die Diagnose malignes Oedem stellen im Gegensatz zur Gasgangraen. Da Brieger und Ehrlich das Vorkommen dieser bis dahin nur bei Thieren beobachteten Krankheit als höchst sonderbar erschien, so suchten sie nach einer Ursache. Die beiden Kranken, welche an dem malignen Oedem in Folge subcutaner Injection einer Moschus-Tinctur zu Grunde gegangen waren, litten an Typhus. Mehrere andere Patienten, welche die gleiche Tinctur mit der gleichen sterilisirten Spritze erhalten hatten, zeigten keine Erscheinungen. In der Tinctur waren Sporen des Oedembacillus nachzuweisen.

Sie sahen daher „als erwiesen an, dass durch den Typhus, vielleicht auch durch andere Infections-Krankheiten, wie Diphtherie, der menschliche Körper seiner Immunität gegen das maligne Oedem beraubt wäre“. Also auch hier eine Art Nosoparasitismus, freilich sehr verschieden in seinem ganzen Wesen und seiner Bedeutung von demjenigen der Gangrène foudroyante. Wenn wir aber den einen glauben, und ich sehe keinen Grund ein, das nicht zu thun, so müssen mir es auch den andern, und wir müssen den Fall von Bremer, von Ménereul und die Fälle von Hämig und Silberschmidt, die allerdings sämmtlich nicht in der classischen Weise das Bild des malignen Oedems wie die beiden eben beschriebenen Fälle geben, sondern z. Th. eher das der Gasgangraen, gelten lassen, als hervorgerufen durch den Bac. des malignen Oedems. Jedoch stelle ich die Fälle von Hämig und

Silberschmidt hinsichtlich ihrer klinischen und pathologischen Beurtheilung zu denjenigen der Gas-Gangraen.

Indem ich das Schema, das Kruse auf S. 276 des Flügge-schen Werkes giebt, zu Grunde lege, fasse ich unter Benützung des Begriffes des Nosoparasitismus von Liebreich als Resultat der bisherigen Betrachtung zusammen:

1. Einen bedingungslosen, durch eigene Macht Krankheit erregenden Gasbacillus für den Menschen giebt es nicht.

2. Der Bacillus des malignen Oedems vermag nur bei schon bestehenden schweren Infections-Krankheiten die Krankheit des malignen Oedems hervorzurufen. Nosoparasitismus.

3. Der Bacillus phlegmones emphysemat. (Granulobac. immobilis), Granulobac. mobilis, Proteus und Bact. coli comm. vermögen nur secundär auf nekrotischem, totem Gewebe als reine Saprophyten Gas zu bilden. Die Resorption der durch diese Bacterien hervorgerufenen Zersetzungs-Producte führen bei der sogenannten Gangrène foudroyante die schweren Allgemein-Erscheinungen, unter Umständen den Tod herbei. Schema Kruse I, 2. Nosoparasitismus.

Bestehen diese Behauptungen zu Recht, dann ist es ohne Weiteres einleuchtend, dass die Schaumorgane nicht die Folge eines vitalen Vorganges sein können, sondern eine cadaveröse Erscheinung sind, abhängig von der Anwesenheit einer der beschriebenen Bacterien-Arten, in der Mehrzahl der Fälle Granulobac. immobilis. Nachdem wir gesehen haben, mit welcher Leichtigkeit und Schnelligkeit derselbe sich auf zermalmten Gliedern, auf Wunden, die mit starken Quetschungen und Blutergüssen ins Gewebe verbunden sind, niederlässt, nimmt es uns auch nicht mehr Wunder, dass wir ihn in der Mehrzahl der Fälle bei puerperalen Zuständen finden, wo ihm durch die kolossale Wundfläche des puerperalen, oft mit nekrotischem, gangraenescirtem Inhalt gefüllten Uterus die günstigste Gelegenheit zum Wachsthum geboten wird. Es kann uns auch nicht wundern, wenn Dobbin intra vitam Gas aus der Vulva hat ausströmen sehen aus einem Uterus, in dessen Höhle ein fauler Foetus lag.

Aber noch niemals ist es jemandem gelungen eine Schaumleber oder den état fromage de Gruyère des Gehirns im Leben zu diagnostiziren. Geglaubt haben an solche Zustände als vitale Erscheinungen viele, ich nenne hier nur Siemerling und Howard-Cleveland, aber bewiesen hat sie noch niemand. Was weiter die in den Schaumorganen vorhandenen Veränderungen der Zellen betrifft, wie sie ganz besonders zuerst von Ernst, dann von Bernhard u. A. beschrieben worden sind, so kommt diesen keine Beweiskraft zu. Es giebt mindestens eben so viele Fälle von Schaumorganen, in denen man an den Zellen nicht das geringste Zeichen von Nekrose finden kann, wie solche, wo man etwas findet. Ferner ist dann noch nicht der Beweis erbracht, dass diese Veränderungen von den Bacterien hervorgerufen sind.

Der Beweisführung, wie sie Uffenheimer in der nachfolgend citirten Stelle macht, kann ich nicht zustimmen, da sie willkürlich ist. Er schreibt S. 402: „Nun ist es sehr interessant zu sehen, dass da, wo viel Bacillen liegen, sicher auch immer parenchymatöse Degeneration zu finden ist; wo nur wenig Bacillen anzutreffen sind, dagegen sich manchmal noch unverändertes Parenchym befindet. An Stellen wieder, wo absolut keine Bacillen sind, ist manchmal auf weite Strecken hin Degeneration der Epithelien vorhanden.

„Ich glaube nun, mich den Meinungen von Ernst, Bernhardt u. A. anschliessend, dass die Anwesenheit des Bacillus im Gewebe das Zugrundegehen aller umgebenden Zellen verschulde, sobald er nur die nöthige Zeit zur Ausübung seiner Wirksamkeit während des Lebens finden kann; und so glaubte ich auch diesen Befund mit zum Beweis für die vitale Thätigkeit des Gas-Erregers verwerthen zu können. Die Parenchym-Degenerationen an bacillenfreien Stellen werden ja ungezwungen durch die sicher schon vor der Wirksamkeit des Bacillus vorhandene Nephritis erklärt.“

Wie kommt es, dass in dem einen Fall Zellnekrose, die von allen Autoren durch die mangelhafte Kernfärbung festgestellt wird, vorhanden ist, in dem andern aber nicht? Auch diese Frage ist dahin zu beantworten, dass es sich hier nicht um einen vitalen, sondern cadaverösen Zustand handelt. Wir müssen erstens des alten, bekannten und wahren Satzes eingedenk sein:

die Leichen von septisch krank gewesenen Menschen faulen viel schneller, als andere. Die mangelhafte Kernfärbung kann ebensowohl ein Zeichen der Fäulniss als eines der Nekrose sein.

Die Diffusion der Flüssigkeit im todten Gewebe, die für gewöhnlich ziemlich langsam geschieht, und welche wohl die Hauptursache des allmählichen Zugrundegehens der Zellen darstellt, tritt bei der reichlichen Gasbildung in den Organen sicher bedeutend extensiver ein, als sonst[1]). Auf diese Weise ist es nicht unmöglich, dass man dann in solchen Organen ganze Abschnitte findet, in denen die Zellkerne ihre Färbbarkeit bereits früher verloren haben, so dass dadurch der Eindruck erweckt wird, als ob es sich um einen schon im Leben des Individuums eingetretenen nekrotischen Zustand handle. Je stärker die Gasbildung ist, je zahlreichere und grössere Löcher und Canäle in das Gewebe gerissen werden, durch die sich insbesondere unter dem Druck der gebildeten Gase die Flüssigkeitsmengen rasch überall hin verbreiten, um so mehr wird man auch auf eine frühzeitige Lösung der Zellkerne rechnen können. So erkläre ich mir auch, wie es im Fall IV kam, dass die Milz- und Leberzellen an zahlreichen Stellen sich schlecht färben liessen, während die Nieren- und Herzzellen sich ausgezeichnet färbten, denn Milz und Leber waren durch die Gasbildung in weit höherem Maasse verändert, als die übrigen Organe, ausserdem ist ihr Gewebe viel leichter verletzlich, als die Musculatur des Herzens und die Harncanälchen-Formation der Nieren.

Die angeführten Beispiele und Auseinandersetzungen mögen genügen, um meine Annahme zu rechtfertigen; auf alle bekannten Fälle und auf alle zu Beweisen benützten Erwägungen kann ich nicht eingehen, da dies zu weit führen würde.

Das Resultat dieser Betrachtung ergiebt:

I. Die Schaumorgane sind eine rein cadaveröse Erscheinung. Der Ausdruck: Emphysema cadaverosum, der seit alters gebraucht wird, bezeichnet treffend das Wesen dieser Zustände.

II. Die manchmal in diesen Organen gefundenen Zell-Nekrosen sind nicht eine Folge der vitalen Thätig-

[1]) nach einer mündlichen Besprechung mit Herrn Prof. O. Israel.

keit der gasbildenden Bacterien, sondern die mangelhafte Kernfärbung ist wahrscheinlich auf physikalisch-chemische Ursachen zurückzuführen.

Zum Schlusse verfehle ich nicht, Herrn Prof. Salkowski für die Bearbeitung des chemischen Theils, Herrn Unterarzt Rodenwaldt für die Herstellung der ausgezeichneten Photographien und Herrn Dr. W. Mehlhorn, Volontär-Assistenten am Pathologischen Institut, für die liebenswürdige Unterstützung bei der Anfertigung der zahlreichen mikroskopischen Präparate bestens zu danken.

Erklärung der Abbildungen auf Taf. VII:

Fig. 1. 4 Wochen alte Kartoffelcultur.
Fig. 2. 6 Tage alte Kartoffelcultur.
Fig. 3. Traubenzucker-Agar-Strichcultur.
Fig. 4. Agar-Strichcultur.
Fig. 5. Gelatine-Strichcultur, mit Traubenzucker-Gelatine überschichtet.
Fig. 6a u. b. Traubenzucker-Gelatine-Schüttelcultur.
Fig. 7. Gelatine-Strichcultur, mit Traubenzucker-Gelatine überschichtet.

Literatur.

A. Bardeleben: Lehrbuch der Chirurgie. Berlin 1860.

P. Bernhardt: Ein Fall v. Pneumathaemie u. Schaumorganen. Deutsche med. Wochenschr. 1900.

Biermer: Ueber Pneumothorax. Schweizer Zeitschrift für Heilkunde. II. 1863 citirt nach E. Levy: Ueber den Pneumothorax ohne Perforation. Archiv f. experim. Pathologie und Pharmakologie. 1895. S. 334.

Billroth: Chirurgische Pathologie und Therapie. Berlin 1866.

Bremer: Malignant oedema and fet embolism. American Journal of med. Sc. 1888, 95, S. 594.

Brieger u. Ehrlich: Ueber das Auftreten des malignen Oedems bei Typhus abdom. Berl. klin. Wochenschr. 1882, Bd. 44, S. 661.

Buday: Zur Kenntniss der abnormen postmortalen Gasbildung. Centralblatt f. Bakt. 1898. 24, S. 369.

Cless: Ueber Luft im Blut. Stuttgart 1854.

Dobbin: Puerperal Sepsis due to infection with the bac. aërogen. capsul. Bulletin of the Johns Hopkin's Hospital. 1897. 8, S. 24.

Dunham: Report of five cases of infection by the bac. aërogenes capsul. Bulletin of the John Hopkin's Hospital 1897. Aprilheft, S. 68.

Eisenlohr: Das interstitielle Vaginal-, Darm- und Harnblasen-Emphysem, zurückgeführt auf Gas entwickelnde Bakterien. Ziegler's Beiträge z. pathol. Anat. 1888. Bd. 3, S. 101.

Ernst: Ueber einen gasbildenden Anaëroben im menschlichen Körper und seine Beziehungen zur Schaumleber. Dieses Archiv. 1893. Bd. 133, S. 308.

Flügge: Die Mikroorganismen. Leipzig 1896.

E. Fränkel: Ueber Gas-Phlegmone. Hamburg u. Leipzig 1893.

Derselbe: Ueber den Erreger der Gas-Phlegmone. Münch. med. Wochenschrift. 1899. S. 1369.

Derselbe: Ueber Gas-Phlegmone, Schaumorgane und deren Erreger. Zeitschr. f. Hygiene, 1900, Bd. 40, Heft 1.

C. Gerhardt: Die Pleura-Erkrankungen. Deutsche Chirurgie. 1892. 43.

Goebel: Ueber den Bacillus der Schaumorgane. Jahrbücher der Hamburger Staats-Krankenanstalten. 1893/94. Bd. 42, S. 402.

Grassberger u. Schattenfroh: Ueber Buttersäure-Bacillen und ihre Beziehung zu den Gas-Phlegmonen. Münchener med. Wochenschr. 1900. 30 u. 31.

Hämig u. Silberschmidt: Klinisches u. bakteriologisches über Gangrène foudroyante. Correspondenzblatt für Schweizer Aerzte. 1900. S. 361.

Heineke: Blutung, Blutstillung, Transfusion. Deutsche Chirurgie. 18. 1885.

Heydenreich: Emphysem der Leber. Baumgarten's Jahresb. 1897.

Heyse: Pneumaturie, hervorgerufen durch das Bact. lactis aërogenes und über pathologische Gasbildung im thierischen Organismus. Zeitschrift f. klin. Med. 1894. Bd. 24, S. 130.

Hintze: Ueber Gasbildung in der Leber bei Cholelithiasis. Münch. med. Wochenschr. 1895 No. 10.

Hitschmann u. Lindenthal: Ein weiterer Beitrag zur Pathologie und Aetiologie der Gangrène foudroyante. Wiener klinische Wochenschrift. 1900. 46.

E. Th. Howard-Cleveland: Acute fibrinopurulent cerebrospinalmeningitis, gascysts of the cerebrum due the bacill. aërog. capsul. Bulletin of the John Hopkin's Hospital. 1899. 10, S. 66.

Kerchensteiner: Ein Fall von Schaumleber. Deutsches Archiv f. klin. Med. 1901. S. 38.

Kirkland: An Enquiry into the present State of medical Surgery. Vol. 2 London 1876, citirt nach D. August Gottlieb Richter's „Chirurg. Bibliothek". Göttingen 1791. I, 1.

W. Koch: Milzbrand u. Rauschbrand. Deutsche Chirurgie. Bd. 9. 1886.

E. Levy: Ueber einen Fall von Gas-Abscess. Deutsche Zeitschr. f. Chirurg. 1891. Bd. 32, S. 248.

Derselbe: Ueber den Pneumothorax ohne Perforation. Archiv f. experim. Pathologie u. Pharmakologie. 1895. S. 334.

Liebreich: Ueber Lupusheilung durch Cantharidin und über Tuberculose. Berl. klin. Wochenschr., 1895, No. 14/15, S. 295.

Maisonneuve: Gangrène foudroyante. Gazette méd. Paris 1853.

Ménereul: Gangrène gazeuze produite par le vibrion septique. Annales de l'Institut Pasteur. 1895. 9, S. 529.

G. Milian: Septicémie puerpérale. Emphysème putride du tube digestif, du foie, de l'utérus dû au bacill. perfringens. Bullet. de la Soc. anatomique, Juillet-Août 1900.

Nissl: Discussion über état criblé des Gehirns in der Jahresversammlung des Vereins deutscher Irrenärzte. Berlin, 22. u. 23. April 1901. Allgem. Zeitschr. f. Psychiatrie. 1901. S. 685.

Passow: Ein Fall von Gas-Phlegmone im rechten Schultergelenk. Charité-Annalen. Bd. 20, S. 275.

Pirogoff: Klinische Chirurgie. Eine Sammlung v. Monographien. 1854.

Reuling and Herring: Postmortale Gasbildung. Ref. Münch. med. Wochenschr., 1899, S. 1095.

Schmolling: Ueber Colpohyperplasia cystica. Dissertation 1875, citirt nach Eisenlohr: Ziegler's Beiträge. 1878. Bd. 3, S. 132.

Siemerling: Vortrag über état criblé des Gehirns. Allgem. Zeitschr. für Psychiatrie. 1901. No. 1, S. 685.

Stolz: Ueber Gasbildung in den Gallenwegen. Dieses Archiv. Bd. 165, S. 90. 1901.

Derselbe: Die Gas-Phlegmone des Menschen. Tübingen 1902.

Uffenheimer: Ein neuer gaserregender Bacillus. Beiträge zur patholog. Anatomie und zur allgem. Pathologie, redigirt von E. Ziegler. Bd. 31, S. 383. 1902.

Umber: Pneumothorax subphrenicus auf perityphlitischer Basis ohne Perforation. Mittheilungen aus den Grenzgebieten der Medicin und Chirurgie. Bd. 6, S. 605. 1900, citirt nach Stolz.

Welch and Nuttall: A gas-producing bacillus capable of rapid development in the blood-venels after death. Bulletin of the John Hopkin's Hospital. 1892. Bd. 3, S. 81.

Welch and Flexner: Observations concerning the bacill. aërog. capsul. Journal of exp. medicine. 1896. S. 5, citirt nach Stolz.

Widal et Nobécourt: Pleurésie putride sans gangrène de poumon. Bull. et mém. de la soc. des hôpitaux de Paris. 1897. S. 1395. cit. nach Stolz:

Wicklein: 3 Fälle von Gas-Gangrän. Dieses Archiv, Bd. 125, S. 75. 1891.

Anhang.

Chemische Untersuchungen von Prof. E. Salkowski.

I. Untersuchung der Schaumleber von Fall I.

400 gr Leber wurden fein gehackt und mit 4 Liter Wasser ausgekocht, durch Leinwand colirt. Der filtrirte Auszug bei

bei neutraler Reaction Anfangs auf freiem Feuer, dann auf dem Wasserbad eingedampft, von nachträglich noch ausgeschiedenem Eiweiss abfiltrirt und weiter bis auf etwa 200 ccm eingedampft, dann, nach Zusatz von 20 ccm verdünnter Schwefelsäure (1 : 5), im Vacuum bis auf einen geringen Rest abdestillirt.

Das Destillat reagirte sauer und roch nach Essigsäure (nicht nach Buttersäure u. s. w.). Es wurde unter Zusatz von Phenolphtalein als Indicator mit $\frac{1}{4}$ Normal-Natronlauge titrirt. Zur Herstellung neutraler Reaction waren erforderlich 12,8 ccm, dieses entspricht 0,182 gr Essigsäure. Die neutrale Lösung wurde eingedampft, ein kleiner Antheil zur Anstellung der Kakodylreaction mit arseniger Säure abgenommen — dieselbe fiel positiv aus —, die Hauptquantität behufs Darstellung von essigsaurem Silber mit Salpetersäure genau neutralisirt und mit Silbernitrat versetzt: es entstand eine krystallinische Ausscheidung von essigsaurem Silber, jedoch trat nach einigen Minuten schon Schwärzung durch Silber-Reduction ein, sodass auf die beabsichtigte Analyse des essigsaurem Silbers verzichtet werden musste. Die Schwärzung rührt vermuthlich vom Gehalt des Destillats an Ameisensäure her.

Der von der Destillation gebliebene Rückstand wurde mit Wasser verdünnt, von einem geringen Niederschlag, von welchem später die Rede sein soll, abfiltrirt, das Filtrat zur Untersuchung auf in Aether löslichen Säure, namentlich Milchsäure, 4 mal mit Aether ausgeschüttelt, der Aetherauszug abgetrennt und abdestillirt. Der Rückstand wurde mit Wasser und Zinkoxyd längere Zeit erhitzt, filtrirt, das bräunlich gefärbte Filtrat durch Behandlung mit etwas Kohle in der Wärme entfärbt, wieder filtrirt. Das Filtrat, aus dem sich schon beim Erkalten etwas völlig weisses Zinksalz ausgeschieden hatte, wurde eingedampft, dann einen Tag stehen gelassen. Das ausgeschiedene Zinksalz wurde von der Mutterlauge abgetrennt, diese weiter eingedampft und wieder einen Tag stehen gelassen: es krystallisirte wiederum eine kleine Quantität Zinksalz aus.

Die erste Krystallisation wog nach dem Absaugen und längerem Liegenlassen an trockener Luft, bis es völlig trocken erschien 0,5804 gr, die zweite, nicht ganz so weiss aussehende 0,1794 gr, zusammen 0,7598.

In der Voraussetzung, dass es sich um milchsaures Zink handelte, sollte dasselbe durch eine Krystallwasser-Bestimmung und eine Zinkbestimmung identificirt werden. Nur die erste gelang, die zweite ging leider durch einen Unfall verloren.

0,3476 gr der ersten Krystallisation verloren bei anhaltendem Trocknen 0,0436 gr = 12,22 pCt. fleischmilchsaures Zink[1]) enthält 12,9 pCt. Es ist also annähernde Uebereinstimmung vorhanden, jedoch ist auffallender Weise der Gehalt an Wasser zu niedrig gefunden, während er in der Regel zu hoch gefunden wird. Als Ursache dieser mangelnden Uebereinstimmung ergab sich ein Gehalt an bernsteinsaurem Zink, welches ohne Krystallwasser krystallisirt, vielleicht auch an freier Bernsteinsäure, da die Bernsteinsäure sich beim Kochen mit kohlensaurem Zink nur schwer an Zink bindet. Schon beim Trocknen des „milchsauren Zinks" bei 110—115° war aufgefallen, dass sich ein zum Husten reizender Geruch entwickelte. Die Gegenwart der Bernsteinsäure ist auch leicht in einer kleinen Probe des Zinksalzes durch die Neuberg'sche Reaction[2]) (Erhitzen mit Ammoniak, Ammonphosphat und Zinkstaub, Bildung von Pyrrol, welches einen mit Salzsäure befeuchteten Fichtenspahn röthet) leicht zu constatiren.

Zur Trennung der beiden Säuren wurde die noch vorhandene Quantität der Zinksalze in Wasser gelöst und durch Einleiten von Schwefelwasserstoff zersetzt, das Filtrat vom Schwefelzink von Schwefelwasserstoff befreit und mit kohlensaurem Blei einige Zeit erwärmt, zur Trockne gedampft und mit heissem Alkohol behandelt, in welchem sich milchsaures Blei löst, während das bernsteinsaure Blei als in Alkohol unlöslich mit dem Ueberschuss an kohlensaurem Blei ungelöst zurückbleibt.

a) Die alkoholische Lösung wurde durch Einleiten von Schwefelwasserstoff von Blei befreit, vom Schwefelblei abfiltrirt und eingedampft. Der in kleiner Menge zurückbleibende sehr saure Syrup zeigte, entsprechend dem Verhalten der Milchsäure, keine Neigung zur Krystallisation. Sehr kleine Mengen desselben mit dem Glasstab entnommen, geben sehr ausgeprägte Reaction mit dem Uffelmann'schen Reagens (Phenol-Lösung + Eisenchlorid)

[1]) Viele Bakterien bilden nicht Gährungs-Michsäure, sondern Fleisch milchsäure.

[2]) Zeitschr. f. physiol. Chem. Bd. 31, S. 574.

und Jodform-Bildung mit Jodjodkalium-Lösung und Natronlauge. Die Milchsäure ist damit erwiesen. Aus dem Rest wurde wiederum das Zinksalz dargestellt, die Quantität war jedoch für eine Analyse zu gering.

b) Der in dem Schälchen gebliebene Rückstand wurde mit verdünnter Salzsäure gelöst, die salzsaure Lösung mit Aether ausgeschüttelt. Die ätherische Lösung hinterlässt beim Verdunsten Bernsteinsäure. Die Quantität der vorhandenen Milchsäure wird man, in Betracht der Unvollkommenheit der Darstellung nicht zu hoch annehmen, wenn man sie auf 0,5—0,6 gr veranschlägt.

Es ist noch von dem in geringer Menge vorhandenen Niederschlag zu berichten, von welchem die Lösung vor dem Ausschütteln mit Aether befreit war. Derselbe nahm nach dem Auswaschen mit Wasser auf dem Filter antrocknend allmählich eine firnissartige Beschaffenheit an. Er löste sich in mit etwas Natriumcarbonat-Lösung alkalisirtem Wasser beim Aufgiessen desselben auf das Filter spielend leicht auf. Die Lösung gab beim Erhitzen zum Sieden unter genauer Neutralisation mit Essigsäure nur eine minimale Trübung, von welcher abfiltrirt wurde. Die filtrirte Lösung gab die Reactionen der primären Albumose.

1. Zusatz von Salpetersäure: Niederschlag, welcher sich im Ueberschuss von Salpetersäure löst, die Lösung wird schnell gelb, auf Zusatz von Natronlauge tief orange.

2. Kupfersulfat-Zusatz: sofort starke Fällung.

3. Essigsäure + Ferrocyancalium: starke Fällung.

4. Gesättigte Kochsalzlösung: Fällung, welche sich beim Erhitzen grösstentheils löst, beim Abkühlen wieder erscheint.

Als die Lösung einen Tag gestanden hatte, war der grösste Theil der Albumose wieder ausgefallen. Es handelte sich nach dem ganzen Verhalten unzweifelhaft um Dysalbumose.

Die nach dem Ausschütteln mit Aether in dem Schütteltrichter bleibende Flüssigkeit wurde auf weitere Albumosen und Pepton, Leucin, Tyrosin und Zucker untersucht und zu dem Zweck folgendermaassen bearbeitet. Sie wurde durch Erwärmen mit kohlensaurem Baryt von Schwefelsäure befreit, das Filtrat von Baryumsulfat abfiltrirt, eingedampft, von etwas ausgeschiedenem Baryumsulfat abfiltrirt, auf 50 ccm eingedampft und die Lösung

in 250 ccm Alcohol absolutus gegossen. Man konnte darauf rechnen, dass das „Pepton“ grösstentheils durch Alkohol gefällt werden, Zucker und die anderen genannten Körper dagegen in Lösung bleiben würden. In der That entstand beim Eingiessen in Alkohol sofort eine zähe, klebrige Fällung, welche sich bis zum nächsten Tage am Boden und den Wänden des Glases so fest ansetzt, dass die Lösung ganz klar, ohne Filtration, abgegossene werden konnte. Die Fällung zeigt sich als grösstentheils aus, durch Sättigung der Lösung mit Ammonsulfat in Substanz nicht fällbarem Pepton bezw. Deutero-Albumose bestehend und wird nicht weiter untersucht.

Die alkoholische Lösung wurde verdampft, der bleibende Rückstand in Wasser aufgenommen und die etwa 150 ccm betragende Lösung hinter einander mit Bleiessig, das Filtrat mit Bleiessig + Ammoniak ausgefällt. Es resultirten also zwei Blei-Niederschläge, I und II, und ein Filtrat von den Blei-Niederschlägen.

Blei-Niederschlag I wurde in Wasser suspendirt, mit Schwefelwasserstoff zersetzt, vom Schwefelblei abfiltrirt und eingedampft. Die so erhaltene Lösung[1]) zeigte keine reducirenden Eigenschaften, auch nicht, nachdem sie vorher mit Phosphor-Wolframsäure unter Zusatz von Salzsäure ausgefällt war. Der durch Phosphor-Wolframsäure bewirkte Niederschlag, welcher Xanthinbasen enthalten kann, wurde nicht näher untersucht.

Blei-Niederschlag II, in welchem etwa vorhandener Zucker enthalten sein müsste, wurde zunächst ebenso behandelt, wie Niederschlag I. Die erhaltene Lösung wurde durch Stehenlassen mit sehr wenig gut wirksamer Kohle entfärbt. Das Filtrat, eine etwas gelbliche Lösung, zeigt, im Polarisations-Apparat untersucht, ganz schwache Linksdrehung. Sie reducirte alkalische Kupferlösung äusserst schwach, so dass demnach Traubenzucker, wenn überhaupt, nur in äusserst geringen Spuren vorhanden sein konnte. Die minimale Linksdrehung rührt vermuthlich von Leucin her.

Das Filtrat von den Blei-Niederschlägen wurde durch Schwefelwasserstoff entbleit und eingedampft. Aus dem an

[1]) Es hatte sich in derselben ein wenig bräunliches Pulver ausgeschieden, welches Murexid-Reaction gab.

Menge nicht erheblichen sirupösen Eindampfungs-Rückstand schieden sich beim Stehen an der Oberfläche Leucin-Häute aus, welche allmählich an Menge zunahmen. Die mikroskopische Untersuchung ergab neben den charakteristischen Leucin-Kugeln nur hier und da Nadelbüschel, welche man für Tyrosin halten konnte. Durch Aufgiessen auf Scherben von schwach gebranntem Porzellan gelang es, das Leucin zu isoliren und durch Reactionen zu identificiren. Da dasselbe schwache Reaction mit Millonschem Reagens gab, so muss man wohl etwas Tyrosin in demselben annehmen. Nachfolgendes Schema möge zur Erleichterung der Uebersicht über die Verarbeitung des Destillations-Rückstandes dienen.

Schwefelsäurehaltiger Destillations-Rückstand filtrirt

Filterrückstand: Dysalbumose. Filtrat mit Baryumcarbonat behandelt, filtrirt,

Filtrat eingedampft, mit Alkohol gefällt — Filterrückstand, hauptsächlich Baryumsulfat

Fällung: Pepton resp. Deutero-Albumose. Filtrat mit Bleiessig gefällt

Filtrat mit Bleiessig + Ammoniak — Niederschlag Harnsäure

Niederschlag: kein Zucker. Filtrat: Leucin (und Tyrosin?)

Zur Untersuchung auf Glycogen, welche wünschenswerth erschien, stand mir ein 63½ g schweres Stück der bereits in Formalin gehärteten Leber zur Verfügung. Dasselbe wurde feingehackt und in der Reibschale möglichst zu Brei zerrieben. Dieser dann in der üblichen Weise in 2procentiger Kalilauge gelöst und nach Zusatz von Salzsäure und Brücke'schem Reagens auf Glycogen untersucht. Es wurden nur Spuren darin gefunden, welche sicher nicht mehr als einige Milligramm betrugen, allerdings deutlich die Jodreaction gaben.

Um das Resultat zusammen zu fassen, so sind also von Derivaten-, bezw. Spaltungs-Producten des Eiweiss gefunden: Dysalbumose, Pepton (bezw. Deutero-albumose), Leucin (und Tyrosin?), ein kleine Quantität Bernsteinsäure, von Körpern, die mit einer gewissen Wahrscheinlichkeit auf Zersetzung von Kohlehydraten

bezogen werden kann: Essigsäure und Milchsäure; vermisst wurde Traubenzucker, im Spuren vorhanden war Glycogen.

Welche Bedeutung kommt nun diesem chemischen Befund zu, welche Schlüsse lassen sich aus demselben ziehen?

Der Anwesenheit von Derivaten bezw. Spaltungs-Producten des Eiweiss kann eine specifische Bedeutung nicht beigemessen werden. Man könnte vielleicht anzunehmen geneigt sein, dass diese Körper überhaupt garnicht in der Leber präformirt vorhanden, sondern erst bei der Verarbeitung entstanden seien. Ich glaube, dass diese Annahme unbegründet ist. Allerdings können sie durch Einwirkung von Schwefelsäure mit Eiweiss entstehen, aber nur bei andauerndem Erhitzen bei Siedetemperatur, während hier bei der kurzdauernden Destillation im Vacuum die Temperatur nicht über 30—40° gestiegen war. Dann aber waren eigentliche Eiweisskörper, aus denen Pepton hätte entstehen können, in der betreffenden Flüssigkeit überhaupt nicht vorhanden. Man muss also annehmen, dass diese Körper präformirt waren. Jedoch kommt ihnen, — den sogenannten Abbau-Producten des Eiweiss, — keine besondere Bedeutung zu. Sie finden sich regelmässig bei der Untersuchung von Leichen-Organen, nicht, oder nicht allein, als Producte von Fäulniss-Bakterien, sondern entstanden durch die Wirkung eines schon im Leben vorhandenen (löslichen) Enzyms, welches seine Thätigkeit nach dem Tode fortsetzt. Ich habe bereits vor langen Jahren gelegentlich einer Untersuchung einer leukämischen Leber und Milz auf diese Verhältnisse hingewiesen[1]) und mich dahin ausgesprochen, dass durch diese Erkenntniss der chemischen Untersuchung von Leichentheilen ein Gebiet zurückerobert wird, dass freilich immer grosse Vorsicht in der Deutung der Befunde erforderlich ist, da die Complication mit Fäulniss natürlich nicht ausgeschlossen ist. Nachdem ich nun in dem Chloroform-Wasser ein Mittel gefunden, um diese an den isolirten Organen verlaufenden Processe, unbeeinflusst durch Fäulniss-Bakterien, zu beobachten, habe ich dieselben an der Leber und den Muskeln studirt,[2]) und sie unter der Bezeichnung „Autodigestion der Organe“ zusammengefasst.

[1]) Dieses Archiv Bd. 79 S. 171 (1880).

[2]) Zeitschr. f. klinisch. Med., Supplement zu Bd. XVII S. 78.

Was die Essigsäure betrifft, so ist sie als Bestandtheil in Leichen-Organen bisher nicht angegeben worden, indessen ist meines Wissens auch nie darauf geachtet worden, und ohne eine besonders darauf gerichtete Untersuchung wird man sie nicht finden. Beobachtungen an der Leber von Menschen stehen mir auch nicht zur Verfügung, dagegen habe ich wiederholt Essigsäure in Thierlebern gefunden, so dass mir die Deutung speciell als Stoffwechsel-Product der geschilderten Bakterien zweifelhaft ist. Die Quantität war auch so gering, dass die Essigsäure wohl ein Product der Fäulniss-Bakterien darstellen könnte.

Ueber das Vorkommen von Fleischmilchsäure in der normalen Leber sind die Angaben der Autoren schwankend. In Gorup-Besanez[1]) heisst es ohne specielles Citat: „Fleischmilchsäure wurde in verschiedenen Beobachtungen in der Leber des Menschen und der Thiere nachgewiesen.“ In Hoppe-Seyler, Physiologische Chemie (1886), ist sie nicht als Bestandtheil der Leber erwähnt, ebensowenig in Neumeisters Lehrbuch der physiologischen Chemie 2. Auflage 1897. In dem Handbuch der physiologisch-chemischen Analyse von Hoppe-Seyler und Thierfelder (1893) heisst es S. 486: „Fleischmilchsäure, ein wichtiger Bestandttheil der Muskeln, findet sich auch in anderen Organen.“ In neuester Zeit hat Morishima[2]) unter R. Böhm's Leitung nachgewiesen, dass die Fleischmilchsäure ein constanter Bestandtheil der normalen Leber verschiedener Thiere ist. Ueber menschliche Leber liegen, soviel mir bekannt, Untersuchungen hierüber aus neuerer Zeit nicht vor, auch aus älterer Zeit sind mir Untersuchungen der Leber unter pathologischen Verhältnissen auf Milchsäure nicht bekannt, doch ist es natürlich sehr misslich, mit Bestimmtheit zu behaupten, dass solche Untersuchungen nicht mit positivem oder negativem Resultat angestellt seien. In der bereits oben erwähnten Untersuchung einer leukämischen Leber wäre mir nach dem Gange der Untersuchung Milchsäure nicht entgangen: sie findet sich hier nicht erwähnt, sondern nur Bernsteinsäure. Man

[1]) Lehrbuch d. Physiol. Chem. 3. Aufl. (1874) S. 174.

[2]) Archiv f. chem. Path. Bl. 43 S. 217 (1900).

ist also wohl berechtigt, die Milchsäure in diesem Falle als im Zusammenhang mit der Affection der Leber stehend anzunehmen, selbstverständlich als Product der gasbildenden Bakterien, wobei deren Natur hier dahin gestellt bleiben muss. Es liegt sehr nahe, das Vorhandensein von Fleischmilchsäure mit dem Fehlen von Zucker und Glycogen in Verbindung zu bringen, zwingend ist dieser Zusammenhang indessen nicht. Dass sich bei Vergährung des Zuckers durch verschiedene Bakterien auch Fleischmilchsäure allein oder im Gemisch mit Gährungsmilchsäure bilden kann, habe schon Maly[1]) und Nencki und Sieber[2]) beobachtet.

II. Untersuchung der Stoffwechsel-Producte des bei Fall IV auf Seite 196 beschriebenen Buttersäure-Bacillus in einer Milchcultur.

Die zur Untersuchung übergebene, sehr schwach sauer reagirende Milch — etwa 400 Ccm — wurde zur Abtrennung eines darin befindlichen, augenscheinlich aus Casein und Fett bestehenden Klumpens durch Leinwand colirt.

Das Filtrat, welches caseinfrei war und Biuret-Reaction gab, wurde mit Schwefelsäure angesäuert und destillirt. Das stark nach Buttersäure riechende Destillat erforderte zur Absättigung 21,4 Ccm Viertel-Normallauge. Zur weiteren Untersuchung wurde die erhaltene neutrale Lösung zur Trockne gedampft, dann in Wasser gelöst, die Lösung mit verdünnter Schwefelsäure angesäuert und aufs Neue destillirt. Das saure Destillat enthielt Spuren von Ameisensäure, roch nach Buttersäure, enthielt aber auch Essigsäure, wie daraus hervorgeht, dass ein Theil desselben mit kohlensaurem Natron zur Trockne gedampft beim Erhitzen des Trockenrückstandes mit arseniger Säure starken Kakodylgeruch gab. Rechnet man die zur Neutralisirung der flüchtigen Fettsäuren erforderte Quantität Natron auf ein Gemisch gleicher Molecule Essigsäure und Buttersäure aus, so enthielt das Destillat 0,3959 g dieses Gemisches.

[1]) Ber. d. d. chem. Ges., Bd. 7 S. 567 (1874).

[2]) Monatshefte f. Chemie, Bd. 10 S. 532 citirt nach Maly's Jahresber. 1889 S. 568.

Die nach dem Abdestilliren der flüchtigen Fettsäuren bleibende stark saure Flüssigkeit wurde zur Untersuchung auf etwa vorhandene nicht flüchtige Säuren wiederholt mit Aether geschüttelt, die Aetherauszüge abdestillirt. Aus der hinterbliebenen stark sauren sirupösen Flüssigkeit schied sich beim Stehenlassen nach einigen Tagen ein wenig einer anscheinend krystallinischen Substanz aus. Zur Untersuchung derselben wurde mit dem Platinmesser ein wenig von dem sauren Sirup herausgenommen und auf eine Thonplatte gestrichen. Es hinterblieb eine weisse krystallinische Substanz, welche leicht als Bernsteinsäure zu erkennen war (Schmelzen auf dem Platinblech, beim Erhitzen unter Verbreitung stark zum Husten reizender Dämpfe, positive Neuberg'sche Reaction). Die sirupöse Flüssigkeit wurde verdünnt und bis zur neutralen Reaction mit Viertelnormal-Natron versetzt: es waren hierzu 4,7 Ccm erforderlich.

Zur weiteren Untersuchung wurde die erhaltene neutrale Lösung mit Eisenammonalaun-Lösung versetzt, und als sich nicht gleich ein Niederschlag bildete, die durch den Zusatz des Eisensalzes wieder sauer gewordene Flüssigkeit mit soviel Viertelnormal-Natronlauge versetzt, dass die Flüssigkeit wieder neutral reagirte. Der entstandene Niederschlag wurde, nachdem er sich gut abgesetzt hatte, abfiltrirt und ausgewaschen, dann in verdünnter Schwefelsäure gelöst und mit Aether ausgeschüttelt. Der ätherische Auszug hinterliess bein Abdestilliren und Verdunsten Bernsteinsäure.

Das Filtrat von dem Eisenniederschlag wurde mit Schwefelsäure angesäuert und mit Aether ausgeschüttelt. Der ätherische Auszug hinterliess nach dem Abdestilliren und vorsichtigen Verdunsten einen stark sauer reagirenden Sirup, welcher ausgeprägte Uffelmann'sche Reaction gab. Damit ist Milchsäure erwiesen.

Durch Controllversuche überzeugte ich mich von der Brauchbarkeit des beschriebenen Verfahrens, welches in dieser Form noch nicht angewandt ist, zur Trennung von Bernsteinsäure und Milchsäure. Ich möchte noch darauf hinweisen, dass man dabei nicht etwa statt Eisenammonalaun Eisenchlorid oder statt der Schwefelsäure Salzsäure nehmen kann, da Eisenchlorid in Aether übergeht.

Die Quantität der genannten Säure war jedenfalls sehr gering. Nimmt man ein Gemisch gleicher Molecule Bernsteinsäure und Milchsäure an, so waren von diesem Gemisch nach der zur Neutralisirung erforderlichen Quantität Natron berechnet (eine kleine Quantität des sauren Syrups war allerdings abgenommen), nur 0,0817 g dieses Gemisches vorhanden. Die oben erwähnte klumpige Ausscheidung liess sich leicht als aus Casein und Fett bestehend erweisen.

VII.

Ueber die Mischgeschwülste der Mundspeicheldrüsen.

(Aus dem Pathologischen Institut des jüdischen Krankenhauses in Warschau.)

Von

Julius Steinhaus.

(Hierzu Taf. VIII.)

Die Frage nach der Genese der Mischgewülste der Speicheldrüsen ist eine strittige. Während die einen das Parenchym dieser Geschwülste als eine endotheliale Bildung betrachten, leiten es andere wieder vom Epithel her. Neben Parenchym von zweifelhafter Herkunft und einem gefässhaltigen bindegewebigen Stroma gehören zum Bilde der Mischgeschwülste Knorpel-, Knochen- und Schleimgewebe, deren Entwickelung ebenfalls in verschiedener Weise erklärt wird. In den letzten Jahren erwarb sich die Theorie von der endothelialen Herkunft des Parenchyms der Mischgeschwülste der Speicheldrüsen immer zahlreichere Freunde, als im Jahre 1899 Hinsberg[1]) mit einer Kritik dieser Theorie auftrat; auf Grund von eigenem Material und der Literatur des Gegenstandes sucht er diese Theorie zu bekämpfen und seine Ueberzeugung vom epithelialen Charakter des Geschwulst-Parenchyms zu begründen.

[1]) Hinsberg, Beiträge zur Entwickelungsgeschichte und Natur der Mundspeicheldrüsen-Geschwülste. D. Z. f. Chir. 1899 Bd. 51.

Die Argumente von Hinsberg schienen mir, wenn es ihnen auch gelungen ist, frühere Freunde der endothelialen Theorie zu bekehren (z. B. Ribbert[1]) weder überzeugend, noch richtig; ich entschloss mich deshalb, die strittigen Fragen an zwei Mischgeschwülsten der Submaxillar-Speicheldrüse, die im Jahre 1900 in der Abtheilung des Collegen Oderfeld operirt waren, einer nochmaligen Prüfung zu unterwerfen.

Der Beschreibung meiner Ergebnisse will ich an dieser Stelle eine kurze allgemeine Charakteristik der Mischgeschwülste der Mundspeicheldrüsen vorausschicken.

Die Geschwülste entwickeln sich am häufigsten im zweiten Lebens-Decennium, und zwar etwas häufiger beim männlichen, als beim weiblichen Geschlecht (meine zwei Fälle betrafen Männer).

Ihren Ausgangspunkt bildet entweder die Drüse selbst oder die sie bedeckende Fascie; letzteres kommt häufiger vor. Die Geschwülste sind immer von einer Kapsel bedeckt. Die Drüse, welche den Ausgangspunkt des Tumors bildet oder ihm anliegt, wird durch den Druck comprimirt und atrophirt bald, so dass bei der operativen Entfernung der Geschwulst zumeist keine Spur mehr von Drüsengewebe zu finden ist; manchmal gelingt es jedoch noch, Reste der atrophischen Drüse in der Geschwulst-Kapsel aufzufinden. Die Mischgeschwülste der Speicheldrüsen wachsen für gewöhnlich langsam, allmählich und weisen keine Malignität auf. Manchmal werden sie jedoch im Verlaufe ihres Wachsthums maligne, beginnen schnell zu wachsen, verlieren ihre scharfe Abgrenzung und freie Beweglichkeit, durchbrechen die Kapsel und wachsen in die Nachbargewebe ein. Metastasen sind jedoch nur äusserst selten notirt worden; und die wenigen bekannt gewordenen Metastasen überschritten in den meisten Fällen die regionären Lymphdrüsen nicht. Etwas häufiger, als Metastasen, kommen Recidive nach der Exstirpation vor. Auffallend ist dabei der Umstand, dass die Recidive nicht mehr den Charakter von Mischgeschwülsten besitzen: die schleimigen, knorpeligen und knöchernen Partien regeneriren nicht, es wächst bei

[1]) Ribbert, Lehrbuch d. pathol. Histologie, Bonn 1896 p. 136—137 und Lehrbuch der allg. Pathol. u. pathol. Anatomie, Leipzig. 1901. p. 594.

Recidiven nur das Parnchym. Die Dimensionen der Geschwülste sind sehr verschieden; manchmal sistirt das Wachsthum, nachdem die Tumoren pflaumengross geworden sind; in anderen Fällen wachsen sie bis zu Kindskopf-Grösse. Nur selten sind noch grössere Dimensionen beobachtet worden, — bekannt sind jedoch Fälle, in welchen die Tumoren nach Durchbrechung der Kapsel in sehr kurzer Zeit so stark anwuchsen, dass sie vorn bis zur Clavicula, hinten bis zum Schultergürtel reichten.

Die Form der Geschwülste ist rundlich oder ovalär-länglich, — natürlich solange kein Durchbruch der Kapsel und keine Durchwucherung der Nachbargewebe stattgefunden hat.

Die Consistenz ist vollständig vom histologischen Bau abhängig, — bei Uebergewicht von Schleimgewebe ist sie teigig, Knorpel und Knochen machen sie hart, rigid. Die Oberfläche ist zumeist glatt, seltener höckerig.

Von der Consistenz hängt auch die Beschaffenheit der Schnittfläche ab. Derbe Bindegewebszüge ziehen von der Kapsel in die Tiefe; zwischen ihnen liegt das gelbliche Parenchym, unterbrochen von knorpelig glänzenden, glasig durchscheinenden oder auch schleimig zerfliessenden Stellen. Dieses Zerfliessen führt manchmal zur Bildung von cystoiden Hohlräumen. Ueber die Aetiologie der Mischgeschwülste der Speicheldrüsen kann ebensoviel oder ebensowenig gesagt werden, wie über die Geschwulst-Aetiologie im Allgemeinen. Chronisch entzündliche Reize, die zur Wucherung des interstitiellen Bindegewebes führen, sollen nach den Einen zur Tumor-Bildung disponiren (Virchow). Andere verbinden ihre Entstehung mit Unregelmässigkeiten in der embryonalen Entwickelung. Mit grösster Energie vertheidigt diese These Hinsberg, welcher sie mit der Theorie von dem epithelialen Ursprung des Geschwulst-Parenchyms in Zusammenhang stellt.

Um mit dieser allgemeinen Charakteristik abzuschliessen, will ich hier noch hinzufügen, dass nach Böhme (angeführt von Thorel in: Ergebnisse der allgemeinen Pathologie u. s. w. von Lubarsch und Ostertag. 5. Jahrgang 1898 S. 235) die Geschwülste der Parotis 74,1 %, diejenigen der Submaxillaris 7,7 % und diejenigen der Sublingualis 1,1 % aller Mundspeicheldrüsengeschwülste bilden.

Der histologische Bau der Mischgeschwülste der Speicheldrüsen ist gut bekannt, — die Beschreibungen der verschiedenen Autoren unterscheiden sich von einander nicht principiell, sondern in Einzelheiten, da jede neue Untersuchung nur in untergeordneten Details wirklich Neues bringt.

Die Unterschiede in den Untersuchungs-Ergebnissen einzelner Forscher kommen erst dann zum Vorschein, wenn die betreffenden Autoren die mikroskopischen Bilder zu deuten anfangen, um aus ihnen das Räthsel der Entwickelung und der Abstammung der Elemente zu entziffern, aus welchen die Tumoren zusammengesetzt sind. Wir verzichten auch darauf, unsere Fälle des Genaueren hier zu beschreiben. Eine Vergleichung des in der Literatur vorhandenen Materials mit den Ergebnissen eigener Untersuchungen scheint uns hier eher am Platze.

Wir beginnen mit den Bildern, welche bei schwachen Vergrösserungen zu erkennen sind.

Die Geschwulstkapsel besteht aus mehr oder minder gefässreichem, faserigem Bindegewebe, das nicht selten hyalin degenerirt erscheint. Von der Kapsel ziehen in die Tiefe der Geschwülste Bindegewebszüge, die sich verästeln und untereinander anastomosiren, wodurch die Geschwülste einen alveolären Bau erhalten.

Zum Bindegewebe gesellt sich oft in den Zügen Knorpelgewebe, das manchmal so reichlich wird, dass die Alveolenwand an solchen Stellen zu bedeutender Dicke anwächst. Das Geschwulst-Parenchym füllt entweder vollständig die Alveolen aus oder es sind dieselben von Schleimgewebe eingenommen, in welchem das Parenchym in Form von Zell-Complexen auftritt, die entweder von einander isolirt, oder durch Zellzüge unter einander verbunden sind (Taf. VIII Fig. 1 und 3).

Der Uebergang von den fibrös-knorpeligen Gewebszügen zum Schleimgewebe ist zumeist kein scharfer und die Parenchymzellen-Complexe, welche mit Epithelien viel Aehnlichkeit haben, sind nicht immer deutlich contourirt. Gehen die von der Kapsel ziehenden Bindegewebszüge allmählich in Schleim oder Knorpelgewebe über (Taf. VIII Fig. 2), dann verschwindet der alveoläre Bau vollständig und die Epithel-ähnlichen (epithelioiden) Zell-Complexe sind dann in der Geschwulst völlig unregelmässig

zerstreut. Die epithelioiden Zell-Complexe sind in gewissen Tumoren bezw. Tumor-Abschnitten sehr spärlich, während sie in anderen die Hauptmasse des neugebildeten Gewebes ausmachen.

Die schleimige Entartung führt manchmal zur vollständigen Schmelzung des Gewebes; auf diese Weise entstehen cystoïde Hohlräume mit flüssigem, schleimigem Inhalt. Die Complexe von epithelioiden Zellen, welche schon oben erwähnt worden sind, besitzen ein sehr verschiedenes Volumen, manchmal nehmen sie auf Schnitten einen Raum ein, der um das Mehrfache das miskroskopische Gesichtsfeld (bei Vergrösserungen von 180—200 Mal) übersteigen, manchmal bestehen sie dagegen nur aus 10, 20 oder 30 Zellen. Sie liegen entweder weit von einander zerstreut, im Schleim- oder Knorpel-Gewebe, oder aber dicht nebeneinander bis zur Verschmelzung; oft verbinden sie untereinander Zellzüge von verschiedener Dicke, welche aus gleichen epithelioiden Zellen, wie die Complexe selbst, bestehen. Ausser den Zellzügen, welche die Complexe untereinander verbinden, findet man auch solche, welche wie Sprossen von den Complexen in das Schleim- oder Knorpel-Gewebe ziehen und hier, allmählich sich verdünnend, frei endigen (Taf. VIII Fig. 1). An anderen Stellen der Geschwülste verschwinden die Zell-Complexe gänzlich, und man findet dann ausschliesslich Züge von epithelioiden Zellen, welche sich untereinander zu Netzen verbinden. In den Complexen von epithelioiden Zellen sieht man auf den Schnitten runde, ovaläre oder ganz in die Länge gezogene Lumina, um welche sich die anliegenden Zellenschichten ziemlich regelmässig nach der Art von Epithelzellen in Drüsen gruppieren. Der Durchmesser dieser Lumina beträgt das 3—6fache des Durchmessers der epithelioiden Zellen. Die Lumina sind entweder leer oder aber mehr oder minder stark durch eine schleimig-hyaline Masse oder durch degenerirende Zellen ausgefüllt. Manchmal, wenn die Lumina vollständig ausgefüllt sind, erscheinen die sie begrenzenden Zellen abgeflacht, wie Zellen aus Epithelperlen.

Wir gehen nun zur feineren Morphologie der Tumoren über, welche durch die Untersuchung bei starken Vergrösserungen aufgedeckt wird, und beginnen mit den bindegewebigen Formationen (fibröses Gewebe, Schleim-, Knorpel- und Knochen-Gewebe).

Das faserige Bindegewebe, aus welchem die Tumorkapsel und alle in die Tiefe dringenden bindegewebigen Septa gebaut sind, besteht aus ziemlich dicken Faserbündeln mit spärlichen Kernen. Bei hyaliner Entartung, die hier eine häufige Erscheinung ist, verschwinden die Contouren der Bündel und die Kerne, das ganze Gewebe wird homogen, glasig und nimmt bei der Färbung nach van Gieson die charakteristische Rothfärbung an. Das faserige Bindegewebe ist selten scharf vom Schleimgewebe abgegrenzt. Es bildet sich durch theilweise Verschleimung der Interzellurlar-Substanz, Abrundung der Kerne und Zellenleiber u. s. w. ein allmählicher Uebergang von dem Einen zum Anderen. Ein gleicher allmählicher Uebergang vom hyalinen Knorpel mit deutlichen Zellkapseln zum fibrösen, bezw. Schleimgewebe ist ebenfalls erkennbar.

Die Complexe von epithelioiden Zellen bestehen aus Elementen, deren Form sehr verschieden und gewissermaassen von der Form der Complexe und von der Anwesenheit der Drüsen-artigen Lumina abhängig ist. Ein Theil der Complexe besitzt die Form von Röhrchen, welche auf Schnitten in Längs-, Quer- und Schräg-Schnitten erscheinen. Die Röhrenwandungen bestehen hier aus einer Schicht von cylindrischen Zellen oder aus einigen Zellenschichten, wobei die peripherisch gelegenen Zellen höher sind, als die dem Lumen zugewandten, welche manchmal auch ganz abgeflacht erscheinen.

Manchmal zweigen sich im Verlauf der Röhrchen identisch mit ihnen gebaute, jedoch dünnere Röhrchen ab, wodurch die Aehnlichkeit mit echten Drüsengängen nur erhöht wird. Bei genauer Untersuchung findet man Stellen, an welchen diese Abzweigungen in dünnste Röhrchen übergehen, deren Wandung aus einer Schicht flacher, mit Endothelzellen indentischen Elementen besteht. Das Lumen dieser Röhrchen ist entweder leer oder von einer homogenen, hyalinen Substanz eingenommen (Taf. VIII Fig. 7). Die dünnsten eben beschriebenen Röhrchen verbinden oft die epithelioiden Zellcomplexe untereinander, oder aber sie gehen in Züge von spindelförmigen Zellen über, welche sich im umgebenden Bindegewebe verlieren. Neben den Zellcomplexen in Form von Röhren mit mehr oder minder weitem Lumen findet man auch Complexe von gleicher Form, die jedoch

kein Lumen besitzen; auch von diesen gehen Seitenzweige ab, welche frei endigen oder 2 Nachbar-Complexe verbinden. Eine andere Art von Zellcomplexen bilden diejenigen, deren Form auf Schnitten rundlich oder oval oder ganz unregelmässig ist und deren Durchmesser denjenigen der oben beschriebenen Röhrchen immer, manchmal selbst bedeutend übersteigt. An der Peripherie dieser Complexe sind die Zellen, aus welchen sie bestehen, cylindrisch, in den centralen Abschnitten vielgestaltig, in Abhängigkeit vom gegenseitigen Drucke mehr oder minder polygonal. Auch in diesen Complexen sind rundliche Lumina zu finden, um welche herum die Zellen oft eine Abflachung erfahren. Von diesen Complexen zweigen sich ebenfalls Röhrchen oder solide Zellenstränge ab, die Nachbar-Complexe unter einander verbinden oder frei im Bindegewebe endigen. In den soliden Strängen haben die Zellen eine spindelige Form, welche an der Verbindungsstelle mit den Zellcomplexen allmählich in eine polygonale übergeht (Taf. VIII Fig. 6). Was die Lumina in diesen Zellcomplexen betrifft, so sind sie zum Theil leer, zum Theil aber mehr oder minder vollständig von einer schleimig-hyalinen Masse erfüllt, zu welcher sich nicht selten degenerirende Zellen gesellen. Als Uebergangsform zwischen den Lumen-haltigen und Lumen-losen Complexen gelten uns diejenigen, in welchen rundliche oder ovale Zellengruppen von den übrigen Zellen durch veränderte Plasma-Färbung abstechen. Die veränderte Färbung entsteht entweder durch den Gehalt an einer schleimig-hyalinen Substanz im Plasma oder durch dessen Homogenisirung; die Kerne dieser Zellen (insofern sie noch sichtbar sind), färben sich stärker, als die übrigen Zellkerne, aber ihre Structur ist verwischt und ihre Contouren unregelmässig; viele jedoch sind schon kernlos, bezw. es sind ihre Kerne durch Farbstoffe nicht mehr nachweisbar.

Obige Veränderungen sind mit einer deutlichen Volumen-Vergrösserung der Zellen verbunden, sodass die sie umgebenden Zellen durch den Druck abgeflacht werden. Es entstehen auf diese Weise Bilder, welche Krebs-Perlen ähnlich sind: an der Peripherie abgeflachte, aufeinander geschichtete, dagegen im Centrum degenerirte, homogenisirte, aber vergrösserte Zellen. Die Aehnlichkeit ist jedoch nur eine oberflächliche, denn es

fehlt hier die für die Krebsperle charakteristische Verhornung, an deren Stelle hier eine hyaline oder schleimig-hyaline Umwandlung auftritt. Die Producte dieser Umwandlung füllen nach vollständiger Degeneration der Zellen die oben beschriebenen Lumina aus; die Abflachung der Zellen um sie herum bleibt jedoch erhalten, selbst wenn der Inhalt der Lumina resorbirt worden ist. Wir haben schon oben bemerkt, dass die epithelioiden Zellen stellenweise netzartig verflochtene Stränge bilden, welche vielfach mit den Zellcomplexen und Röhrchen verbunden sind. Diese Stränge sind zum Theil mit Lymphcapillaren identisch und besitzen ein Lumen (Taf. VIII Fig. 7), zum Theil aber sind sie solid und bestehen aus Spindelzellen (Taf. VIII Fig. 6). In den Knotenpunkten der Netze ändert sich die Form der Zellen, — sie werden polygonal und gruppiren sich ebenso, wie in den oben beschriebenen Zellcomplexen. Auf zwei Punkte möchte ich hier noch besonderes Gewicht legen.

Die Zellen an der Peripherie der Complexe sind, wie schon oben gesagt worden ist, cylindrischen Epithelzellen auf den ersten Blick sehr ähnlich, besonders dort, wo die Complexe sich scharf von der Umgebung abheben. Wo aber letzteres nicht zu sehen ist, wo der Uebergang zum schleimigen Bindegewebe ein allmählicher ist, dort sieht man, dass die Zellen nicht mit ihrer ganzen Oberfläche geradlinig einander anliegen, sondern dass sie untereinander und mit den Zellen des Schleimgewebes nur durch Fortsätze verbunden sind. Zwischen den Fortsätzen befinden sich entweder Schleimmassen oder aber leere Lücken, die wohl intra vitam durch Flüssigkeit erfüllten Räumen entsprechen.

Der Zweite hier hervorzuhebende Punkt ist die nur selten von den Autoren beobachte Anwesenheit von vielkernigen Riesenzellen in den Mischgeschwülsten der Speicheldrüsen. In unseren zwei Fällen haben wir sie, — stellenweise selbst in grösserer Anzahl —, gesehen (Taf. VIII Figg. 4 und 5) Bose und Jeanbrau[1]), die in einem von den 8 Mischtumoren der Parotis, welche sie untersucht haben, eine Riesenzelle gefunden haben,

[1]) Bose und Jeanbrau. Recherches sur la nature histologique des tumeurs mixtes de la parotide. Nouveau Montpellier Médical. 1899 p. 57. des Separatabzuges.

sagen, dass sie in einem Lymphspalt (Lumière lymphatique) zwischen einkernigen epithelioiden Zellen lag; durch Fortsätze war diese Riesenzelle mit der Wand des Lymphspaltes verbunden.

Die von uns beobachteten Riesenzellen waren verschiedenförmig, zumeist jedoch rundlich oder oval. Ihre Kerne waren ebenso gebaut, wie diejenigen der epithelioiden Zellen in den Zellschläuchen und Zell-Complexen, also scharf contourirt, mit deutlichem Chromatin-Gerüst und einem, beziehungsweise mehreren Nucleolen. Die Riesenzellen lagen zumeist vereinzelt, seltener zu mehreren beisammen an der Grenze der Zell-Complexe bei ihrem Uebergange in das Schleim- oder Knorpelgewebe, seltener inmitten der letzteren. Im Lumen der Zellschläuche, welche Lymphgefässen ähnlich sahen, haben wir sie auch einige Mal angetroffen, und einmal bildete eine Riesenzelle zusammen mit den einkernigen Zellen die Wandung des Zellschlauches (Taf. VIII Fig. 5 links).

Wir haben schon hervorgehoben, dass die Theorien von der epithelialen und von der endothelialen Genese des Parenchyms unserer Geschwülste sich heute noch schroff gegenüber stehen. Auch die Herkunft des Schleim-, Knorpel- und Knochengewebes, die zum Bilde dieser Mischgeschwülste gehören, wird in verschiedener Weise beleuchtet.

Diese Streitfragen müssen hier besprochen werden; aus ihrer Besprechung wird auch unser Standpunkt klar werden.

Die Anhänger der Theorie von der endothelialen Genese des Geschwulst-Parenchyms (Volkmann und A.) stellen sich vor, dass die Endothelien der Lymphspalten des Bindegewebes den Ausgangspunkt der neoplastischen Wucherung bilden. Bei ihrer Vermehrung füllen diese Zellen die Lumina der Spalten aus, wobei sie im Beginn ihre Spindelform behalten, später aber polygonal werden. Die Züge des wuchernden interfasciculären Endothels sind Anfangs dünn; dann werden sie dicker und bilden, der Anordnung der Bindegewebsbündel entsprechend, entweder Netze oder Stränge.

Schon diese Bilder erinnern sehr an Carcinoma, aber diese Carcinom-Aehnlichkeit wird noch grösser, wenn in den Endothel-Zellsträngen runde Lumina erscheinen, um welche sich die Zellen

Drüsenepithel-ähnlich gruppiren. Das Auftreten der Lumina erklären die einen durch Lymphstauung in den Spalten, in welchen die neoplastische Wucherung stattfindet, andere durch eine inhärente Tendenz der Zellen zur Gruppirung um ein centrales Lumen, andere endlich durch Zelldegeneration.

Die durch weitere Wucherung der Züge und Netze entstehenden Zell-Complexe können von Krebszellen-Nestern auf Grund folgender Daten unterschieden werden (Volkmann[1]): Die Zellcomplexe stehen niemals in irgend welcher Beziehung zu den epithelialen Elementen der Drüse; bei Krebswucherung in den Lymphspalten und Lymphgefässen bleibt ihr Endothel unverändert; in den Carcinomen spalten sich die locker mit dem bindegewebigen Substrat verbundenen Krebszellen-Nester von der Alveolenwand bei der Alkohol-Härtung ab, während in den Endotheliomen die Verbindung des Parenchyms mit dem Bindegewebe fester ist, so dass die Alkoholhärtung nicht zu einer derartigen Retraction führt. Neben Strang-, Schlauch- und Netzbildung findet auch diffuse Wucherung des Endothels statt, wodurch Bilder entstehen, die von gewöhnlichen Sarcomen oder von Krebs-Infiltration nicht zu unterscheiden sind. Das Wachsthum der Geschwülste hängt sowohl von der Wucherung der von Anfang an entstandenen endothelialen Zell-Complexe ab, wie auch von der Neubildung von Netzen und Strängen durch Wucherung der Lymphspalten-Endothelien des Bindegewebes, in welchem der ganze Process von Statten geht.

Die Anhänger der Theorie von der epithelialen Genese der Speicheldrüsen-Mischgeschwülste (Hinsberg[2]) protestiren in ihrer Kritik obiger Anschauungen vor Allem gegen das Recht, aus der Beobachtung der Randzone schon entwickelter Geschwülste Schlüsse über die Genese der Tumoren zu ziehen. Die in diesen Geschwulsttheilen beobachteten endothelialen Wucherungen beweisen nicht, dass das Geschwulst-Parenchym eben aus solchen Wucherungen ensteht.

[1]) Volkmann. Ueber endotheliale Geschwülste. D. Zeitschrift für Chirurgie Bd. 41, 1895.

[2]) Hinsberg. Beitr. z. Entwick. u. Natur d. Mundspeichel-Drüsengeschwülste. D. Z. f. Chir. Bd. 51., 1899.

Borst[1]) hat bei der Wucherung verschiedener Neubildungen in den Lymphspalten reactive Vermehrung der Endothelzellen und ihre Umwandlung in Epithel-ähnliche Formen gesehen, obgleich kein Zweifel darüber herrschen konnte, dass zwischen dem Geschwulst-Parenchym und diesen Endothelzellen kein genetischer Zusammenhang vorhanden war.

Es kann also die Wucherung des Lymphspalten-Endothels an der Geschwulst-Peripherie nicht als Argument zu Gunsten des endothelialen Ursprungs der Neoplasmen gelten, um so mehr, als Ribberts[2]) Untersuchungen es höchst wahrscheinlich machen, dass die Geschwülste ausschliesslich durch Wucherung der eigenen Geschwulstzellen wachsen und keine Umwandlung von Zellen der Nachbargewebe in Geschwulstzellen stattfindet.

Ferner kann der Mangel jeglicher Verbindung zwischen der Neubildung und dem Drüsengewebe nicht nur durch Mangel eines genetischen Zusammenhanges zwischen ihnen, sondern auch ebenso gut durch die Entstehung der Geschwülste aus embryonalen Anlagen im Sinne von Cohnheim erklärt werden. Aus Obigem ist es ersichtlich, dass die Kritik, welche die Anhänger der Theorie vom epithelialen Ursprung unserer Geschwülste üben, die Möglichkeit des endothelialen Ursprungs ihres Parenchyms nicht ausschliesst; sie beweist nur, dass die Hypothese vom epithelialen Ursprung a priori nicht auszuschliessen ist.

Hinsberg bemühte sich daher, auch solche Argumente ins Feld zu führen, welche direct die epitheliale Natur der fraglichen Zellen beweisen könnten.

Das gewichtigste von diesen Argumenten ist der Befund von Stacheln an einer gewissen Anzahl von Zellen aus den Parenchymzellen-Verbänden seines ersten Falles; dieser Befund charakterisirt diese Zellen als Plattenepithel-Zellen.

Der Befund ist von hoher Bedeutung und für die Theorie von der endothelialen Genese geradezu vernichtend, wenn die

[1]) Borst. Verhalten d. Endothelien b. d. acut. u. chron. Entzünd., sowie b. d. Wachsthum d. Geschw. Verh. d. phys. med. Ges. z. Würzb. N. F. N. I. Bd. 31.

[2]) Ribbert. Ueber Rückbildung an Zellen u. Geweben u. über die Entstehung d. Geschw. Bibl. med. C. Heft 9 und das pathologische Wachsthum. Bonn 1895.

Geschwulst, in welcher Hinsberg an den Parenchymzellen Stacheln gefunden hat, eine typische Mischgeschwulst der Ohrspeicheldrüse war. Liest man jedoch die Beschreibung, welche Hinsberg von der Geschwulst geliefert hat, genau, so überzeugt man sich bald, dass er diese Neubildung mit Unrecht zu den Mischgeschwülsten der Speicheldrüsen rechnet. Er hatte mit einem Carcinom zu thun, dessen bindegewebiges Gerüst stellenweise hyalin geworden und verkalkt war. Nirgends war typisches Knorpel-, beziehungsweise Knochengewebe, nirgends war Schleimgewebe vorhanden. Hinsberg spricht übrigens selbst nur von einer gewissen Aehnlichkeit mit hyalinem Knorpel, von Uebereinstimmung mit der sog. osteoiden Substanz.

Von derartigen Tumoren, welche wir mit Hinsbesg gerne den Carcinomen zurechnen, ist jedoch hier nicht die Rede, sondern von echten Mischgeschwülsten, und in solchen hat weder Hinsberg, noch irgend ein anderer Forscher je Stachelzellen oder echte „Carcinom-Perlen“ gefunden.

In gleicher Weise, wie dieses Argument, lassen sich auch die übrigen, von Hinsberg angefürten etwas abschwächen. Wir theilen vollständig die Meinung von Ribbert, dass die Geschwülste nicht durch neoplastische Umwandlung der umgebenden Gewebe, sondern nur durch Wucherung des Tumorgewebes wachsen. Wir bemerken jedoch keinen Widerspruch zwischen dieser Meinung und der Behauptung, dass im Tumor neue epithelioide Zell-Complexe durch Wucherung des Lymphspalten-Endothels des neoplastischen Bindegewebes enstehen. Diese Endothelzellen sind nicht Zellen des normalen Nachbargewebes, von welchem der Tumor durch eine eigene Kapsel abgegrenzt ist, sondern sie sind ein Bestandtheil des Geschwulstgewebes. Knorpel, Knochen, Schleimgewebe, mit einem Worte alle Elemente, aus welchen unsere Geschwülste bestehen, wuchern und bilden neue Tumor-Massen. Die Wucherung der Knorpelzellen führt zur Bildung von atypischem Knorpel, diejenige der Lymphspalten-Endothelien — zur Bildung von atypischen Endothel-Verbänden. Nicht alle chondrogenen Elemente der Geschwulstanlage müssen von Anfang an wuchern und atypische Knorpelmassen liefern; ebenso müssen nicht alle Lymphspalten-Endothelien von Anfang an zu epithelioiden Zell-Complexen werden. Die einen thun dies

früher, die anderen später, und es sind eben diese späteren Umwandlungen, welche in den fertigen Tumoren uns zu Gesichte kommen. Wollten wir in den normalen, die Geschwülste umgebenden Geweben die Umwandlung von Lymphspalten-Endothelien in Geschwulst-Parenhym suchen, so wäre der Vorwurf richtig, dass wir ohne jeden Grund eine „Ansteckung" gesunder Gewebe durch die Geschwulst annehmen und in diesen Geweben dann das Ergebniss der Ansteckung, den Uebergang normaler Gewebe in neoplastische suchen, der Beobachtungen von Borst nicht gedenkend, dass eben in der Umgebung von Geschwülsten die Endothelzellen reactiv wuchern, und, ohne Bestandtheil der Geschwulst zu werden, einen epithelialen Charakter annehmen.

Wir thun dieses jedoch nicht: im Geschwulstgewebe selbst und nicht in seiner Umgebung sehen wir die Zellwucherung, welche zur Bildung neuer epithelioider Zell-Complexe führt. Dass die Zellen dieser Complexe im Beginn identisch mit Endothelzellen sind und erst später sich von diesem Typus entfernen und epithelähnlich werden, (was nicht nur bei neoplastischen, sondern auch bei entzündlichen Processen mit den Endothelzellen geschieht), das spricht doch eher zu Gunsten ihrer endothelialen Natur, als zu Gunsten einer epithelialen Abstammung.

Der embryonale Ursprung der Geschwulst-Anlage, welche Hinsberg ferner als Argument ins Feld führt, beweist ebenfalls nicht das, was Hinsberg von ihm haben möchte. Die embryologischen Untersuchungen von Hinsberg haben gezeigt, dass zwischen der 8. und der 15. Woche im menschlichen Embryo die Anlage der Speicheldrüsen in unmittelbarer Nachbarschaft mit der Anlage des Unterkiefers, bezw. mit dem Reichert'schen Knorpel liegt. Die Drüsen liegen mit einzelnen Acinis dicht am und fast im Periost des Unterkiefers, bezw. Perichondrium des Reichert'schen Knorpels. Hinsberg glaubt nun, dass hier, wie bei allen Geschwülsten überhaupt, welche Knorpel- oder Knochengewebe enthalten, Entwickelungs-Anomalien, Abtrennung einzelner embryonaler Zellgruppen von der Organanlage den Ausgangspunkt der Geschwulstwucherung bilden. Trennen sich Zellgruppen aus der Anlage der Drüse gleichzeitig mit dem Periost, bezw. Perichondrium ab, so erhält man im weiteren Verlauf des Processes eine Misch-Geschwulst der Speicheldrüsen.

Die Ansicht von der embryonalen Anlage der Mischgeschwülste der Speicheldrüsen theilen wir auch; wir finden jedoch einen Fehler in den Schlussfolgerungen von Hinsberg. Da die Speicheldrüsen-Mischgeschwülste sich nicht im Knochen, sondern in der Drüse, bezw. in ihrer Kapsel entwickeln, so liegt kein Grund vor, eine Abtrennung von embryonalen Drüsenzellen anzunehmen. Hier kann nur von Absprengung von Zellgruppen des Periost, bezw. Perichondrium die Rede sein. Hätten wir Carcinom-Bildung im Knochen vor uns, da wäre die Annahme einer Absprengung von Drüsenzellen am Platze.

Die gleichzeitige Absprengung von Drüsen- und Periost-, bezw. Perichondrium-Zellen ist weder thatsächlich erwiesen, noch eine logische Consequenz der Theorie vom embryonalen Geschwulstursprung, und darum sehe ich nicht ein, warum die Acceptirung der Theorie von der embryonalen Geschwulstanlage die Annahme des epithelialen Ursprungs des Geschwulst-Parenchyms nach sich ziehen müsse. Im Gegentheil spricht diese Theorie eher zu Gunsten des endothelialen Ursprungs des Parenchyms unserer Geschwülste.

Die Anhänger des endothelialen Ursprungs des Geschwulst-Parenchyms mussten, so lange sie die embryonale Genese nicht beachteten, eine sehr weitgehende Metaplasie der Zellen annehmen, um die Entstehung von Knorpel, Knochen u. s. w. aus dem interstitiellen Bindegewebe der Drüse zu erklären. Alle Untersuchungen (Ribbert, Hansemann u. A.) zeugen jedoch dafür, dass die Annahme einer derartigen Metaplasie völlig unbegründet ist. Mit der Annahme der embryonalen Geschwulst-Anlage schwindet sogleich diese Schwierigkeit. Das Gewebe, aus welchem die Geschwulst entsteht, ist das Periost des Unterkiefers, und aus ihm können sowohl Knorpel, wie auch Knochen[1]), sowohl Schleimgewebe, wie endotheliale Wucherungen entstehen.

Vom Standpunkte der Theorie von den embryonalen Geschwulstanlagen gewinnt auch unsere Behauptung, dass die Wucherung des Lymphspalten-Endothels des Geschwulst-Binde-

[1]) Vergl. Koller, Ist das Periost bindegewebig angelegter Knochen im Stande, Knorpel zu bilden. Archiv für Entwickelungs-Mechanik. Bd. 5 und Schaffer, Ueber d. Fähigkeit d. Periostes, Knorpel zu bilden. Arch.f. Entw. Bd. 5.

gewebes eine Wucherung von neoplastischen, und nicht von normalem Bindegewebe ist, neue Stützen, was seinerseits der Theorie vom endothelialen Ursprung des Geschwulst-Parenchym zu Gute kommt.

Die letzten Argumente, welche Hinsberg zu Gunsten der epithelialen Theorie ins Feld führt, das sind: 1. die mikroskopischen Bilder, die für eine secretorische Thätigkeit der Zellen, welche die epithelioiden Zell-Complexe bilden, zeugen sollen, 2. die Aehnlichkeit mancher Zell-Complexe mit Drüsen.

Was das erste betrifft, so müssen wir bemerken, dass die Bilder, welche Hinsberg als Beispiel der secretorischen Thätigkeit anführt, Bilder von schleimhaltigen Zellen sind. Eine schleimige Entartung der Parenchymzellen finden wir oft in den Mischgeschwülsten der Speicheldrüsen, es kann uns daher nicht wundern, dass in ihnen Schleim vorhanden ist. Bei der Schleim-Secretion in Epithelzellen gehen diese Zellen nicht zu Grunde; nach der Secretion erfolgt Regeneration, und die secretorische Thätigkeit beginnt von Neuem. In unseren Geschwülsten ist dagegen das Endergebniss des Auftretens von Schleim eine Degeneration der betreffenden Zellen, eine Verwandlung ganzer Zell-Complexe in eine zähflüssige Schleimmasse. Es kann daher hier nicht von Secretion, sondern von Degeneration die Rede sein. Hinzufügen muss ich noch, dass die Farben-Reactionen den französischen Forschern Bosc und Jeanbrau[1]) Recht geben, wenn sie die hier beobachtete Entartung nicht als rein schleimig, sondern als schleimig-hyalin (muco-hyaline) bezeichnen. Was nun die Drüsenähnlichkeit einiger Zellcomplexe betrifft, so beruht sie darauf, dass diese Zellcomplexe aus polygonalen Zellen bestehen und ein rundes oder ovales Lumen besitzen. Bei unregelmässiger Zellwucherung in in Adeno-Carcinomen wird das Epithel der neoplastischen Röhrchen und Acini oft vielschichtig und das Lumen excentrisch oder unregelmässig. Es entstehen dann Bilder, welche in der That denjenigen, welche in unseren Geschwülsten vorkommen, ähnlich sehen. Aber vor einer Identificirung schützen die Stellen der Geschwülste, in welchen die Lumina durch Zell-Degenerationen zu Stande kommen, während in den Adeno-Carcinomen von einer derartigen Lumen-Bildung Nichts zu sehen

[1]) Bosc u. Jeanbrau, a. a. O. S. 78—79.

ist, sondern, im Gegentheil, nur Lumen-Verschluss durch Zellwucherung zur Beobachtung kommt.

Es hat mich also die Untersuchung der Structur der Misch-Geschwülste der Speicheldrüsen zu der Ueberzeugung geführt, dass das Parenchym dieser Geschwülste endothelialer, nicht epithelialer Natur ist.

Die Argumentation von Hinsberg hat diese meine Ueberzeugung nicht ändern können, sie hat nur bewiesen, dass die Anhänger der Theorie vom epithelialen Ursprung des Geschwulst-Parenchyms bis jetzt wenigstens sehr schwache Argumente besitzen, die keinesfalls die endotheliale Theorie umstürzen können.

Literatur.

Barth: Fall von Lymphangio-Sarcom des Mundbodens. D. J. Heidelberg 1896.

Berger: Tumeurs mixtes du voile du palais. Revue de Chirurgie. 1897.

Billroth: Beobacht. ü. Geschw. d. Speicheldrüsen. Dieses Archiv. 1859. Bd. 17.

Bosc et Jeanbrau: Recherches s. l. nat. hist. d. tumeurs mixtes d. l. parotide. Nouveau Montpellier médical. 1899.

Collet: D. tum. mixtes d. gl. saliv. Thèse de Paris 1895.

Curtis et Phocas: Contrib. à l'étude d. tum. mixtes. d. l. parot. Arch. provinc. d. méd. 1899, No. 1, S. 745.

Delabarberie: Recherches d. l. tum. mix. d. l. muceuse buccale. Arch. Gen. d. méd. 1890.

Ewetzky: Zur Cylindrom-Frage. Dieses Archiv. 1877. Bd. 69.

Henkel: Beiträge z. Histogenie der Parotis-Geschwülste. Inaug.-Dissert. Greifswald. 1896.

Hinsberg: Beiträge z. Entwickl. u. Natur d. Mund-Speicheldrüsen-Geschwülste. Inaug.-Dissert. f. Chir. 1899. Bd. 51.

Jakowenko: Zur Frage n. d. Natur d. Mischgeschw. d. Parotis. Inaug.-Diss. Würzburg 1897.

Kaufmann: Das Parotis-Sarcom. Arch. f. klin. Chir. Bd. 26.

Koch: Ueb. Parotis-Sarcome. D. Zeitschr. Freiburg 1897.

Kolaczek: Ueb. d. Angio-Sarcom. D. Z. für Chir. 1878. Bd. 0.

Kuehn: B. z. Kenntn. d. gemischt. Tumoren der Parotis. Inaug.-Dissert. Freiburg 1894.

Kuettner: D. Geschw. d. Submaxill. Beitr. z. klin. Chir. 1896. Bd. 16.

Lotheissen: U. d. Geschw. d. gl. Submax. Beitr. z. klin. Chir. 1897. Bd. 29.

Löwenbach: Beitr. z. Kenntn. d. Geschw. d. Submax. Dies. Arch. 1897. Bd. 150.

Nasse: Die Geschw. d. Speicheldrüsen. Arch. f. klin. Chir. Bd. 44.

v. Ohlen: Beitr. z. Kenntn. d. Parotis-Geschw. Inaug.-Diss. Marburg 1893 u. Ziegler's Beitr. Bd. 12.
Pérochaud: Recherches s. l. tum. mix. d. glandes. Thèse de Paris. 1885.
Planteau: Contr. à l'étude d. tum. d. l. parot. Thèse de Paris 1876.
Poujol: Sur les tum. d. gl. saliv. Thèse de Montpellier 1893.
Pupovac: Beitr. z. Casuist. u. Histol. d. sog. Endoth. D. Z. f. Chir. Bd. 49. 1898.
Reinbach: Z. Lehre v. d. sublingualen Geschw. d. Kindesalters. Beitr. z. klin. Chir. Bd. 18. 1897.
Schaefer: Fall v. Parotis-Sarcom. Inaug.-Diss. Erlangen 1896.
Volkmann: Ü. endoth. Geschw. D. Z. f. Chir. Bd. 41. 1895.

Erklärung der Abbildungen auf Tafel VIII.

Alle Mikrophotogramme sind mit Leitz'schem Apparat aufgenommen. Oculare und Objective von C. Zeiss. Tubuslänge des Mikroskops 160 mm; Tageslicht; als Filter braune Leitz'sche Glasplatte. Orthochromatische Platten aus der A.-G. f. Anilinfabrikation.

Fig. 1. Objectiv B. B. Ocular 2. Inmitten von Schleimgewebe epithelioide Zell-Complexe von verschiedener Grösse, zum Theil mit Lumen. Von ihnen gehen Seitengänge ab, welche sie unter einander verbinden oder frei im Schleimgewebe endigen.

Fig. 2. B. B. 2. In der Mitte und unten Knorpel und Schleimgewebe. Oben und rechts unten epithelioide Zellcomplexe, zum Theil mit Lumen, welche ziemlich scharf abgegrenzt sind und durch faseriges und Schleimgewebe von einander getrennt sind.

Fig. 3. BB. 2. Den grössten Theil des Geschwulstfeldes nehmen epithelioide Zell-Complexe ein, die zum Theil scharf abgegrenzt sind, zum Theil zusammenfliessen. Im Centrum zwei vielkernige Riesenzellen. Links oben Knorpel; unten Schleimgewebe.

Fig. 4. DD. 4. Im Bindegewebe zwischen Zell-Complexen im Centrum eine vielkernige Riesenzelle.

Fig. 5. DD. 2. Zwischen den Zell-Complexen im kernreichen Bindegewebe, welches ohne deutliche Grenze in die Zell-Complexe übergeht, 3 Riesenzellen.

Fig. 6. Apochrom. Oel-Immers. Ap. 1,30, Brennw. 2,0 mm. Compensations-Ocular 4. Zellenzug (aus Spindelzellen bestehend), der links in einen epithelioiden Zell-Complex übergeht. Rechts ist auf dem Photogramm die Uebergangs-Stelle in einen Zell-Complex, der etwas weiter liegt, nicht zu sehen. Ringsum Schleimgewebe.

Fig. 7. Gleiche Vergrösserung. Theil des Bildes Fig. 1. Vom Zell-Complex oben rechts zieht nach unten ein von Endothelzellen gebildeter Zellschlauch, von welchem nach rechts 2 Zellzüge, die frei endigen, abgehen. Nach links und unten gehen ebenfalls 2 Spindelzellen-Züge ab, welche in epithelioide Zell-Complexe übergehen.

VIII.

Ueber Ektoderm- (Dermoid-) Cysten im Ligamentum latum, am Samenstrang und Nebenhoden bei Foetus und Neugeborenen.

Von
Robert Meyer in Berlin.

Da die Histogenese der sogenannten Dermoide und Teratome in den letzten Jahren einen lebhaften Meinungsaustausch hervorgerufen hat, so dürfte die Veröffentlichung foetaler Ektoderm-(Dermoid-)Cysten wohl Interesse beanspruchen können, selbst wenn sie mehr negative, als positive Schlussfolgerungen auf die Tumoren der Erwachsenen gestatten.

Die erste Veröffentlichung einer Dermoidcyste im Lig. latum einer Neugeborenen stammt von Marchand [1]; ihr folgte nach 17 Jahren eine zweite von Switalski [2]. Danach könnte es scheinen, als ob derartige Fälle sehr selten sind, zumal auch bei Erwachsenen Dermoidcysten des Lig. latum ausserordentlich selten sind. Als hauptsächlichstes Ergebniss kann ich jedoch vorausschicken, dass Ektoderm-(Dermoid-)Cysten im Lig. latum häufig angeboren vorkommen, und ich werde mit 5 solchen Fällen gemeinsam je 1 Fall am Samenstrang und am Nebenhoden beschreiben. Ich kann nicht gut meine Befunde in Procenten angeben, weil ich im Zweifel bin, von welcher Altersstufe an ich die von mir untersuchten Foetus mitzählen darf. Es handelt sich nehmlich in meinen Fällen um Foetus von 7 Monaten bis zu Neugeborenen; möglicher Weise habe ich aber bei jungen Foetus früher aus Unkenntniss ähnliche Fälle verkannt, da in den ersten Monaten das ektodermale Epithel die Charakteristica der fertigen Haut entbehrt. Beim männlichen Geschlecht, welches ich bisher weniger untersucht habe, würde die Procentzahl etwa 15 sein; im Mindestfalle würden etwa in 4—5 pCt. aller Fälle Ektodermcysten vorkommen.

Zunächst werden wir die 7 Fälle in einer gemeinsamen Beschreibung betrachten, da sie im Bau nur unwesentliche quantitative und in der Localisation ebenfalls unbedeutende Unterschiede bieten:

Von den 5 weiblichen Fällen waren 2 sieben Monate alte Foetus, 3 Neugeborene; von den 2 männlichen war 1 sieben Monate alt, 1 neugeboren. Alle sind normal gestaltet; in einem Falle fand ich einen leicht retroflectirten Uterus, und einmal handelte es sich um einen Uterus arcuatus, welche sich im obersten Theile als biloculär erwies. In allen Fällen wurde genaue mikroskopische Untersuchung der ganzen Genitalien vorgenommen, ohne dass sich nennenswerthe Abnormitäten gefunden hätten, bis auf einen 7 Monate alten Foetus, welcher zwei accessorische Nebennieren am Nebenhoden gleichzeitig mit der Ektoderm-Cyste, aber in keinem Zusammenhang mit ihr, aufzuweisen hatte.

Bei den weiblichen Individuen fanden sich ausserdem dreimal Reste des Wolff'schen Ganges am, bezw. im Uterus; von Bedeutung waren sie quantitativ nur in einem Falle, wo, ausser einem Rest des Ganges, an der rechten Uteruskante noch beiderseits in der Cervix ausgedehnte Ampullen des Ganges mit kräftigem Drüsen-Anhang und schliesslich das untere Ende des rechten Ganges im untersten Theil der Vagina mit Mündung am Hymen gefunden wurden.

Der Sitz der Cysten, einschliesslich der von Marchand und Switalski beschriebenen, war 4 mal links, 5 mal rechts; stets fanden sie sich im engen Anschluss an Reste, bezw. Derivate des Wolff'schen Körpers und Ganges, und danach kann man sie eintheilen in solche 1. am Wolff'schen Gange, 2. an der Urniere, a) am Sexualtheil (Epididymis, Epoophoron), b) am secretorischen Theil der Urniere (Paradidymis, Paroophoron); ich betone jedoch, dass ich hiermit keine principiellen Unterschiede aufstellen will, zumal man bei ähnlichen Befunden an jüngeren Foeten doch in Verlegenheit gerathen könnte, welchem Theil der Urniere die Cysten angehören. Für spätere Monate ist jedoch die Localisation und ursprüngliche Zugehörigkeit zu dem oberen oder unteren Theile der Urniere von Bedeutung, da die am Sexualtheil gelegenen in der Nachbarschaft der Keimdrüsen bezw. in den Nebenhoden, dagegen die zum secretorischen Theil gehörigen Cysten in Beziehung zum Plexus spermaticus (pampiniformis) bleiben und demnach, wie in einem meiner Fälle, am Samenstrang, beim weiblichen Geschlecht tiefer im Lig. latum, meist auch näher der Beckenwand liegen.

Verbindung mit Ueberresten des unteren oder secretorischen Urnieren-Abschnittes fand ich bei den männlichen Foeten (Paradidymis) einmal, bei weiblichen (Paroophoron) dreimal, also in meinen 7 Fällen viermal.

Die Beziehung der Cysten zu den secretorischen Urnieren-Resten ist in meinen Fällen verschieden; bei einem neugeborenen Mädchen liegen Paroophoron-Reste über und unter der Ektoderm-Cyste, aber ohne Zusammenhang, dagegen stehen in den 3 anderen Fällen die Epithelien der Urnieren-Canälchen noch in unmittelbarem Zusammenhang mit dem Epithel der Dermoid-Cysten.

Diese secretorischen Urnieren-Reste sind in allen Fällen unbedeutende Canäle; nur bei einem Foetus fand ich zwei deutlich erhaltene Glomeruli. Bei den weiblichen Foetus liegen die Ektoderm-Cysten am unteren Rande des Plexus spermaticus, zweimal näher der Beckenwand, einmal mehr medial, unterhalb des Ovarium.

Einen Zusammenhang mit dem Sexualtheil der Urniere fand ich nur bei einem männlichen Foetus; die Dermoydcyste liegt hier am Kopfe der Epididymis, nahe der Hinterfläche, mit der unteren Circumferenz noch unmittelbar zwischen den Canälchen des Nebenhodens, aber ohne Zusammenhang der Epithelien; der über die Nebenhoden-Substanz herausragende Theil der Cyste liegt hinten nahe an der Tunica erythrea und nicht weit vom Plexus pampiniformis.

Dagegen habe ich am weiblichen Sexualtheil der Urniere, also am Epoophoron, bisher keinen Fall von Ektoderm-Cyste gefunden. Vielleicht gehört hierher der Marchand'sche Fall, in welchem das Knötchen 3—4 mm vom freien Rande des Lig. latum dicht unter dem Ovarium gefunden wurde. Das Knötchen wurde herausgeschnitten, daher ist nicht angegeben, ob es an Urnieren-Resten sass.

In Beziehung zum Wolff'schen Gang stehen von meinen Fällen zwei bei Mädchen und ein Fall von Switalski, also gerade ein Drittel aller Fälle; eine unmittelbare Berührung der Epithelien wurde hier bisher nicht gefunden, was besonders gegenüber den Resten des secretorischen Urnieren-Abschnittes sehr auffällig ist. In allen drei Fällen liegt jedoch die bindegewebige Kapsel der Cysten unmittelbar der Tunica des Wolff'schen Ganges angeschmiegt. In einem Falle endigt der W. G. in seinem Verlaufe von der lateralen Seite her gerade an der Ektoderm-Cyste; im zweiten liegt die Cyste an der Unterfläche des Wolff'schen Ganges. Bei Switalski ist es mir nicht ganz klar, wie das Lageverhältniss war, aber auch hier ist die bindegewebige Berührung eine innige.

Besonders hervorheben muss ich noch, dass ich die Ektoderm-Cystchen des Lig. latum in allen Fällen näher dem Vorderblatt gelegen fand, meistens das Letztere vorbuchtend; bei Switalski fehlt eine derartige Angabe, und bei Marchand sass das Knötchen unter dem hinteren Peritonaealblatt des Lig. latum; in der überwiegenden Mehrzahl demnach vorne.

Der Sitz vertheilt sich also auf den Wolff'schen Gang 3mal (weiblich), Sexualtheil der Urniere 1 (männlich), secretorischer Theil der Urniere 4 (3 weiblich, 1 männlich).

Die Gestalt ist in ¾ aller Fälle annähernd kuglig, in ¼ mehr länglich, walzenförmig, spindelförmig oder an einem Ende bauchig, am anderen enger, mehr schlauchförmig; die länglichen sind nicht geradachsig, sondern über eine Querachse gebogen oder etwas geknickt.

Die Grösse der Cysten schwankt von 0,3 bis 1,0 mm Durchmesser; eine längliche Cyste hat 1,5 mm grösste Länge; sie sind demnach alle makroskopisch auf den Schnitten sichtbar; jedoch habe ich nur die grösseren

bei 2 Mädchen gesehen und diagnosticiren können. Auch Marchand fand die Cyste makroskopisch. Die ersten beiden Fälle im Lig. latum entgingen mir makroskopisch aus Unkenntniss, und bei dem fünften Mädchen ragte die kleine Cyste nicht über die Oberfläche des Ligaments hinaus; bei den männlichen Foetus wurden sie nicht vorher gesehen, weil ich die Genitalien im Zusammenhang mit den Hüllen mikrotomirte.

Der Bau der Cysten ist folgender:

Eine circuläre Tunica ist in allen Fällen vorhanden; sie besteht zumeist aus faserigem Bindegewebe, mit wenigen, schlanken, spindeligen Zellen untermischt; nur in einem Falle waren die Spindelzellen reichlicher. In einem Falle habe ich nach Weigert elastische Fasern nachgewiesen, während sie ohne Färbung nicht sicher zu diagnosticiren waren. Die Breite der Kapsel beträgt 0,04 bis 0,15 mm und ist fast ringsum gleichmässig stark; nur in einem Falle war sie unvollkommen und fehlte nahe der Oberfläche des Lig. latum.

Das Epithel zeigt, wenn gut erhalten, ganz deutlich die Schichtung der äusseren Haut; je grösser jedoch die Cyste ist, desto stärker wird das Strat. corneum, und desto undeutlicher werden die Schichten, insbesondere durch Abflachung der Zelllagen und durch Schwund. Hauptsächlich leidet das Strat. Malpighi, sodass es in der Mehrzahl der Fälle nur an einzelnen Stellen sich durch seine cubische Zellform von den übrigen Schichten scharf abhebt. An den meisten Stellen leidlich gut erhalten ist das Strat. Malpighi nur bei einem 7monatlichen Foetus. Das Stratum spinosum verdient weniger seinen Namen durch Riff-Stachelzellen, welche nur selten deutlich sind, als durch seine Lage; dieses Stratum ist in allen Fällen aus mehreren Zellreihen zusammengesetzt. Auffallend ist in dieser Schicht eine häufige Vacuolisirung der Zellen, in Folge deren die Kerne sichelförmig an der Peripherie des Zellleibes liegen; der Inhalt der Vacuolen nimmt keine Farbstoffe an, ausser ganz leichte Spuren von Eosin. Besonders bemerkenswerth ist es, dass auch dieses Stratum von sehr wechselnder Breite ist, und dass in einem Falle sogar eine grössere Strecke des Strat. Malpighi und spinosum vollständig fehlt. Das Stratum granulosum ist sehr ungleichmässig, es fehlt jedoch in keinem Falle gänzlich; meist hat das Stratum granul. keine scharfen Grenzen und geht mit einzelnen Zellen besonders in das Stratum corneum unregelmässig über. Immerhin gehört diese Zellschicht, selbst wo sie am schwächsten ausgebildet, zu den hervorragendsten Eigenthümlichkeiten der Cysten durch die rhombische Gestalt der grossen Zellen und durch ihre Karyolyse; zuweilen sind die Kerne noch ganz gut, zuweilen nur in schattenhaften Umrissen zu erkennen, oft aber ist das ganze Protoplasma gleichmässig besät mit kleineren und grösseren, dunkleren und stärker färbbaren unregelmässigen Körperchen. Am Stratum corneum, welches meist das ganze Centrum der Cyste dicht ausfüllt und an den grösseren Cysten an Breite alle Schichten weit übertrifft, lässt sich nur selten ein Stratum lucidum deutlich abgrenzen; ebenso oft folgt auf das Stratum granulosum sogleich eine stark tingirbare

Corneum-Schicht; wenn das Strat. lucidum unbedeutend ist, so pflegt die Cyste nicht so prall gefüllt zu sein und die Corneum-Schicht legt sich in sehr stark tingirbare (Hämalaun-)Lamellen locker geschichtet an die Granulosa-Schicht an.

Pigment fand ich in 4 Fällen im Stratum Malpighi und etwas darüber hinaus im Stratum spinosum (Switalski ebenfalls), also in der Mehrzahl der Fälle und zwar gelblich braunes, meist rothbraunes Pigment in kleinen und grossen Körnchen; in zwei Fällen ist die Pigmentmenge so gross, dass man kaum noch das Protoplasma der Zellen sehen kann. Ausserdem fanden Switalski und ich in je einem Falle dunkle Pigmentkörnchen mit starkem Tinctionsvermögen in den inneren Reihen der Granulosa-Schicht.

Haare, Talg- und Schweissdrüsen fand ich in keinem Falle. In 2 Fällen bildet das wohlerhaltene Stratum Malpighi einen kleinen Höcker oder Zapfen.

Von Kernfärbemitteln wird am intensivsten Hämatoxylin und Hämalaun aufgenommen; die Tinctions-Fähigkeit des Stratum granulosum und corneum ist von Fall zu Fall sehr wechselnd; im Strat. corn. hängt das von dem Bestand eines Strat. lucid. ab, welches bekanntlich sich kaum färbt. Auch Alauncarmin giebt sehr gute Kernfärbung, welche zu dem rostbraunen Pigment contrastirt. Das Stratum corneum wird durch Pikrinsäure intensiv gelb, durch van Gieson leuchtend gelbroth gefärbt. Mit Eosin habe ich keine besonderen Reactionen erzielen können; Switalski jedoch beschreibt Elein-Tröpfchen in den Zellen. Hämatoxylin-Eosin giebt dem verhornten Inhalt oft ein blau und roth marmorirtes Aussehen. Osmium-Säure färbt das Strat. granulos. und corneum graugelb bis schwarzbraun, das Strat. spinos. und Malpighi bleibt dann ungefärbt und kann mit Hämatoxylin gefärbt werden. (Mit Alkana, Nigrosin erzielte ich keine specifischen Reactionen.)

Wir fanden also bei älteren Foetus und Neugeborenen im Lig. latum, am Samenstrang und am Nebenhoden, stets im engen Anschluss an die Derivate oder Reste des Wolff'schen Körpers und Ganges, bindegewebig umkapselte Epithelcysten mit der unverkennbaren Schichtung der äusseren Haut ohne Drüsen, und Haare. Man hüte sich, Canälchen der Urniere für Hautdrüsen zu halten! Meist sind Zeichen der Degeneration des Epithels bereits ausgesprochen; vor Allem macht sich Schwund des Strat. germinativum bemerkbar.

Die Diagnose ist, wenn ich von etwaigen Befunden an jüngeren Foetus absehe, sehr leicht. Makroskopisch selbstverständlich ist sie weniger sicher, immerhin unterscheiden sich die beiden Fälle, welche ich vorher erkannt habe, durch ihr

halbkugliges Hervorragen über die Vorderfläche des Lig. lat., durch undurchsichtige, weissliche Farbe und, trotz der Kleinheit der Cysten, durch prall elastische Consistenz von den durchsichtigeren, weniger prallen, dünnwandigeren Cysten des Epoophoron und von den mehr gelbgrauen, meist flachen, zuweilen gelappten und viel weicheren accessorischen Nebennieren. — Mikroskopisch ist die Diagnose gar nicht zu verfehlen; der geschichtete Inhalt fällt schon am ungefärbten Präparate bei schwacher Vergrösserung durch homogenen Glanz stark auf; auch das Pigment der äusseren Zellreihen, wenn es vorhanden, ist sehr charakteristisch, ebenso das Strat. granulosum (rhombische, grosse, gekörnte Zellen). Bei Färbung und genauerer Durchsicht kann auch in den schlecht erhaltenen Fällen die Schichtung nicht entgehen, wovon das Stratum corneum und granulosum die werthvollsten sind, während auf ein Strat. lucidum und Malpighii nicht sicher zu rechnen und das Strat. spinosum nicht charakteristisch genug ist. Als specifisches Reagens ist vor Allem Acid. osmicum, als Färbemittel Pikrokarmin und Hämalaun-Eosin zu empfehlen.

Die Histogenese dieser Cysten ist klar und selbstverständlich; es kann sich nur um Abkömmlinge des differenzirten Hornblattes, des Ektoderms, handeln; der Ausdruck Ektoderm-Cysten trifft dennoch vielleicht nicht immer das ganze Wesen der Cysten, weil sie möglicher Weise, wenigstens zum Theil, eine subcutane Bindegewebsschicht besitzen. Diese Frage ist jedoch nicht leicht zu entscheiden; die bindegewebige Kapsel mag zum Theil dem Bindegewebe des Lig. latum nachträglich entlehnt sein, da Cysten beim Wachsen ihre Umgebung in concentrische Bahnen zwängen. Dieses kann ich jedoch nicht für die ganze Kapsel annehmen, weil sie fast immer sehr breit ist im Vergleich zu der Kapsel anderer angeborener Cysten und der accessorischen Nebennieren. In den meisten Fällen unterscheidet sich die Kapsel unserer Cysten auch in Färbung und Aussehen von der Umgebung; freilich lege ich hierauf nur dann Werth, wenn der Uebergang zwischen den concentrischen Schichten der Kapsel und dem übrigen Faserverlauf der Umgegend ein schroffer ist. Ferner ist mir aufgefallen, dass die bindegewebige Kapsel viel fester am Epithel haftet, als an der Umgebung, so

dass sie mit ersterem im Zusammenhang bleibt, wenn man die mikroskopischen Schnitte gewaltsam zerreisst (mit Nadeln). Wenn diese Eigenschaften der Kapsel nun auch sehr zu Gunsten einer primären Zusammengehörigkeit mit den Ektoderm-Cysten sprechen, so ist damit doch noch keineswegs der Nachweis ihres subcutanen Charakters erbracht; es handelt sich nehmlich um die Frage, ob zur Zeit der Ektoderm-Verlagerung überhaupt das mesenchymale Hautblatt schon vorhanden war, oder ob etwa ein Ektoderm-Theilchen schon vorher direct in das Urnieren-Blasten eingeschlossen wurde. Letzteres ist zweifellos möglich, aber für den Einzelfall kann die normale Entwicklungs-Geschichte nicht entscheiden. Hier könnte nur der morphologische Charakter der Cystenkapsel maassgebend sein, wenn er ausgesprochen wäre. In erster Linie wäre hier der Gehalt an elastischen Fasern von Bedeutung, wenn er auffallend ist, wie in einem meiner Fälle, und dann stehe ich nicht an, von einer Dermoid-Cyste im wahren Sinne des Wortes zu sprechen.

Von welcher Stelle des Hornblattes stammen nun unsere Cysten? Ihr Vorkommen im engsten Zusammenhang mit dem Wolff'schen Gang und mit den Derivaten und Resten des Wolff'schen Körpers in allen Fällen zwingt unbedingt, einen ursächlichen Zusammenhang einer Ektoderm-Verlagerung mit der Entwicklung dieser Organe zu suchen. Derartige Annahmen sind schon früher gemacht worden, allerdings meist in missverständlicher Weise zu Gunsten der Geschlechtsdrüsen-Tumoren, der sogenannten Dermoide (Wilms' Embryome, neuerdings Tridermome).

Wir müssen deshalb ganz kurz auf ein Capitel der Entwicklungs-Geschichte zurückgreifen, dessen beste und ausführliche Zusammenfassung man in Hertwig's Lehrbuch[3] findet.

Bei den Selachiern und Säugethieren soll sich das hintere Ende des Vornierenganges (Wolff'scher Gang) mit dem äusseren Keimblatt in feste Verbindung setzen, und zwar in Form einer Leisten-artigen Verdickung des äusseren Keimblattes, welche sich „immer weiter nach hinten verlagert, während nach vorn von dieser Stelle der Gang sich abgelöst hat und selbstständig geworden ist. Man findet also immer nur das hinterste Ende des in die Länge wachsenden Vornierenganges mit dem äusseren Keimblatt innig verbunden. Doch liegen die Verhältnisse, wie Rückert mit Recht hervorhebt, zur Zeit noch so, dass sich aus den vorliegenden Beobachtungen

nicht ohne Weiteres feststellen lässt, ob an der Verbindungsstelle eine Abgabe von Zellenmaterial aus dem äusserem Keimblatt erfolgt, oder ob das Material des Ganges aus der nach hinten auswachsenden (mesoblastischen) Vornieren-Anlage selbst hervorgeht. Nach den neuesten Untersuchungen von Rabl, welche auf diesen Punkt besonders gerichtet waren, betheiligt sich das äussere Keimblatt in keiner Weise an dem Wachsthum des Vornierenganges; vielmehr erfolgt seine Verlängerung nach hinten einzig und allein durch Vermehrung seiner eigenen Zellen innerhalb seines ganzen Verlaufs."

So viel aus Hertwig's Darstellung, der ich noch hinzufüge, dass auch Keibel, welcher nach Befunden am Meerschweinchen geneigt ist, dem Ektoderm am Aufbau des Urnieren-Ganges eine active Rolle zuzuschreiben, dennoch diese Frage für unentschieden erklärt. Wenn man sich nicht selbst embryologisch beschäftigt, kann man sich kaum vorstellen, wie schwierig die objective Beurtheilung einer solchen Frage ist. Ich selbst besitze einen menschlichen Embryo von etwa 2,5 mm längstem Durchmesser, bei welchem die beiden Wolff'schen Gänge in grosser Ausdehnung mit dem Ektoderm zusammenhängen, nur ihr oberstes Drittel liegt gänzlich im Mesoderm, während die unteren zwei Drittel unmittelbar unter dem Ektoderm liegen; fast die ganze untere Hälfte der Wolff'schen Gänge hängt sogar mit dem Ektoderm innig zusammen, und trotzdem kann ich keine einzige Stelle als beweisend für die Abspaltung aus dem Ektoderm selbst ansehen, am wenigsten aber gerade an den unteren Enden der Gänge. Im Gegentheil, hier liegen sie mit einer schmalen Kante am Ektoderm, während sie weiter oben mit ihm so innig zusammenhängen, dass sie, auf einzelnen Schnitten betrachtet, für eine Ektoderm-Leiste angesehen werden könnten.

Dieser Frage wende ich deshalb die Aufmerksamkeit zu, weil sie von ausschlaggebender Bedeutung für die Auffassung über die Entstehung unserer Cysten ist. Wird nehmlich der Wolff'sche Gang theilweise aus Ektoderm aufgebaut, so könnte man schliessen, dass Zellen des Wolff'schen Ganges entweder die Qualitäten des Ektoderms behalten, oder aber, dass sie unter Umständen fähig wären, sich nachträglich wieder in Ektoderm zurück zu verwandeln; ist man doch heute mehr denn je geneigt, eine weit gehende regressive Gewebs-Verwandlung für möglich zu halten. Ueber diese Schwierigkeit hilft uns jedoch die An-

nahme hinweg, dass der Wolff'sche Gang überhaupt nicht aus dem Ektoderm entsteht; ich kann diese persönliche Ansicht zwar nicht als richtig beweisen, keinenfalls ist sie aber zu verwerfen, wie aus Obigem hervorgeht.

Wir müssen dann auf die ältere Annahme zurückgreifen, dass Ektoderm-Zellen secundär in pathologischer Weise verschleppt werden, und hierfür spricht auch die meiner Meinung nach gleichzeitig erfolgende Versprengung von Mesenchym-Keimen des Hautblattes in einzelnen Fällen. In einem Falle müsste man sich vorstellen, dass Ektoderm-Theilchen bei der Abtrennung des Wolff'schen Ganges an ihm haften bleiben, im anderen Falle könnten auch einzelne abgetrennte Zellen oder abgeschnürte Einstülpungen auch ohne Vermittlung des Wolff'schen Ganges direct in das Urnieren-Blastem gelangen. Auf letztere Entstehungsart der Ektoderm-Cystchen weist ihr häufiger Zusammenhang mit Urnieren-Resten; kann man sich zwar auch vorstellen, dass die Urnieren-Canälchen ihrerseits dem Wolff'schen Gang die Beute nachträglich entreissen, so verliert dieser complicirtere Mechanismus nicht nur durch die Häufigkeit der Befunde an Wahrscheinlichkeit, sondern auch dadurch, dass die Ektoderm-Theilchen zunächst an der äusseren Seite des Ganges, also an der den Urnieren-Canälchen abgewandten Seite liegen müssten.

Das Urnieren-Blasten liegt nun in der That, wenigstens mit einer Schmalseite, vorübergehend dem Ektoderm an, so dass eine directe Verlagerung von Theilen des letzteren durch die Urniere möglich ist. Diese Annahme gewinnt noch sehr dadurch, dass die Cysten, wenn sie ihre Entstehung ausschliesslich der Beziehung des Wolff'schen Ganges zum Ektoderm verdankten, vornehmlich am unteren Abschnitt des Wolff'schen Ganges gefunden werden müssten, da hier seine Verbindung mit dem Ektoderm erwiesen ist, was für den Bezirk der oberen Urnierenleiste beim Menschen nicht zutrifft. Die am sexuellen Abschnitt der Urniere gefundenen Cysten sprechen deshalb ebenfalls für eine directe Ektoderm-Verlagerung in das Urnieren-Blastem. Diese Bevorzugung des letzteren bleibt allerdings vorläufig unerklärt.

Wir schliessen somit auf eine locale Störung am Hornblatt an der seitlichen Lumbargegend hinten in ver-

schiedenen Höhen der Urnieren-Leiste, so weit sie Urnieren-Canälchen beherbergt, und zwar bei Embryonen von etwa 3 Wochen. Dadurch, dass sich die Leibeshöhle von vorn her zwischen Hautfaserblatt und Urnieren-Leiste nach hinten einschiebt, wird letztere von der Haut entfernt; ihre laterale Fläche, bezw. Kante, bleibt der parietalen Leibeswand am nächsten liegen; diese laterale Fläche der Urniere, in welcher die Ektoderm-Cysten zu Anfang liegen müssen, wird zur Vorderfläche des Ligam. latum, und das erklärt uns, warum ich die Cysten stets unter dem vorderen Peritonaealblatt fand. Um so mehr verwundert mich Marchand's Angabe, dessen Cyste unter dem hinteren Peritonaealblatt gesessen hat, ohne dass ich jedoch eine solche Verschiebung für unmöglich halte; sie ist aber wahrscheinlich secundär erfolgt, und es bleibt das nur eine Ausnahme von der Regel.[1])

Was bedeuten nun diese Ektoderm-Cysten für die Pathologie? Dürfen wir aus ihnen Rückschlüsse auf die sogenannten Dermoid-Cysten der Erwachsenen ziehen? Meine Befunde haben zunächst den Werth, dass sie unsere Kenntniss der embryonalen Versprengungen bereichern; sie zeigen uns besonders, wie überraschend häufig solche locale Störungen des Gewebe-Zusammenhangs in früher Embryonalzeit vorkommen.

An Häufigkeit kommen sie bisher den accessorischen Nebennieren am nächsten. Auch hier war Marchand[4] der erste, welcher sie im Lig. latum nachwies, und ebenso konnte ich[5] auf die Häufigkeit dieser Versprengungen aufmerksam machen.

Die accessorischen Nebennieren[2]) und die Ektoderm-Cysten haben, nächst ihrer Häufigkeit, das Gemeinsame, dass die Ent-

[1]) Die Erhaltung von Resten des Paroophoron und der Paradidymis zugleich mit den Ektoderm-Cysten steht ebenso wenig in genetischem Zusammenhang, wie die Befunde von Resten des Wolff'schen Ganges oder accessorischen Nebennieren, schon deswegen, weil diese auch sonst sehr häufig sind.

[2]) Die später von Aichel[10] aufgestellte Hypothese, dass die accessorischen Nebennieren im Lig. lat. und am Nebenhoden und Samenstrang normale Organe seien und aus den Urnieren-Canälchen entständen, habe ich[6] bereits zurückgewiesen und mache zum Ueberfluss darauf aufmerksam, dass man das Hauptargument Aichel's, nehmlich den örtlichen Zusammenhang mit den Urnieren-Canälchen, mit viel mehr Fug und Recht auch auf die Ektoderm-Cysten anwenden müsste.

stehung von Tumoren aus ihnen fraglos sehr selten ist. Auch aus der kleinen Anzahl von Befunden accessorischer Nebennieren an den Genitalien Erwachsener ohne Tumorbildung scheint hervorzugehen, dass die Knötchen zum grössten Theile untergehen. In viel grösserem Maassstabe gilt dieses für unsere Ektoderm-Cysten, und dies ist zunächst für unsere Anschauung über Geschwulst-Bildung aus abirrenden Gewebstheilen von grosser Tragweite; deshalb will ich auf das muthmaassliche Schicksal unserer Cysten und die Ursachen desselben eingehen.

Es fragt sich zunächst, ob und warum vom Mutterboden abgerissene, differenzirte Gewebstheile besonders ungünstigen Wachsthums-Bedingungen unterliegen, oder ob man annehmen muss, dass im Lig. lat. hierfür locale Ursachen in Betracht kommen. Die äusserlichen Bedingungen scheinen mir hier sogar die denkbar günstigsten zu sein, da der Plexus spermaticus unmittelbar benachbart ist; auch finden sich dieselben Verhältnisse beim männlichen Geschlecht.

Auf Grund der grossen Häufigkeit embryonaler Dystopien, deren Nachweis mir an anderen Stellen des Genital-Tractus gelungen, bin ich schon früher auf die Vermuthung gekommen, dass abgesprengte differenzirte Gewebetheilchen nicht nur an und für sich nicht zur Geschwulst-Bildung führen müssen, sondern dass sie sogar oft unter ungünstigeren Bedingungen stehen; ich schliesse dies daraus, weil die verlagerten Theilchen sich auch ohne pathologische Zufälle schon zu so ansehnlichen Bildungen auswachsen müssten, dass sie bei Erwachsenen viel mehr auffallen würden, als bei Foeten. Dieses müsste in um so höherem Maasse der Fall sein, je früher die Gewebs-Versprengung erfolgt, weil, je jünger der Embryo, desto grösser die Vermehrungs-Fähigkeit der einzelnen Zelle.

Nehme ich z. B. meinen menschlichen Embryo von 2½ mm Länge und etwa 1 mm ektodermalen Leibesumfang, so ergiebt eine einfache Rechnung, dass bis zur Geburt des ausgetragenen Kindes (52 cm lang, 25 cm Umfang) jede Stelle der Haut-Oberfläche sich etwa 250 mal linear vergrössert; ebenso kann ich mir ausrechnen, dass jede Ektodermzelle meines Embryo etwa 250×250 Zellen in der Fläche (von der Tiefe spreche ich nicht) liefern müsste bis zur Geburt des Kindes. Mein 2½ mm

langer Embryo hat etwa das Alter, in welchem die Ektoderm-Verlagerung in die Urniere stattfinden muss; wenn nur eine einzige Ektodermzelle versprengt wird, so würde eine hieraus entstehende Cyste schon um ein Vielfaches grösser sein, als unsere Ektoderm-Cysten. Man glaube nicht, dass ich aus dieser Rechnung wirkliche Werthe messen zu können glaube, aber sie giebt doch ein Bild davon, dass unsere Cysten schon beim Foetus nicht die ursprüngliche Vermehrungs-Fähigkeit des embryonalen Mutterbodens ausnutzen konnten. Aber auch ohne unzureichende Rechenkünste kann man unseren Ektoderm-Cysten eine üble Prognose für ihr weiteres Fortkommen in den meisten Fällen aus dem schlechten Erhaltungs-Zustande ihres Stratum germinativum stellen. Wie oben geschildert, ist nur bei einem einzigen Fall (7 monatlicher Knabe) das Stratum Malpighii leidlich gut erhalten und in fast allen Fällen sind die Zellen des Stratum spinosum vacuolisirt u. s. w. Es scheint nach meinen Befunden, als ob unsere Ektoderm-Cysten bereits im 7. Monat des Foetal-Lebens ihren vitalen Höhepunkt überschritten haben, vielleicht auch früher.

Der Grund für diese unzureichende Lebensdauer kann jedoch nicht allein auf die Schädigung der Zellen durch den Druck zurückgeführt werden, welcher durch die Zellhäufung im Cysten-Inneren erzeugt wird, sondern es scheint diese Druckwirkung erst dann schädigend zur Geltung zu kommen, wenn die Productions-Fähigkeit der Zellen schon aus anderen Gründen abgenommen hat oder erloschen ist. Diesen Eindruck gewinne ich aus der Beobachtung, dass das Stratum germinativum stellenweise gänzlich verschwunden und an anderen Stellen noch gut erhalten ist, wie denn überhaupt der äusserst ungleichmässige Zellbestand nicht auf den gleichmässigen Binnendruck zurückgeführt werden kann. Ferner ist nicht zu vergessen, dass, wie andere Cysten, so auch Dermoid-Cysten nicht durch den eigenen Binnendruck sich zum Selbstschwund bringen, und dass nicht bei allen Gewebs-Versprengungen Druckatrophie für ihren Untergang in Frage kommt, z. B. bei accessorischen Nebennieren.

Hierdurch wird uns die Frage nahegelegt, ob etwa weniger secundäre Zufälle an dem schlechten Fortkommen schuldig seien, als vielmehr die Versprengung selbst, sei es nun, dass nur von

vornherein lebensschwache Zell-Individuen überhaupt versprengt werden, sei es, dass sie erst durch die Losreissung vom Mutterboden an ihrer physiologischen Wachsthums-Energie Einbusse erleiden. Wenngleich diese Unterfragen nicht bestimmt zu beantworten sind, so scheint mir doch für die nicht erst nachträglich, zum Mindesten nicht sehr spät erworbene Lebensschwäche zu sprechen, dass in allen Fällen Haare, Talg- und Schweissdrüsen fehlten.'

Man mag über diesen Punkt denken, wie man will, Eins glaube ich unumstösslich hinstellen zu können, nehmlich, dass die aus differenzirten Geweben versprengten Theile häufig nicht im gleichen Maasse entwicklungsfähig und lebensfähig sind, wie ihr Mutterboden, und dass insbesondere unsere Ektoderm-Cysten schon im Foetal-Leben zu degeneriren beginnen, um wahrscheinlich in der grössten Zahl der Fälle später gänzlich zu verschwinden.

Auf Gewebskeime anderer Art, also indifferente Zellen, darf man hieraus keinen Rückschluss machen.

Jedenfalls darf man annehmen, dass aus unseren Ektoderm-Cysten nur ausserordentlich selten Tumoren entstehen; wie es denn auch zur Genüge bekannt ist, dass Dermoid-Cysten im Lig. latum, Samenstrang und Nebenhoden zu den allergrössten Seltenheiten gehören, und auch dann noch ihr ursprünglicher Entstehungsort sehr fraglich ist. Dermoid-Cysten darf man freilich nur von der Haut abstammende Tumoren nennen.

Wenn ich nun zum Schluss auf die Beziehung zwischen unsern Ektoderm-Cysten und den Ovarial-Hoden-Tumoren, den fälschlich sogenannten Dermoiden (Tridermomen) der Geschlechtsdrüsen eingehe, so geschieht das in Hinsicht auf die zwar nicht neue, aber mit grossem Aufwand vertretene Ansicht Bandler's[7], welcher die Geschlechtsdrüsen-Dermoide auf Versprengung von Ektoderm durch den Wolff'schen Körper und Gang zurückführt. Da Bandler mit seiner schroffen Erwiderung[8] auf Bonnet's vollständig richtigen Einwand vielleicht bei Fernstehenden Eindruck erwecken könnte, so will ich bemerken, dass meine Befunde durchaus gegen Bandler sprechen. Hier haben wir die von ihm gewünschten Ektoderm-Versprengungen am Wolff'schen Gang und Körper vor uns, sogar in überraschender Häufigkeit, aber niemals in den Geschlechtsdrüsen, wo die sogenannten

Dermoide vorkommen, sondern an Stellen, wo solche Tumoren nicht oder fast niemals vorkommen. Da ich die Genitalien der Foeten und Neugeborenen in Serienschnitten untersuche, und da ich in den Geschlechtsdrüsen niemals Ektoderm-Cysten gefunden habe, trotzdem ich gerade den Urnieren-Canälchen im Ovarium, den sogenannten Marksträngen besondere Aufmerksamkeit zugewendet habe, so darf ich behaupten, dass die Cysten hier, wenn überhaupt, so doch relativ äusserst selten vorkommen könnten. Als erschwerender Umstand gegen die von Bandler vertretene Ansicht kommt hinzu, dass die Ektoderm-Cysten, wie oben beschrieben, auf die laterale Seite der Urniere kommen, während die Keimdrüsen (Geschlechtsdrüsen) auf der medialen Seite der Urniere angelegt sind.

Jedenfalls genügt die umgekehrte Proportion zwischen Sitz der foetalen Ektoderm-Cysten des Wolff'schen Körpers und Ganges und dem Vorkommen von sogenannten Dermoiden (Tridermomen) vollkommen, um an einem Entstehen der letzteren aus den ersteren verzweifeln zu lassen.

Ich brauche jedoch wohl kaum anzuführen, dass ich auch ohne dies von der Richtigkeit des Bonnet'schen Einwandes überzeugt war; wenigstens habe ich weder in der Lumbalgegend der Embryonen von 2—3 Wochen jemals Anlage zur Zahnbildung vermuthet, noch ist mir bekannt, dass die wirklich nachweisbar mit Betheiligung der Haut einhergehenden pathologischen Processe einschliesslich der dermoidalen Einstülpungen an beliebiger Stelle jemals mit Zahnbildung verknüpft sind.

Wenn überhaupt aus den ektodermalen Cysten des Lig. latum, des Samenstranges und Nebenhodens ausnahmsweise Tumoren entstehen sollten, so könnten das besten Falles nur einfache, aus den Bestandtheilen der Haut zusammengesetzte, wahrscheinlich sogar nur Cysten sein, denen man wegen ihres einfachen Baues kaum die Herkunft vom Ektoderm anmerkt, weil Haare und Drüsen fehlen können. (Von Carcinom-Bildung sehe ich ab.)

Zusammenfassung:

Bei Embryonen bis zu etwa 3 Wochen werden Theilchen des fertigen Ektoderms aus der hinteren, seitlichen Lumbar-

gegend leicht in die Urnieren-Leiste versprengt, theils durch Zusammenhang des Wolff'schen Ganges mit dem Ektoderm, theils durch directes Eindringen in das Urnierenblasten; eventuell zugleich mit Mesenchym-Theilen des Hautblattes.

Hieraus entstehen (eventuell mit subcutanem Bindegewebe) umkapselte Ektoderm-Cysten, welche man noch bei Neugeborenen beiderlei Geschlechts stets in enger Beziehung zu Resten und Derivaten des Wolff'schen Körpers und Ganges findet, und zwar am Samenstrang und Nebenhoden, sowie unter dem Vorderblatte des Lig. latum, meist hinten oder unten am Plexus spermaticus.

Versprengte differenzirte Gewebstheile sind oft weniger entwickelungsfähig, als ihr Mutterboden, und häufig weniger lebensfähig; die Ektoderm-Cysten insbesondere erreichen nicht die Grösse, zu welcher eine einzige normale Ektodermzelle sich entwickeln müsste. Wahrscheinlish sind die versprengten Ektodermzellen von Haus aus minderwerthig. Die Cysten produciren weder Haare, noch Drüsen (in meinen Fällen), sie degeneriren stets theilweise bereits im Foetal-Leben, später fast ausnahmslos gänzlich.

Cystische Tumor-Bildung einfachster Art ist möglich.

Entstehung der sogenannten Dermoide (Teratome) der Geschlechtsdrüsen aus solchen Ektoderm-Versprengungen (Bandler) ist ausgeschlossen.

Literatur.

1. Marchand: Oberhess. Ges. für Nat. u. Heilkunde. Bd. 22. 1882.
2. Switalski: Monatsschr. f. Geb. u. Gyn. Bd. 9. 1899.
3. O. Hertwig: Lehrb. d. Entwicklungsgesch. 6. Auflage. Jena 1898.
4. Marchand: Dieses Archiv. Bd. 92. 1883.
5. Robert Meyer: Zeitschrift f. Geb. u. Gyn. Bd. 38, Heft 2 u. 3. 1898.
6. Derselbe: Zeitschrift f. Geb. u. Gyn. Bd. 46. 1901.
7. Bandler: Archiv f. Gyn. Bd. 31. 1900.
8. Derselbe: Monatsschrift f. Geb. u. Gyn. Bd. 14, 1901.
8. Bonnet: Monatsschrift f. Geb. u. Gyn. Bd. 13. 1901.
10. Aichel: Archiv f. mikrosk. Anatomie u. Entw. Bd. 56. 1900.

IX.

Ein Fall von Chondro-Sarkom der Scapula.

Beitrag zur Kenntniss der Chondrome des Schulterblatts.

(Aus dem Pathologisch-anatomischen Institut der Universität Heidelberg. Director: Herr Geh.-Rath Prof. J. Arnold.)

Von

Dr. Umberto Deganello.

Der Fall, den ich auf Anregung des Herrn Geh.-Rath Prof. Arnold zu beschreiben gedenke, stellt eine ziemlich seltene Form von Geschwulst des Schulterblattes dar.

In der Literatur finden sich nur drei mehr oder weniger ausführlich beschriebene Fälle von Chondro-Sarkom des Schulterblatts.

Der erste Fall wurde beobachtet von Nedopil[2]; dieser berichtet kurz, besonders was den histologischen Befund anbelangt, über einen von ihm in der Billroth'schen Klinik beobachteten Fall von Chondro-Sarkom des Schulterblatts: Ein vorher völlig gesunder Mann von 44 Jahren hatte in den letzten 3 Jahren Schwierigkeiten in den Bewegungen des Schultergelenks, besonders beim Heben des Arms, bemerkt. Drei Monate vor der Operation fühlte der Patient zum ersten Mal eine harte rundliche Schwellung am oberen Theil des linken Schulterblatts. Diese Geschwulst war anfangs nicht schmerzhaft, aber mit der Zunahme ihres Umfangs stellten sich in die obere Extremität ausstrahlende Schmerzen ein. In den letzten Wochen wuchs die Geschwulst sehr stark und rasch, und die Schmerzen wurden unerträglich. Es wurde deshalb die Exstirpation des grössten Theils des Schulterblatts mit Erhaltung nur des unteren Theils der Portio infraspinata vorgenommen.

Bei der histologischen Untersuchung erwiesen sich einige Theile der Geschwulst als chondromatös, andere als myxomatös, andere endlich als stellenweise degenerirtes Rundzellensarkom. Nedopil ist der Ansicht, die Geschwulst habe sich in dem Knochen zuerst als Myxo-Chondrom entwickelt, welches drei Jahre hindurch langsam wuchs, dann aber sei, da sie sarko-

matöse Eigenschaften angenommen habe, ein plötzliches Anwachsen erfolgt.

Den zweiten Fall von Chondrosarkom des Schulterblatts beschreibt Wollcott[6]. Es war mir nicht möglich, seine Arbeit selbst zu lesen, ich fand sie citirt in der Statistik von Piqué und Dartigues[7] und in dem „Jahresbericht über die Leistungen und Fortschritte d. ges. Med." 1878 Bd. II. Die Erstgenannten verzeichnen diesen Fall als Chondro-Sarkom bei einem Mann von 55 Jahren, an dem die theilweise Exstirpation des Schulterblatts mit ausschliesslicher Erhaltung des Collum und der Apophysen vorgenommen wurde. Nach dem Jahrbuch war der Haupttheil der Geschwulst ein Chondrom; das untere stark vergrösserte Drittel des Schulterblatts zeigte ein Osteo-Sarkom. Die Geschwulst hatte sich rasch entwickelt und die ganze exstirpirte Masse wog 4 Pfund.

Den dritten hierher gehörenden Fall hat Putti[13] veröffentlicht. Er stellte 1891 in einer Sitzung der Medico-Chirurgischen Gesellschaft in Bologna eine von ihm wegen myxomatösen Osteochondro-sarkoms operirte Frau vor. Das Schulterblatt war ganz und die Musculatur darüber zum grösseren Theil entfernt worden. Der Gebrauch der Extremität war nur sehr wenig beschränkt. Von histologischer Untersuchung der Geschwulst findet sich hier nichts erwähnt.

Ich gehe nun zur Beschreibung des von mir beobachteten Falles über und schicke die Krankengeschichte voraus, für deren Ueberlassung ich Herrn Geh.-Rath Professor Czerny zu Dank verpflichtet bin, sowie für die Erlaubniss, die Bibliothek der Klinik zu benützen.

Krankengeschichte.

Eintritt. Karoline F., 46 Jahre, Landwirthsfrau von Neunstetten, tritt in die Klinik ein am 2. Mai 1901 wegen einer beträchtlichen Geschwulst der linken Schulter und des Armes.

Anamnese. Patientin will bis vor 2 Jahren immer gesund gewesen sein. Sie hat 5 gesunde Kinder. Vor zwei Jahren begannen Schmerzen rheumatischer Natur im linken Oberarm, die allen angewandten antirheumatischen Mitteln trotzten. Menses stets regelmässig, auch jetzt noch alle 4—5 Wochen.

Sie hat keinen Husten, keinen Auswurf.

Status praesens. Mittelgrosse, abgemagerte, wenn auch nicht

gerade kachektische Frau. Ueber beiden Lungen voller Schall, L. H. U. rauheres Athmen, vereinzelte Rhonchi. — Keine Dämpfung, auch nicht über dem Sternum.

Die Herzgrenzen sind normal, 1. Ton rauh, klappend.

Leib weich, nirgends Druck-Empfindlichkeit, keine Tumoren, keine Resistenz fühlbar.

Leber nicht vergrössert.

Milz normal.

Per vaginam fühlt man den etwas vergrösserten, sehr beweglichen, retroflectirten Uterus.

Die linke Schulter und die Schultergelenks- und Oberarm-Gegend wird eingenommen von einem Keulen-förmigen, Schinken-grossen Tumor. Derselbe reicht nach vorne bis an die Mammillar-Linie und bis 3 Querfinger über die linke Mama. Nach hinten erstreckt er sich bis in die Mitte der Scapula uund springt nach unten so weit vor, dass man die Axilla nicht abtasten kann. Er ist hart und derb, die Haut darüber glänzend, gespannt; an einzelnen Stellen anscheinend Fluctuation.

Seine distale Grenze am Oberarm reicht bis in die Mitte derselben. Hier ist der Oberarmknochen geknickt, fracturirt, deutlich crepitirend. Palpation und Untersuchung dieser Gegend wenig schmerzhaft. Die Clavicula lässt sich in ihrer ganzen Länge abtasten. Ihr oberer Rand ist frei, der Tumor reicht bis hart an ihren lateralen unteren Rand, mit dem er anscheinend noch nicht verwachsen ist.

Trotz der beträchtlichen Grösse des Tumors kann man ihn auf der Unterlage verschieben. Die Scapula bewegt sich dabei mit. Mit den Rippen ist der Tumor nicht verwachsen. In der Supraclavicular-Grube zeigt sich eine Wallnuss-grosse, harte, derbe Drüse.

Der ganze linke Arm und die Hand sind stark ödematös geschwollen. Der Arm ist activ und passiv ganz unbeweglich. Die Sensibilität ist herabgesetzt.

Klinische Diagnose. Sarcoma humeri sinistri.

Operation. Ausgeführt am 4. Mai 1901 von Herrn Geh.-Rath Prof. Czerny: Exstirpation des ganzen Schultergürtels nach Durchsägung der Clavicula. Ausräumung der Oberschlüsselbein-Grube.

Ausgang. Von der Operation geheilt entlassen. Metastasen oder Recidiv bei der Entlassung am 25. Mai 1901 nicht nachweisbar. Während der Correctur dieser Druckbogen erfuhr ich, dass die Patientin am 12. September 1901 (etwa 4 Monate nach der Operation) gestorben ist. Es war mir unmöglich, etwas Näheres über die Ursache des Todes zu erfahren.

Anatomische Untersuchung des entfernten Theils.

Der entfernte Theil wurde in das hiesige Pathologische Institut verbracht und in Formol conservirt. Am 9. Mai 1901 sodann nahm ich die Untersuchung vor.

Das Ganze zeigt sich von Haut bedeckt mit Ausnahme der Scapular- und Deltoid-Gegend, da die Haut dieser Stellen zur Bildung der Schutzdecke verwendet worden ist. An der Schulter befindet sich eine sehr starke Schwellung von der Gestalt eines unregelmässigen Dreiecks, dessen Spitze gegen den oberen Theil des Humerus gerichtet ist und dessen Basis an der Anschlussfläche des Armes liegt. Diese Schwellung hört am Oberarm nicht auf, sondern verliert nur entsprechend an Umfang und erstreckt sich auch, immer mehr nachlassend, auf den Unterarm und die Hand.

Am Schultergelenk misst sie im Umfang 47 cm, in der Mitte des Oberarmes 32 cm und am unteren Ende desselben 26 cm.

Die Haut zeigt eine sehr blasse Färbung. Sie ist in ihrer ganzen Ausdehnung stark ödematös und lässt sich sehr schwer in Falten aufheben; die blossgelegten Muskeln sind blassrosa und stark auseinandergezogen.

Nach Aufhören der Leichenstarre lassen sich die verschiedenen normalen Bewegungen der Fingergelenke, des Radio-ulnare- und des Cubital-Gelenks ausführen, nicht jedoch die normalen Bewegungen des Schultergelenks. Im mittleren Drittel des Humerus lässt sich der Oberarm leicht abnorm nach der Seite und im Winkel nach vorn und hinten bewegen; bei diesen Bewegungen macht sich deutlich ein knarrendes Geräusch bemerkbar.

Zum Zweck der Untersuchung der tiefer gelegenen Theile wurde ein Längsschnitt durch die ganze Dicke der Weichtheile bis auf den Knochen ausgeführt, vom inneren Rand der Scapula unter der Spina scapulae durch die Fossa infraspinata in der ganzen Länge des Oberarms bis zum Ellbogengelenk verlaufend; in dieser Richtung erfolgt dann die Zersägung der Scapula und des Humerus, welcher so in seiner Längsachse in zwei Hälften zertheilt wird.

Von dem zu der Musculatur der Schulter und des oberen Humerus-Endes gehörenden Muskelgewebe ist nur eine sehr dünne Schicht an der Oberfläche — 1 cm dick — erhalten; unter dieser zeigt sich ein theils blassrosa, theils hellgrau gefärbtes Gewebe von dicht schwammigem Aussehen, weich, feucht und leicht zerfallend: diese abnorme Gewebeschicht reicht bis auf den Knochen und hat am Schultergelenk eine Stärke von 8 cm.

Innerhalb dieser blassrosa und hellgrau gefärbten Substanz finden sich an einigen Stellen (in der Schulterblatt-Gegend) Züge von weisslichem, festem, Knorpel-artigem Gewebe.

An der vorderen Schulterblatt-Fläche, unmittelbar im Inneren der Fossa glenoidalis, liegt ein dicker, mehr als Hühnerei-grosser Knoten, eng verwachsen mit dem Knochen-Gewebe der Scapula; er enthält mehrere Kerne der schon erwähnten, weisslichen, festen Substanz. Ein anderer derartiger Knoten, ebenfalls aus weichen Theilen und jenem festen Gewebe bestehend, aber grösser als der eben beschriebene, ist unter diesen am unteren Theil der vorderen Schulterblatt-Fläche angeheftet und erstreckt sich bis in die Axillar-Gegend; in ihm liegt der grösste Theil des Nerven- und Gefäss-Bündels eingebettet.

Sowohl die Nerven wie die Blutgefässe sind hier stark zusammengedrückt von dem krankhaften Gewebe, welches eng mit ihnen zusammenhängt, so dass sie sich sehr schwer isoliren lassen; nachdem dies gelungen ist, zeigen sich Nerven wie Gefässe leicht zerreissbar. Nach dem Austritt aus diesem Knoten von anomalem Gewebe zieht das Nerven- und Gefäss-Bündel der inneren Bicipital-Furche entlang, umhüllt von weichem, schwammigem, feuchtem Gewebe. In topographischer Beziehung sind die Nerven und Gefässe hier normal.

Gelenke. Von den Bändern des Acromio-clavicular-Gelenks war ein kleiner Theil des Acromio-clavicular-Bandes übrig geblieben, was aber genügte, um die Verbindung zwischen beiden Knochen zu erhalten.

Die Fossa glenoidalis war an ihrem Rande usurirt (limbus cartilagineus) und der Knorpel hier arrodirt.

Die Gelenkkapsel, die Bänder des Schultergelenks und die Sehnen-Enden der Muskeln am Schulterblatt waren völlig verschwunden.

Knochen. Das äussere Drittel der Clavicula und das Akromion der Scapula waren usurirt und in ihrem Umfange verringert.

Der Processus coracoideus war mit der Masse des Tumors verwachsen, an seinem freien Ende ebenfalls stark usurirt und in ein schwammiges Gewebe verwandelt so dass er sich leicht schneiden lässt.

Die vordere und hintere Fläche der Scapula ist unregelmässig von einer dicken Schicht weisslichen, ziemlich festen, krankhaften Gewebes bedeckt; an den freigebliebenen Stellen zeigt sich die Scapula verdünnt.

Der Gelenkknorpel des Humeruskopfes ist stellenweise usurirt, besonders an seinem inneren Sektor.

Die obere Hälfte des Humerus ist an der vorderen und hinteren Fläche mit der Umgebung nicht verwachsen, dagegen besteht an der hinteren Fläche mit den umgebenden Geweben ein enger Zusammenhang.

Das obere Drittel des Humerus hat sein normales Aussehen ganz eingebüsst; aussen und vorn zeigt es eine dicht schwammige Beschaffenheit, herrührend von einem weissgrauen, stellenweise knorpelig erscheinenden und sich anfühlenden Gewebe.

Aussen und hinten bietet er noch stärkere Veränderungen; an dem Tuberculum maius liegt ein kleiner Höcker von unregelmässig elliptischer Form, mit seinem grössern Durchmesser in der Richtung der Längsachse des Humerus, durch eine oberflächliche Furche getrennt von einem andern, ziemlich ähnlichen Höcker, der die hintere äussere Gegend des oberen Humerus-Viertels einnimmt. Diese beiden Höcker haben eine unregelmässige, rauhe Oberfläche, weissliche Färbung und sind nach Aussehen und Festigkeit knorpelig.

Der Humerus ist in seinem mittleren Drittel stark verdünnt, und weist hier eine vollständige, leicht schräge Fractur auf.

Seine untere Hälfte zeigt nichts Bemerkenswerthes ausser einer deutlichen Verdünnung.

Nachdem der Humerus, wie schon gesagt, in seiner Längsachse zertheilt ist, so dass sich eine vordere und eine hintere Hälfte ergiebt, bemerkt man eine beträchtliche Verminderung der festen Substanz. Das Knochenmark ist der Hauptsache nach blassrosa mit einigen kleinen, weissgelblichen Flecken.

Die Gelenkflächen der unteren Epiphyse des Humerus bieten nichts Bemerkenswerthes.

Histologischer Befund.

I. Scapula. Es wurde ein grosses, der Regio infraspinata entnommenes Stück untersucht.

Die Knochenbälkchen weisen sehr grosse Defecte auf; längs ihres Randes finden sich zahlreiche Osteoklasten, welche die starke Resorption der Knochensubstanz erklären.

Die so stellenweise stark reducirten Knochenbälkchen bilden ein Netz mit weiten und unregelmässigen Maschen; die Zwischenräume dieses Netzes sind mehr oder weniger vollständig mit Zellen von verschiedenem Aussehen ausgefüllt.

Einige von diesen Zwischenräumen enthalten ziemlich grosse Spindelzellen mit sehr deutlichen Kernen; sie sind eng aneinandergedrängt, stellenweise in concentrischen Reihen angeordnet, meist aber ohne Ordnung. In demselben Zwischenraum erscheinen die Zellen theils im Längsschnitt, theils im Querschnitt.

Der Bau dieses Theiles ist der eines Spindelzellen-Sarkoms.

Andere der genannten Zwischenräume enthalten eine Substanz von beinahe homogenem oder leicht fibrillärem Aussehen, die rosa tingirt ist und nach Färbung Hämatoxylin in ihrem Innern einige wenige, oft schwer färbbare Kerne zeigt; augenscheinlich handelt es sich hier um degenerirtes Gewebe.

An anderen Stellen finden sich Zellen von zweifellos knorpeliger Natur; es sind dies ziemlich grosse, ovale, von Kapseln umgebene Zellen, mit deutlichem Kern. Einige verhalten sich normal, andere zeigen kleine, unregelmässig vertheilte Körner im Innern der Kapsel (Verkalkung); sie finden sich innerhalb einer homogenen Substanz, welche sich stark rosa (Hämatoxylin-Eosin) färbt, und in der sich keine elastischen Fasern feststellen lassen (Methode Weigert und Unna-Tänzer). Es war mir nicht möglich, Uebergangsstellen zwischen diesem Knorpelgewebe und dem umgebenden Knochen- und sarkomatösen Geweben zu finden. — Die Grenze war immer eine scharfe.

Was die in der Scapula übrig gebliebene Knochensubstanz betrifft, so ist dieselbe, wie schon erwähnt, stark vermindert und zeigt nur an einigen spärlichen Stellen normales Verhalten. —

An anderen Stellen sind Knochen-Lamellen verschwunden; die Grundsubstanz des Knochens ist völlig homogen geworden, färbt sich stark mit Eosin und zeigt in ihrem Innern Knochenzellen von nicht ganz normalem

Aussehen. Diese sind oft kleiner, als die entsprechenden Knochenhöhlen, in denen sie eingebettet sind; ihre Ausläufer lassen sich nicht erkennen.

Andererseits nimmt die ebenfalls homogene Grundsubstanz weniger leicht die Farbe der gewöhnlichen Färbsubstanzen an, und in ihrem Innern heben sich nur einige wenige abnorm, aussehende Knochenzellen ab.

Von den Havers'schen Canälchen bewahren nur sehr wenige ihren normalen Charakter; die meisten sind mehr oder weniger erweitert, unter Annahme unregelmässiger und verschiedenartiger Formen; ihr Hohlraum ist meistens mehr oder weniger vollständig erfüllt von sarkomatösen Zellen und Resten von typischen Knochenmarkzellen. Die unregelmässig begrenzte Wandung des Canälchens ist mit Osteoklasten besetzt. — Einige von diesen Canälchen enthalten, — ebenfalls abnorm erweitert —, nur Knochenmarkzellen.

II. Humerus. Der Humerus wurde untersucht a) an seinem Kopf und dem Collum anatomicum — b) am oberen Teil seines mittleren Drittels (im Längsschnitt und im Querschnitt) — und endlich c) an jenen schon bei der makroskopischen Untersuchung dieses Knochens beschriebenen Höckern.

a) Der Gelenkknorpel des Humerus zeigt die normale Structur eines hyalinen Knorpels; seine untere, an den Knochen angrenzende Schicht ist verkalkt. Unmittelbar unter ihr ist die Knochensubstanz stark verändert: Die Knochenbälkchen sind usurirt und schliessen weite Zwischenräume ein, in denen sich ein degenerirtes, faseriges Gewebe findet. Die wenigen, noch übrig gebliebenen Knochenbälkchen erscheinen völlig homogen, und zeigen in ihrem Innern nur vereinzelte Knochenzellen.

Unter dieser degenerirten und nekrotisirten Knochenschicht finden sich grosse Inseln von offenbar knorpeligem Gewebe, dessen Zellen inmitten einer homogenen Substanz ohne elastische Fasern (Methode Weigert) liegen; ihr grösster Theil zeigt sich stark degenerirt, und nekrotisirt, nur wenige Knorpelzellen bewahren ein ziemlich normales Aussehen.

b) Am mittleren Drittel (Längs- und Querschnitte) wiederholen sich annähernd die oben beschriebenen Verhältnisse; hier aber überwiegt der Destructions-Process des Knochens, repräsentirt durch das Auftreten sehr zahlreicher Osteoklasten und grosser Defecte der Knochensubstanz. Die dadurch entstehenden Hohlräume sind grösstentheils mit normalen Knochenmarkzellen angefüllt.

Die erwähnten Thatsachen erklären die im mittleren Drittel spontan eingetretene Humerus-Fractur.

An dieser Stelle bemerkt man ebenfalls einige wenige, kleine Knoten von neoplastischem-chondromatösem oder sarkomatösem Gewebe. Die chondromatösen Theile sind hier repräsentirt durch Knorpelzellen, die besser erhalten sind als die in den oberen Humerus-Theilen befindlichen; zum Theil zeigen sie sich auch hier verkalkt. Elastische Fasern fehlen. Die sarcomatösen Bestandtheile, spindelförmige Zellen, sind ausschliesslich und nur spärlich vertreten an der Peripherie des Humerus.

An all den genannten Stellen fand sich nirgends eine Uebergangsform zwischen den Zellen des neoplastischen Knorpels und denen der benachbarten Gewebe.

c) Die beiden schon beschriebenen Höcker des Humerus wiesen ausschliesslich die chondromatöse Form auf: diese wird repräsentirt von gut conservirten, von Kapseln umgebenen Knorpelzellen mit deutlichem Kern; inmitten dieser finden sich aber auch spärliche, sternförmige Zellen ohne Kapseln, welche in einer homogenen Substanz ohne alle elastischen Fasern liegen. —

III. Knochenmark des Humerus. Inmitten des fibrillären Bindegewebes, das die normalen Knochenmarkzellen enthält, finden sich mit Fett (Reaction Sudan III) erfüllte Hohlräume von verschiedener Gestalt und Grösse.

Hier bemerkt man Anhäufungen von Rundzellen, besonders in der Nähe der kleinen Blutgefässe. Stellenweise zeigen sich im Mark ziemlich ausgedehnte, lebhaft roth mit Eosin gefärbte Züge, grösstentheils von Blutpigment und rothen Blutkörperchen gebildet; mehrere von diesen sind auf dem Wege des Zerfalls. Die mikrochemische Eisen-Reaction (Ferrocyankal. und verdünnte Salzsäure; Alaun-Carminfärbung) ergiebt Anwesenheit desselben an vielen Stellen des Markgewebes, besonders dort, wo mit den gewöhnlichen Färbungen sich die schon erwähnten Ansammlungen von Pigment und in der Zersetzung begriffenen rothen Blutkörperchen zeigten.

IV. Der histologischen Untersuchung wurde auch unterworfen jener schon beschriebene, an der vorderen Scapula-Fläche haftende Knoten, der sich bis in die Axillargegend erstreckte, und in dem ein grosser Theil des Nerven- und Gefässbündels eingebettet lag.

Hier stellt der Tumor die reine Form des zum grössten Theil spindelzelligen, an wenigen Stellen rundzelligen Sarkoms dar; die Zellen sind dicht an einander gedrängt und zeigen stellenweise Spuren von Degeneration.

Um eine grosse Vene ordnen sich die sarkomatösen Zellen in concentrischen Schichten; mit ihrem grösseren Durchmesser sind sie der Gefässwandung parallel gerichtet und erscheinen im Querschnitt; aber nicht immer halten die neoplastischen Zellen diese Anordnung um die Vene ein; an manchen Stellen ihres Umkreises sind die Zellen unregelmässig angehäuft, ohne eine mit der Gefässwandung concentrische Schichtung zu zeigen. Bei mehreren solchen Präparaten wurde die specifische Färbung auf elastische Fasern nach der Methode Weigert vorgenommen, um die Gefässwandungen besser hervortreten zu lassen und ihre Beziehungen zu den neoplastischen Elementen zu beobachten. Es war mir aber nicht möglich, Veränderungen in den Gefässwandungen festzustellen, ein Eindringen der sarkomatösen Elemente hatte nicht stattgefunden.

V. Von der Deltoid-Gegend angehörenden Schnitten wurden untersucht: a) einige unter dem dünnen, übrig gebliebenen Muskelgewebe entnommene, — b) andere tiefer entnommene.

a) In der oberflächlicheren Schicht findet sich nur ein sarcomatöses Gewebe; die Zellen sind meist spindelförmig mit deutlichem, ebenfalls spindelförmigem Kern und ziemlich reichlichem Protoplasma; stellenweise nehmen die sarkomatösen Zellen auch die Rundform an.

Die Anordnung der Zellen ist unregelmässig; sehr spärlich ist die Intercellular-Substanz. Hie und da zeigt der Tumor mehr oder weniger stark hyalin degenerirte Zonen.

Auch hier wurde die specifische Färbung der elastischen Fasern (Methode Weigert) angewandt, wobei sich ebenfalls die sarkomatösen Zellen dicht um die Gefässwandungen gedrängt fanden, ein Durchdringen aber nicht nachgewiesen werden konnte.

b) In den tieferen Schichten dieser Region zeigten sich Knorpelzüge, deren Zellen regelmässig in mehreren Schichten über den rein sarkomatösen Zügen angeordnet waren. Die Grenze zwischen beiden war sehr scharf.

VI. Zuletzt wurden Theile der Deltoid-Gegend untersucht an denen sich typische Degenerations-Zustände dss Muskelgewebes [des Musculus deltoides] erkennen liess.

An den von diesen Stücken erhaltenen Präparaten sah man, dass die Grenze zwischen der Muskelfaserschicht und dem neoplastischen Gewebe überall ziemlich deutlich ist.

Von Interesse sind die Veränderungen der Muskelfasern, die dem sarkomatösen Gewebe zunächst liegen: Sie sind einer sehr augenfälligen Atrophie unterworfen. An einigen Fasern ist keinerlei Streifung sichtbar; bei einer grösseren Anzahl von Fasern ist die Querstreifung deutlicher, als dies hinsichtlich der Längsstreifung der Fall ist. Die Zahl der Kerne ist beträchtlich vermehrt. Bei einigen Fasern tritt eine hyaline Degeneration auf; ihr Protoplasma ist ganz homogen, leicht rosa (carmin) gefärbt und ganz oder beinahe kernlos. Manche von diesen Fasern sind nicht deutlich getrennt, so dass man das Bild eines Bandes von homogenem, kernlosem Protoplasma hat, das sich deutlich inmitten des übrigen kernreichen Muskelgewebes abhebt.

Ausserdem treten einige Formen von ampullärer oder rosenkranzförmiger Degeneration der Muskelfasern auf, ähnlich den von Fujinami (28) beobachteten: Es finden sich nehmlich im Verlaufe einer Muskelfaser manchmal kugelförmige Anschwellungen in verschiedenen Abständen; zwischen denselben hat die Muskelfaser an Umfang stark verloren. Diese Anschwellungen sind immer intensiver gefärbt, als die verdünnten Theile (roth mit Hämatoxylin-Eosin, rosa mit Carmin und Pikrinsäure). An diesen Anschwellungen sah ich keine Streifung mehr; manchmal erkannte ich in ihrem Innern das Vorhandensein von ovalen Kernen, aber niemals war es mir möglich, das Vorkommen von Riesenzellen im Sinne von Fujinami (28) festzustellen.

Gelegentlich des von mir oben beschriebenen histologischen Befundes will ich bemerken, dass nur an sehr wenigen und be-

schränkten Stellen der Scapula und des Humerus Processe von Knochen-Neubildung angetroffen wurden, die durch Ansetzung von Osteoblasten repräsentirt waren: dagegen war der aus der starken Verminderung der Knochensubstanz und dem Vorhandensein sehr zahlreicher Osteoklasten sich ergebende Rückbildungs-Process bedeutend fortgeschritten, besonders am Humerus, und überwog den entgegengesetzten Process sehr weit.

Hier dürfte das Gegentheil sich erwiesen haben von dem, was sich bei den carcinomatösen (metastatischen) Formen der Knochen ergab, an denen v. Recklinghausen[24] eine ungewöhnliche, die Knochen-Resorption überwiegende Bildung von neuem Knochen fand, eine Erscheinung, aus der er wie noch aus anderen Gründen verschiedener Natur die Berechtigung herleitete, diesen krankhaften Process am Knochen als Ostitis carcinomatosa zu bezeichnen.

In den zahlreichen Schnitten, die ich verschiedenen Gegenden des Neoplasma entnahm und mit besonderer Rücksicht auf das Verhalten der Structur der Gefässwandungen gegenüber den sarkomatösen Elementen untersuchte, war es mir nicht möglich, etwas dem Analoges zu finden, was in den Arbeiten von Goldmann[39] und von Hedinger[26] beschrieben ist: aber dies erklärt sich leicht daraus, dass diese Autoren, besonders der erste, eine grosse Anzahl von sarcomatösen Tumoren untersuchten.

Es fragt sich nun, welches ist der Ursprung des Tumor.

Es ist klar, dass er entweder von der Scapula oder vom Humerus seinen Ursprung nimmt: beide Knochen zeigen zu schwere makroskopische wie mikroskopische Veränderungen, als dass sie erst auf secundärem Wege von der Neubildung befallen worden sein könnten. Bekanntermaasssen entwickeln sich auch Chondrome viel häufiger in den Knochen, als in den Weichtheilen.

Festzustellen ist nun, ob der primäre Tumor in der Scapula oder im Humerus sitzt. Zunächst ist noch zu betonen, dass, welches nun auch der primäre Sitz des Tumor sei (Scapula oder Humerus), der secundäre Heerd (Humerus oder Scapula) als eine Metastase der Neubildung aufzufassen ist und nicht als eine einfache Ausbreitung in der Contiguität des

Gewebes von einem Knochen zum anderen. Dies um so mehr, als der Tumor sich nicht von dem einen Knochen zum anderen weiter fortsetzt, sondern sich genau an die Grenzen der Knochen selbst hält.

Was den histologischen Befund mit Rücksicht auf die Frage nach dem primären Sitz des Tumor und seine Entwicklung angeht, so sind drei Annahmen möglich:

I. Der primäre Tumor sass in der Scapula. Er zeigte sich hier in der Mischform des Chondro-Sarkom. In der Entwicklung des Tumor traten sodann auch Metastasen im Humerus auf. Hier jedoch nur unter der Form des Chondroms allein.

II. Der primäre Tumor sass im Humerus, entwickelte sich hier als einfaches Chondrom, gab sodann Metastasen in die Scapula ab. Hier trat nun zur chondromatösen Metastase die Sarkom-Bildung hinzu.

III. Endlich, dass das einfache Chondrom des Humerus und das Chondro-Sarkom der Scapula sich unabhängig von einander entwickelten. Jeder der beiden Tumoren müsste dann als ein primärer in seinem eigenen Sitze aufgefasst werden.

Meiner Ansicht nach kann die dritte Hypothese kaum zu Recht bestehen. Handelt es sich doch um zwei Geschwülste, die immerhin in ihrem histologischen Charakter sich nahe stehen und sich fast zur gleichen Zeitperiode in zwei Knochen entwickelten, die so enge Lagebeziehungen zu einander haben. Aus solchen Gründen scheinen mir die beiden ersten Annahmen grössere Wahrscheinlichkeit für sich zu haben.

Damit könnte man annehmen, (II. Annahme), dass zunächst das Chondrom des Humerus als primäres entstanden sei, dass dieses Metastasen (Chondrom) in die Scapula erzeugt hätte und hier nun die sarkomatöse Umwandlung hinzugekommen wäre.

Wie wäre deren Bildung zu verstehen? Nach meiner Meinung wäre eine zweifache Erklärung möglich: Zunächst könnte man der Meinung sein, dass das Knorpelgewebe des secundären Heerdes durch Schwund seiner Grundsubstanz und Zunahme der zelligen Elemente Sarkom-Charakter angenommen

hätte und so die Entstehung des Chondro-Sarkoms der Scapula gegeben gewesen wäre.

In solchem Falle jedoch hätte man mindestens ausgesprochen allmählichen Uebergang vom Knorpel zum Sarkom-Gewebe beobachten müssen. In keinem der zahlreich angefertigten Präparate war es mir möglich, einen derartigen Befund zu erheben.

Sodann wäre folgende Annahme erlaubt, dass nehmlich zum knorpeligen Theile der Metastase die sarkomatöse Partie nicht erst in allmählicher Umwandlung der ersten Gewebsform zur zweiten, sondern im eigenen Neubildungsgange hinzugekommen sei. Letzterer hätte damit primär in der Scapula stattgefunden. Die sarkomatöse Partie müsste als primäre Geschwulst der Scapula angenommen werden, mit der sich durch Zufall im Vorgang der Metastase eine chondromatöse vereinte.

Dies jedoch wäre zum Theil wieder ein Rückfall in die III. Hypothese; wir müssten annehmen, die beiden Tumoren hätten sich unabhängig von einander entwickelt, der eine im Humerus, der andere in der Scapula, und dass dann der des Humerus (Chondrom) Metastasen abgegeben hätte nach dem Inneren der Scapula-Geschwulst. Von vornherein möchte ich die Möglichkeit einer solchen Thatsache nicht wegleugnen.

Wären unsere Kenntnisse über die Aetiologie der Tumoren nicht so dürftige, wie sie es heute noch sind, so wäre wohl direct eine Entscheidung in dieser Frage möglich.

Anstatt, dass wir beide Tumoren als primäre betrachten (das Chondrom im Humerus und das Sarkom in der Scapula) und von einem dieser Tumoren (Chondrom) Metastasen in das Innere des anderen (Sarkom) annehmen, erscheint es als wahrscheinlicher oder mindestens einfacher, nur einen primären Tumor zuzulassen (den Mischtumor des Chondro-Sarkoms) und als Metastase nur die eines Gewebstheiles desselben.

In beiden Fällen wäre dann nur die Metastase der chondromatösen Partie zuzulassen. Die erste der beiden Hypothesen erscheint immerhin noch besser begründet. Wenn eine solche Thatsache keine sehr häufige ist, so finden sich doch schon in der Literatur Beispiele dafür verzeichnet. Weiterhin spricht für einen primären Sitz des Tumor in der Scapula auch der

makroskopische Befund, der die Hauptmasse der Geschwulst mit der Scapula verwachsen zeigte.

Dies zugegeben, verdienen wohl 2 Thatsachen besonders in Erwägung gezogen zu werden:

1. An keiner Stelle der chondromatösen Partie der Neubildung konnte ich Uebergangsformen finden von den Knorpelzellen zu den Elementen des Knochen- oder Sarkomgewebes, so nahe sie auch lagen. Um die Processe der Metaplasie scheint es sich so in diesem Falle nicht zu handeln. Es würde wohl vielmehr eine Bestätigung sein für die Ansicht, die zuerst von Virchow ([21] bis [22]) ausgesprochen wurde, dass nehmlich das Chondrom des Knochens hervorgehe aus Knorpelresten von früheren unregelmässigen Verknöcherung-Vorgängen.[1]) Auch Ribbert hält in seinem neuen Lehrbuch (Lehrbuch d. allg. Pathologie u. s. w. Leipzig, 1901) an dieser Meinung über die Entstehung der Chondrome fest.

Weiterhin müsste man dann annehmen, dass der sarkomatöse Theil aus dem Bindegewebe hervorgegangen sei, und zwar, wie naheliegend, aus dem Periost der Scapula.

Was eine solche Annahme betrifft, so sind andere Autoren (Hansemann, von Lubarsch[25] citirt — Lubarsch[26]) der Ansicht, dass die verschiedenen Zellformen in Mischgeschwülsten, wie sie der unsrigen gleichen, nur verschiedene Entwicklungsstufen einer einzigen Zellart darstellen, dass die Zellen, die dem Knochen-Sarkom den Character des Sarkoms verleihen, ein Knochengewebe im Zustande der Anaplasie zeigen, lediglich unvollkommen entwickelte Knochenzellen seien, die niemals die höchste Entwicklungsstufe erreichen. Dass aber weiterhin unter solchen Zellen andere etwas weiterkämen in ihrer Entwicklung und so zu Knorpelzellen würden. Die Bildung des Chondro-Sarkoms wäre damit gegeben (Lubarsch[25]). Den Werth solcher Ansichten will ich nicht bestreiten. Auf den von mir beschriebenen Fall scheinen sie jedoch nicht anwendbar im Hinblick auf die schon berührte Thatsache, dass unter den Knorpel- wie Sarkomzellen sich niemals eine einzige Form

[1]) Aus der Krankengeschichte unserer Patientin konnte nicht ermittelt werden, welche Krankheits-Processe in unserem Falle etwa den regelmässigen Vorgang der Verknöcherung gestört hätten.

fand, die nur entfernt auf einen Uebergang von dieser zu jener hingewiesen hätte.

2. An zweiter Stelle muss in unserem Falle die Thatsache berührt werden, dass nur die chondromatöse Form als Metastase im Humerus auftrat. Diese Thatsache, die auf eine gewisse Unabhängigkeit der beiden neugebildeten Gewebe hinweist, ist bereits von Lubarsch[25] festgestellt. Derselbe beobachtete in einem Falle von Osteo-Chondro-Sarkom des Beckens drei verschiedene Arten von Metastasen in den Lungen und zwar folgende: 1. Metastasen, in denen sich alle Grundbestandtheile des Humor vereint fanden (Sarkom-Knorpel-Knochen). 2. Metastasen, die ausschliesslich von Knorpelgewebe gebildet waren. 3. Metastasen, die fast ausschliesslich aus Sarkomzellen verschiedener Form bestanden. In einem anderen ähnlichen Falle, ebenfalls von Lubarsch[25] beobachtet, handelt es sich um ein Myo-Lipo-Sarkom der Niere. Metastasen desselben in der Lunge waren ausschliesslich von Sarkomgewebe gebildet und liessen keine Spur von Fett- oder Muskelgewebe nachweisen.

Bestätigen sich solche getrennte Metastasen, so würde Lubarsch[25] darin eine weitgehende Unabhängigkeit sehen der Elemente, die in der Bildung einer Mischgeschwulst zusammentreten und sich in verschiedenen Entwicklungsstufen zeigen, alle jedoch von einer einzigen Zellart abstammen.

Ohne dass ich besagte Ideen Hansemann's und Lubarsch's von einer Anwendung auf den in Rede stehenden Fall schlechtweg ausschliessen möchte, so scheint mir doch die Thatsache der getrennten Metastase zusammen mit dem Umstande, dass jede Uebergangsform von den Sarkom- zu den Knorpelzellen fehlt, die Meinung zu bestätigen, dass die chondromatöse Partie, wie besagt, sich von Knorpelresten herleitet, die infolge unregelmässiger Verknöcherungs-Processe (Virchow-Ribbert) zurückgeblieben, die sarcomatöse aus Bindegewebe hervorgegangen sei und zwar, noch genauer gesagt, aus dem Periost der Scapula. Letzteres im Hinblick darauf, dass die peripherischen Theile der Scapula sehr viel mehr vom Tumor befallen erschienen, als die centralen Regionen.

Auf Grund des makro- wie mikroskopischen Befundes, scheint in unserem Falle nun folgende Diagnose gerechtfertigt:

Primäres Chondro-Sarkom der Scapula, wahrscheinlich von periostealem Ursprung, mit chondromatöser Metastase im Humerus: der chondromatöse Theil ist ein hyalines Chondrom, der sarcomatöse Theil ein Spindelzellensarkom.

Zur Ergänzung vorliegenden Falles halte ich es für angebracht, auf die Literatur des Gegenstandes hinzuweisen.

Schon Walder[1] hatte 1881 alle Fälle von Chondrom der Scapula (reine und gemischte Formen) zusammengestellt, die bis dahin in der Literatur erschienen waren.

Der Arbeit von Walder folgten dann andere, mehr oder weniger analoge und statistische Angaben enthaltende Arbeiten: ich erinnere an die von Bodet[3], von Adelmann[4], von Costa[20], von Schultz[5], von Könitzer[6], von Picqué et Dartigues[7].

In keiner von diesen Arbeiten aber findet sich, obwohl einige jüngsten Datums sind, eine, so weit es in ähnlichen Fällen möglich ist, vollständige Zusammenstellung der verschiedenen Formen von Chondrom der Scapula.

Deshalb werde ich in beigefügter Tabelle alle die Fälle von Chondrom der Scapula (reine und gemischte Formen) anführen, welche ich in der Literatur finden konnte, und welche dem Datum nach später sind, als der letzte in der Statistik von Walder berichtete Fall. (Fall von Nedopil, 1877.)

Um aber die Zusammenstellung ganz vollständig zu machen, werde ich die statistische Tabelle von Walder (siehe Tab. I.) genau wiedergeben und dieser dann die von mir gesammelten, nach dem von Walder gebotenen Schema zur Erleichterung der Vergleichung geordneten Fälle (siehe Tab. II.) folgen lassen.

Bevor ich zur Betrachtung der Daten der beiden Tabellen übergehe, will ich auf die Art hinweisen, in der ich die verschiedenen registrirten Formen von Scapula-Chondrom einzutheilen gedenke.

Die (in dieser Hinsicht) von Walder gegebene Classification scheint mir nicht vortheilhaft, weil sie zu viele Unterabtheilungen (besonders in der Gruppe der Gallert- und Cysten-Enchondrome) bietet, welche zum Theil heute der fortgeschrittenen Erkenntniss der Pathologie nicht mehr entsprechen und auch in Folge der zu weitgehenden Theilung die aus der Statistik zu ziehenden

Tabelle I. Statistik der Chondrome der

Nummer	Beobachter	Quelle und Zeit der Beobachtung	Alter, Geschlecht, Beruf des Patienten	Aetiologisches	Links o. rechts	Ausgang und Grösse der primären Geschwulst	Dauer der Erkrankung bis zum Beginn der Behandlung
1.	Philipps	Canstatt's Jahresber. 1844.	35 j. Mann	—	?	Von der Spina ausgehende Geschwulst	—
2.	Textor jun.	Stephen Rogers, Canstatt's Jahresber. Jhg. 1868. II, S. 416, 1846.	2 jähr. W.	—	?	Von der Fossa infraspinata ausgehende Geschwulst	—
3.	Derselbe	Dies. Arch. Bd. 4 u. 5, S. 216. 1849—1852	56 jähr. M. Tagelöhner	—	l.	Kindskopfgrosser fluctuirender Tumor der Fossa infraspinata, schmerzhaft durch Spannung der Haut, Ausgang ang. int.	¾ Jahr
4.	B. von Langenbeck	Deutsche Klinik 1850. S. 73.	36 jähr. M. Stubenmaler	—	l.	Kindskopfgrosser, wie ein Abcess fluctuirender Tumor, ausgehend vom Akromion	1½ Jahr
5.	Richet	Gaz. des hôp. 1855. No. 95 u. 96.	34 jähr. M. Tagelöhner		r.	Kindskopfgrosser, elastischer Tumor, ausgehend von der Fossa infraspin.	4 Jahre (3 Jahre Stillstand, plötzlich rap. Wachsthum nach einer Probepunction)

Scapula (entnommen von Walder[1]).

Primär-Operation	Operations-Resultat	Histolog. Charakter d. primären Geschwulst	Zahl der Recidive	Ausgang u. histolog. Charakter d. Recidive	Recidiv-Operationen	Schliesslicher Ausgang	Bemerkungen
. Resectio Spinae	Vollkommen günstig	Gewöhnl. Enchondrom	—	—	—	Heilung	—
Part. Resection der Fossa infraspinata mit Schonung der Basis	Ebenso	Ossificirte Ecchondrose	—	—	—	Ebenso	—
Nach Probepunction und Entleer. ein. beträchtlichen Meng. Gallerte, part. Resection ein. dreieckig. Stücks d. Fossa infraspin. mit Schonung der Basis. Y-Hautschnitt	Heilung in 1½ Monaten mit voller Gebrauchsfähigkeit d. Armes	Cystöses Gallert-Enchondrom. 2 durch d. Scapul hindurch commun. Säcke. Ursprung v. Periost u. v. Knochen	7	Meistens Weichtheil-Recidive, der 3. u. 6. gingen auch vom Knochen aus, histolog. Charakt. derselbe, zuletzt in Ketten angeordn. Gallertcysten in den Weichtheilen d. Schulter u. des Halses	6 Recidiv-Operation., meist. Ausschäl. aus d. Weichtheil. d. Rückens u. d. Achselhöhle, beim 3. u. 6. Rec. part. Resect. der Scapula	Tod in Folge des 7. Recid. durch Erschöpfung u. Hautzerstörung	Dauer d. ganzen Erkrankung 3¾ Jahre, zuletzt Drüsenschwell., keine inneren Metastasen
Nach vorausgegangen. Incision u. Entleerung von 2 Quart Gallerte. Extirp. Scap. mit Ausnahme d. Proc. corac., vorangeh. Eröffnung des Schultergel.	Operation ohne Compl. Tod 17 Std. n. d. Oper. in Folge chronischer Chloroform-Intoxicat. (?)	Cystöses Gallert-Enchondrom. Ursprung v. Knochen. Heerde in den Muskeln	—	—	—	Tod	Keine inneren Metastas., Luftgeb. d. schwarzen, wässerigen Blutes
Part. Resect. der Scapula oberhalb der Spina	Tod am 11. Tage in Folge multipler Geschwulst-Metastasen in den Lungen (?)	Cystöses Gallert-Enchondrom. Ausgang v. Knochen. Milchkaffeeähnlicher Inhalt der centralen Höhle	—	—	—	Tod	In den Lungen etwa 30 hanfkorn- bis nussgrosse Knoten von dem makroskop. Ausseh. der Enchondrome. mikroskop. Knorpelzell. in ein. verschied. Stroma enthaltend

Nummer	Beobachter	Quelle und Zeit der Beobachtung	Alter, Geschlecht, Beruf des Patienten	Aetiologisches	Links o. rechts	Ausgang und Grösse der primären Geschwulst	Dauer der Erkrankung bis zum Beginn der Behandlung
6.	Rouger	Canstatt's Jahresber. 1856. IV, S. 396	26jähr. W.	—	?	Faustgrosses, hartes, gestieltes Enchondrom, ausgehend v. Ang. int. sup.	10 Jahre (8 J. kleiner, schmerzloser Tumor, seit 2 Jahr. schnelles Wachsthum u. Empfindlichkeit)
7.	Barrier	Bullet. de l'Académie imp. de Méd. 1859—1860 T. 25, S. 263. 1853	26 jähr. M. Drechsler	Fall auf d. Rücken vor 4 Jahren	l.	Grosse, ungleiche, höck. Geschwulst v. fibrocartilag. elastischer Consistenz, ausgehend von der Reg. infraspin.	3 Jahre
8.	Bernhard Beck	Deutsche Klinik 1860. S. 490.	28jähr. W. Köchin	—	r.	Kindskofgrosser, harter, höckeriger Tumor, ausgehend von d. recht. Crista, Fossa infraspin. u. die Ränder umgreifend	2 Jahre
9.	B. von Langenbeck	Ebenda S. 217	23 jähr. M.	Oberarm-Fractur 2½ Jahr vorher an der Geschwulststelle	r.	Fluctuir., grosse Geschwulst (Osteoid-Chondrom) des obern Drittels d. rechten Oberarmes	2½ Jahre
10.	Syme	Gurlt in Langenbeck's Arch. 8, S. 384, 1863	40 jähr. M.	—	?	Primäre cystöse Geschwulst am Caput humeri, das Gelenk nicht afficirend	—

Primär-Operation	Operations-Resultat	Histolog. Charakter d. primären Geschwulst	Zahl der Recidive	Ausgang u. histolog. Charakter d. Recidive	Recidiv-Operation.	Schliesslicher Ausgang	Bemerkungen
Abtrennung vom gesunden Knochen mit d. Liston'schen Zange	Sehr rasche Heilung	Hartes Enchondrom	Nach 1 Jahr kein Recid.	—	—	Heilung	—
Amputatio Scapulae nach Pétrequin	Tod durch Nachblut. 48 Stunden nach der Operation	Weich. Enchondrom		—	—	Tod	—
Da der Tumor etwas gestielt, Abtrennung vom gesunden Knochen mit Kettensäge u. Liston'scher Zange	Heilung in 5 Wochen	Enchondrom aus d. verschied. Knorpelart. combinirt (hyaline u. Gallertknorpel), theilweise in osteoider Umwandlung	Nach 1½ Jahr kein Recid.	—	—	Heilung	—
Exarticulatio humeri	Heilung in 3 Wochen	Osteoid-Enchondrom mit cystöser Erweichung	Nach 5 Mon. Recid. an der Scapul. u. Clav.	Von dems. hist. Charakter wie d. prim. Geschwulst, Heerde in d. Muskeln	Total-Exstirpation d. Scapula samt d. Muskeln u. dreiviert. d. Clavicula	Tod d. Lung.-Recid. 1½ J. n. d. letzt. Operat.	—
Exstirpation der Geschw.	Schnelle Heilung	Fibrocartilag. Geschwulst m. Cysten-Bildung	2 Rec.	1. Recidiv: eine Cyste in d. alten Narbe. 2. Recidiv: grosse cyst. Geschw. in d. Schulterblattgegend bis in die Achselhöhle u. über den Humerus reichend	1. Recidiv exstipirt. 2. Recidiv Total-Exstirpation d. Scapula m. Exarticul. d. Arms und Resection d. Akromialendes der Clavicula	Heil. Keine weiter. Recid., nahm, a. Syme d. letzt. Mal v. i. hörte, a. einer Hetzjagd Theil	—

Nummer	Beobachter	Quelle und Zeit der Beobachtung	Alter, Geschlecht, Beruf des Patienten	Aetiologisches	Links o. rechts	Ausgang und Grösse der primären Geschwulst	Dauer der Erkrankung bis zum Beginn der Behandlung
11.	Bruce	Canstatt's Jahresber., 1868, I, 2 S. 180	20 jähr. W.	In ihrer Jugend machte Pat. mehrfache Fract. beid. Untersch. durch, die schlecht verheilten. Rachitis?	r.	Grosser, d. ganze Schulter einnehmender, bis fast in den Thorax vordringend. Tumor	1 Jahr
12.	Krakowitzer	Notiz bei Giess (D. Zeitschr. f. Chirurgie 1880) 1868	56 jähr. M.	—	—	—	—
13.	Pepper	Cannstatt's Jahresbericht 1868, I, 2, S. 180.	16 jähr. W.	—	r.	Grosses Enchondrom der rechten Schulter	—
14.	Sydney Jones	The Lancet 1868, Vol. II, S. 665.	43 j. M. Ziegelstreicher	—	l.	10½ Pf. schwer. Enchondrom des ganzen l. Schulterblatts (frei sind nur Proc. corac. cav. glen. u. akrom.)	33 Jahre (langsames Wachsth. in den ersten 12 Jahren, dann Stillstand, schnelles Wachsthum in d. letzt. 3 Jahren)
15.	Thiersch, Leipzig	Birch-Hirschfeld, Archiv der Heilkunde, X, S. 468. 1869	34 j. M.	—	l.	Mannskopfgr. pralle Geschwulst d. ganzen linken Schulter (Oberarm - Clavicula, Scapula)	1 Jahr

Primär-Operation	Operations-Resultat	Histolog. Charakter d. primären Geschwulst	Zahl der Recidive	Ausgang u. histolog. Charakter d. Recidive	Recidiv-Operation.	Schliesslicher Ausgang	Bemerkungen
Nicht operirt	—	Combinat. von Echondrom und Carcinom?	—	—	—	Tod d. allgem. Kach. u. Metastasen innerer Organe	Bei d. Obduct. zeigte sich die Achseldrüse v. hart. Korpelmasse durchsetzt, in der Vena subclav. e. chondromat. Thrombus, Krebsknoten in Leber u. Uterus. Callus d. Unterschenkel-Fract. knorpelig
Total-Exstirpation	Tod nach 7 Tagen an Erschöpf.	Enchondrom	—	—	—	Tod	—
Nicht operirt	—	Enchondrom	—	—	—	Tod an Tuberculose (?)	—
Exstirpation d. Scapula mit Ausnahme des Akromion	Op. selbst dauert nur 10 Minuten. Tod am 4. Tage in Folge Erschöpfung u. jauchiger Zellgewebs-Phlegmone am Hals	Ossificirtes hartes, höckeriges Enchondrom, welch. den ganzen Knochen consumirt hat	—	—	—	Tod	—
Exarticulatio humeri, Totalexstirpation d. Scapula, Resection d. äuss. Clavicularend.	Während d. Oper. Lufteintritt in d. angeschnitt. Vena axill. Tod am 5. Tage nach der Operat. in Folge Geschwulst-Embolie der Lungen	Cystöses Gallert-Enchondrom, Ausgangsp. v. Knochen d. Oberarms der Scapula, d. Clavicula	—	—	—	Tod	Die Section ergab d. sec. u. tertiaren Aeste d. Lungenarter. m. kleisterähnlicher Geschwulstmasse erfüllt, Unterlappen v. keilförmigen Infarcten durchsetzt

Nummer	Beobachter	Quelle und Zeit der Beobachtung	Alter, Geschlecht, Beruf des Patienten	Aetiologisches	Links o. rechts	Ausgang und Grösse der primären Geschwulst	Dauer der Erkrankung bis zum Beginn der Behandlung
16.	Schuppert, New-Orleans	British Medical J. 1870, 1, 1859—1868	28j. W.	—	r.	Tumor des rechten Schulterblatts	—
17.	W. Adams	British Med. J. 1870, 2	11j. Kind	—	?	Vom ang. int. sup. ausgehende, das Schulterblatt von den Rippen abhebende Geschwulst	9 Jahre
18.	Roubaix	Canstatt's Jahresb. 1872, II, 2, S. 336	51j. W.	—	l.	Von der Fossa infrasp. ausgehender Tumor	3 Jahre
19.	Kappeler	1872—1879 noch nicht publicirt	25j. W.	—	l.	Kindskopfgr. harter, höckeriger Tumor d. Fossa infrasp., Ausgang von Ang. inf.	3 Monate
20.	Fischer	Wiener med. Woch. 1875, No. 16	34j. W.	—	r.	7 Pf. schweres Enchondrom, hart, von höckerig. Beschaffenheit	6 Jahre

Primär-Operation	Operations-Resultat	Histolog. Charakter d. primären Geschwulst	Zahl der Recidive	Ausgang u. histolog. Charakter d. Recidive	Recidiv-Operation.	Schliesslicher Ausgang	Bemerkungen
Anno 1859 in Deutschland operirt, ohne Resection des Knochens wahrscheinl. Weiteres nicht bekannt	—	—	3 Recidive	Ueber Rec. 1 u. 2 nichts bekannt. Rec. 3: 6 Pf. schwer. Enchondr. (hyalin u. faserknorpel.) d. ganzen r. Scapula, mit Ausn. d. Cav. glen. Proc. corac. u. ein. Dritt. d. Spina	Recid. 1 u. 2 in Deutschl. (1866 u. 1867) exst. Rec. 3 1868 v. Schuppert op.: Totalexstirp. m. Ausnahme d. Akrom. Heilung in 60 Tagen	Heil. Pat. schleudert m. d. Arm d. oper. Seite 30 Pfd. eine Strecke weit	—
Entfernung e. Theiles d. Geschwulst wurde für genügend erachtet	Heilung	Ossificirte Ecchondrose		—	—	—	Aehnliche Geschwülste zeigt. sich am Os ilei
Resection der Fossa infraspinata	Nach 8 Tag. mit gut granulirend. Wunde entlassen	Enchondrom	—	—	—	Heil.	—
Part. Resect. der Fossa infraspinata	Heilung in 5 Wochen mit voller Gebrauchsfähigkeit des Arms	Gewöhnliches Enchondrom	6 Recidive in 7 Jahren	Die Rec. v. Char. d. cyst. Gallert-Enchondrom, sämmtl. v. Knochen ausgehend	6 Rec.-Oper. so dass schliesslich d. ganze l. Hälfte des Schultergürt. sammt d. Extremit. entfernt war	Heil. Seit August 1879 kein Recid.	—
Amput. scap. Längsschnitt längs d. Spina, Durchsägung des Collum	Heilung in 4 Wochen. Gute Gebrauchsfähigkeit d. Arms, active Erhebung d. Arms bis 50° möglich	Ebenso	—	—	—	Heil.	—

Nummer	Beobachter	Quelle und Zeit der Beobachtung	Alter, Geschlecht, Beruf des Patienten	Aetiologisches	Links o. rechts	Ausgang und Grösse der primären Geschwulst	Dauer der Erkrankung bis zum Beginn der Behandlung
21.	Derselbe	Ebenda	40j. W.	—	r.	Kindskopfgrosse Geschwulst, knollig, knorpelhart.	3 Jahre
22.	Mac Cormac	Brit. med. Journal 1876, 1		—	—	6 Pf. schweres Myxochondrom	—
23.	Lossen	Gies a. a. O. 1877	33j. M.	—	—	—	—
24.	Billroth	Nedopil, Langenbeck's Arch. 21, S. 849, 1877	44j. M. Bauer	—	—	Faustgr. Geschwulst auf dem Rücken, der Scapula fest aufsitz., ebensolche vorne unt. d. Clav., d. Proc. corac. entsprechend.	3 Jahre
25.	Rigaud	Canstatt's Jahresb. 1850	51j. M. Gerber	—	l.	Mehrere Geschwülste am Oberarm, knochenhart.	6 Jahre

Tabelle II. Statistik der Chondrome der

Nummer	Beobachter	Zeit der Beobachtung u. bibliographischer Vermerk	Alter, Geschlecht, Beruf des Patienten	Aetiologisches	Links o. rechts	Ausgang und Grösse der primären Geschwulst	Dauer der Erkrankung bis zum Beginn der Behandlung
I	Wollcott	1878 (8)	55j. M.	—		Exstirpirte Masse 4 Pf. schwer. Von der Scapula ausg.	Rasch gewachsen

Primär-Operation	Operations-Resultat	Histolog. Charakter d. primären Geschwulst	Zahl der Recidive	Ausgang u. histolog. Charakter d. Recidive	Recidiv-Operation.	Schliesslicher Ausgang	Bemerkungen
enso, doch rd das Akro- on zurück- gelassen	Heilung in 6 Wochen, active Erhebung des Arms bis 60° möglich	Myxochondroma ossificans	—	—	—	Ebenso	—
otalexstirp. Resection d. ss. Drittels er Clavicula	Schnelle Heil. unter Salicyl-watte-Verb.	Myxochondrom	—	—	—	Ebenso	—
nputation d. Scapula	Tod nach 3 Wochen an Pyämie	Cysten-Enchondrom	—	—	—	Tod	—
otalexstirp. er Scapula, sect. Clavi- ulae, Eröffn. s Schulter- elenks von en als erster Act	Nach 3 Woch. Alles auch in der Tiefe verheilt. Sehr beschränkte Gebrauchsfähigkeit d. Arms	Chondrosarcom	—	—	—	Heil.	—
xarticulatio humeri	Heilung	Als Gallertförmiges Osteophyt bezeichnet, Osteoid-Chondrom	1 Recidiv nach 8 Mon.	Ausgeh. v. Schulterbl., 2faustgross, v. gleichen hist. Char. wie d. prim. Geschwulst	Exstirpatio Scapulae	Nach 3 Jahr. noch ohne Recid.	—

capula (aufgestellt vom Verf.).

Primär-Operation	Operations-Resultat	Histolog. Charakter d. primären Geschwulst	Zahl der Recidive	Ausgang u. histolog. Charakter d. Recidive	Recidiv-Operation.	Schliesslicher Ausgang	Bemerkungen
Exstirpation . Scapula m. usschluss d. av. glenoid., . Akrom. u. . Proc. corac.	Heilung p. primam	Hauptmasse d. Tumors Chond. Unt. Drittel d. Scap. Osteosarcom	—	—	—	—	—

Nummer	Beobachter	Zeit der Beobachtung und bibliographischer Vermerk	Alter, Geschlecht, Beruf des Patienten	Aetiologisches	Links o. rechts	Ausgang und Grösse der primären Geschwulst	Dauer der Erkrankung bis zum Beginn der Behandlung
II	M. Blum	1882 (9)	18j. M.	Leichte Contusion a. d. r. Schulter	r.	Akromialgeg. d. Scapula. Gewicht d. Tumors 3½ kg	5 Jahre
III	G. Cacciopolli	1883 (10)	32j. M.	—	—	Tumor von 70 cm Umf. Vom Periost d. Scap. ausg.	20 Monate
IV	Schnabl	1883 (11)	35j. M. Tagelöhn.	—	l.	Spina d. Scap. Tumor 4,700 kg schwer	3¼ Jahre
V	G. Bodet	1887 (3)	33j. W.	Entwickl. d. Tumors während d. Schwangerschaft	r.	Spina d. Scap. Faustgross.	15 Monate
VI	C. M. Jong	1888 (12)	40j. W.	—	l.	Periostium d. Fossa infrasp. Exstirp. Tumor 4,200 kg schwer	4 Jahre
VII	Putti	1891 (13).	W.	—	—	—	—
VIII	F. Hausmann	1892 (14)	33j. M. Steinbrecher	—	r.	Spina d. Scap. Faustgross	1 Jahr

Primär-Operation	Operations-Resultat	Histolog. Charakter d. primären Geschwulst	Zahl der Recidive	Ausgang u. histolog. Charakter d. Recidive	Recidiv-Operation.	Schliesslicher Ausgang	Bemerkungen
Totalexstirpation d. Scap.	Heilung durch Eiterung	Cyst. Chondrom	2	1. Recid. am Hum., 4 Mon. n. d. 1. Op. 2. Rec. 10 T. n. d. 2. Op., rasch wachs. Knoten in d. Supraclaviculagegend	1. Exstirpation eines Theils des Humerus	Tod 5 Mon. nach der 1. Operation	Zur Zeit des Todes ganze Narbe mit Knoten besät
Totalexstirp. d. Scap.	Heilung in nicht ganz 2 Monaten	Ossific. Chondrom.	—	—	—	Heilg. nach 13 M. const.	An verschied. Knoch. (Stern., Ober- u. Unterarm) gleichzeit. kleine harte Geschwülste unsich. Herk.
Exstirp. d. Scap. mit Erhaltung der Portio articul.	Heilung nach 40 Tagen	Chondrom.	—	—	—	—	—
Exstirpation des Tumors	Tod am 7. Tage nach d. Operat. durch Sepsis	Hyal. Chondrom mit Kalkablag.	—	—	—	—	—
Amputation der Scapula	Heilung	Hyal. Chondrom mit geringer Kalkablag.	—	—	—	Heilg.	—
Totalexstirp. d. Scapula	Heilung	Myxomat. Osteochondro-Sarcom	—	—	—	—	Gebrauch der Extrem. sehr wenig beschränkt
Exstirpation d. Tumors u. d. ob. Hälfte d. Scap. (Spina mit der Fossa supraspinata)	Heilung nach 2 Mon.	Cyst. Chondrom	1	Nach 9 Mon. (nach d. Op.) Cyst. Chondrom a. d. Schultergegend	Exstirp. d. Tumors, e. Theils der Clavicula u. d. Gelenkkopfes der Scap. Heilg.	—	—

Nummer	Beobachter	Zeit der Beobachtung und bibliographischer Vermerk	Alter, Geschlecht, Beruf des Patienten	Aetiologisches	Links o. rechts	Ausgang und Grösse der primären Geschwulst	Dauer der Erkrankung bis zum Beginn der Behandlung
IX	R. Frank	1893 (15)	45j. M.	—	—	—	—
X	Watson Cheyne	1894 (16)	50j. M.	—	—	Gross	—
XI	O. Sturzenegger	1896 (17)	39j. M.	—	l.	Unt. Theil d. Scap. kindskopfgross	6 Monate
XII	M. Schwartz	1900 (18)	—	—	—	Scapula	—
XIII	G. D'Urso	1900 (19)	35j. W. Bäuerin	—	r.	Fossa infraspinata der Scapula Grösse eines halben Straussen-Eies.	6 Jahre
XIV	Deganello	1901	46j. W.	—	l.	Periost. der Scapula. Am Scapulo-Humeral-Gelenke erreichte die Geschwulst einen Umfang von 47 cm	2 Jahre

Primär-Operation	Operations-Resultat	Histolog. Charakter d. primären Geschwulst	Zahl der Recidive	Ausgang u. histolog. Charakter d. Recidive	Recidiv-Operation.	Schliesslicher Ausgang	Bemerkungen
—	Heilung	Chondrom	6	Von 1884—92 5 Recidiv-Op. ausgef., zuletzt Entfernung des Schultergürtels	—	Heilg. von der letzten Op.	—
'otalexstirp. d. Scap.	Heilung	Chondrom	—	—	—	—	Fortschreitd. Rückkehr der Bewegungen
Exstirp. d. Geschwulst. artielle Resection des ıfraspinalth. der Scap.	Heilung	Hyal. Chondrom mit cyst. Erweiterung	—	—	—	—	3 Mon. nach d. Op. kein Anzeichen von Recidiv
—	—	Cyst. Chondrom	—	—	—	—	—
Exstirp. d. Geschwulst u. .usräumung	Heilung per primam	Hyal. Chondrom mit merkbarer Mucin-Entartung	—	—	—	—	4 Mon. nach d. Op. kein Anzeichen von Recidiv
:xstirpation les ganzen Schulter-ürtels nach urchsägung r Clavicula	Heilung per primam	Chondrosarkom. Der chondromatöse Theil ist ein hyalines Chondrom, der sarkomatöse Theil ist ein Spindelzellen-Sarkom	—	—	—	—	Es war die Metastase im Humerus der einzig chondromatöse Theil. 21 Tage nach der Operation wurde die Patientin von der Klinik entlassen ohne eine Metastase. Die Patientin starb 4 Monate nach der Operation

Schlüsse weniger einleuchtend machen, bei denen man allerdings den Werth der Statistik nicht überschätzen soll.

Zunächst theile ich die Scapula-Chondrome in zwei grosse Kategorien: A) und B).

Kategorie A. Einfache Chondrome, gebildet nur von Hyalin-, Faser-, Netz- oder verkalktem Knorpelgewebe.

Dieser Kategorie gehören zwei Gruppen von Tumoren an, die sich durch den Charakter ihrer Consistenz unterscheiden, und zwar sind dies:

Gruppe a) Einfache harte Chondrome, in denen sich kein Regressiv-Process, der in sichtbarem Grade die normale Festigkeit des Knorpelgewebes vermindert hätte, vollzogen hat.

Gruppe b) Einfache weiche Chondrome, in denen sich an gewissen Stellen Regressiv-Processe vollzogen haben, durch die sich die Knorpelgewebe-Substanz theilweise in andere weiche Substanz umbildet, die so an diesen Stellen die normale Festigkeit des Knorpelgewebes vermindert. Meistens tritt in solchen Fällen die schleimige Degeneration ein, indem sich nicht nur Erweichungen, sondern manchmal auch cystische Erweiterungen bilden.

Schon C. O. Weber (citirt von Virchow[21]) hatte die Formen, die eine gewisse Weichheit zeigen, unterschieden von denen, die eine solche nicht zeigen; unter die ersten hatte er das Chondroma molle seu gelatinosum gerechnet, eine Form, die Virchow dagegen als Chondroma mucosum bezeichnet. Auch Virchow[1])[21] unterscheidet die harten Chondrome von den weichen Chondromen.

[1]) Virchow[21] unterscheidet das Chondroma mucosum von dem Chondroma myxomatodes und von dem Myxoma cartilagineum. Das Chondroma mucosum stellt nichts Anderes dar, als einen einfachen Tumor, in dem die gewöhnliche, Chondrin enthaltende Grundsubstanz theilweise gemischt ist mit Mucin oder sich in dieses verwandelt hat. Dagegen repräsentiren die andern beiden Formen (Chondroma myxomatodes und Myxoma cartilagineum) gemischte Formen oder Combinationen von zwei Tumoren, in denen man bei Vorwiegen des Knorpelgewebes das Chondroma myxomatodes, bei Vorwiegen des Schleimgewebes aber das Myxoma cartilagineum hat. Desshalb werde ich bei der Classification das Chondroma mucosum in die Kategorie A. und zwar in die Gruppe b) (einfache weiche Chondrome) setzen, die andern

Kategorie B. Gemischte Chondrome. Diese entstehen durch die Combination des einfachen Chondroms mit einer oder mehreren Arten von Tumoren[25].

Zu dieser Kategorie gehören die folgenden Gruppen:

Gruppe a) Chondroma myxomatodes und Myxoma cartilagineum.

Gruppe b) Osteo-Chondroma.

Gruppe c) Chondro-Sarcoma.

Kategorie C. Einer besonderen Kategorie werde ich das Osteoid-Chondrom von Virchow[21] zuweisen.

Nach diesen Erörterungen schreite ich zu der zusammenhängenden Betrachtung der in der Statistik von Walder und der meinen gebotenen Daten. (Siehe Tab. I und II.)

Zunächst findet man die verschiedenen Chondrom-Formen so eingetheilt:

Kategorie A. Einfache Chondrome, gebildet nur von Hyalin-, Faser-, Netz- oder verkalktem Knorpelgewebe.

Dieser Kategorie gehören 23 Fälle an, und zwar 13 aus der Walder'schen Statistik und 10 aus der von mir aufgestellten.

Die 13 Fälle der Walder'schen Statistik sind No. 1, 3, 4, 5, 6, 7, 8, 12, 15, 18, 19, 20, 23.

Nicht in Betracht gezogen habe ich die bei Walder unter No. 10, 13 und 16 angeführten Fälle, und zwar aus folgenden Gründen: Im Fall 10 entstand der Tumor am Kopf des Humerus, bot zwei Recidive, und nur im zweiten Recidiv erreichte er die Scapula-Gegend. Im Fall 13 handelt es sich um eine „Geschwulst der Schulter", und Nichts berechtigt dazu, diese der Scapula zuzuschreiben. Im Fall 16 ist nichts angegeben hinsichtlich der Natur der Geschwulst, derentwegen die drei ersten Male operirt

beiden Formen: Chondroma myxomatodes und Myxoma cartilagineum dagegen in die Kategorie B. (gemischte Chondrome).

Ich beabsichtige hier nicht die Frage aufzuwerfen, ob das Myxom als selbständiger, unabhängiger Tumor zu gelten hat, oder ob man es als ausgehend von einem Gewebe (Schleimgewebe) betrachten muss, das nur eine specielle Modification der andern Gewebearten (Bindegewebe) darstetlt.

In den meisten Lehrbüchern (Lubarsch[27]) ist es als selbstständiger Tumor aufgefasst.

wurde; man weiss nur, dass der Tumor des dritten Recidivs ein hyalines und Faserknorpel-Enchondrom war.

Die 10 Fälle meiner Statistik sind II, IV, V, VI, VIII, IX, X, XI, XII, XIII.

Von den genannten 23 Fällen gehören 11 zur Gruppe a) — einfache harte Chondrome — und 12 zur Gruppe b) — einfache weiche Chondrome.

Gruppe a). Einfache harte Chondrome.

Von den 11 Fällen dieser Gruppe sind 6 bei Walder verzeichnet, nehmlich 1, 6, 12, 18, 19, 20.

Die 5 Fälle meiner Statistik sind IV, V, VI, IX, X.

Gruppe b). Einfache weiche Chondrome.

Hierher gehören 12 Fälle, darunter 7 von Walder (3, 4, 5, 7, 8, 15, 23).

Ich hielt es für angebracht, zu dieser Gruppe auch den Tumor des Falles 8 der Walder'schen Statistik zu rechnen, der als aus hyalinem und Gallertknorpel combinirtes Enchondrom bezeichnet ist; es erscheint klar, dass innerhalb des hyalinen Knorpelgewebes eingetretene Regressiv-Processe die Neubildung von Gallertsubstanz und damit diese Form von Chondroma molle seu gelatinosum, wie sie Weber genannt hat, ermöglicht haben. Zu gleicher Zeit vollzog sich in diesem Tumor eine theilweise osteoide Umwandlung.

Die andern 5 Fälle von einfachem weichem Chondrom finden sich bei mir unter II, VIII, XI, XII, XIII.

Kategorie B. Gemischte Chondrome.

Wie schon gesagt, habe ich dieser Kategorie auch die chondromatösen Neoplasmen zugewiesen, welche durch Combination des einfachen Chondroms mit einer oder mehr verschiedenen Arten von Tumoren entstehen.

Hierher gehören 10 Fälle, davon 6 bei Walder und 4 bei mir aufgeführt. Die 6 der Walder'schen Statistik sind 2, 14, 17, 21, 22, 24.

Nicht in Betracht ziehen will ich den Fall von Chondro-Carcinom (No. 11), der zu dieser Kategorie hätte gestellt werden müssen, weil der ursprüngliche Sitz des Tumors nicht angegeben ist; es wird nur erwähnt, dass er die ganze Schulter einnahm.

Die andern 4 hierher gehörenden Fälle sind I, III, VII, XIV meiner Statistik.

Diese 10 Fälle von gemischtem Chondrom sind in folgende Gruppen zu theilen.

a) Myxochondrome, 2 Fälle, beide der Walder'schen Statistik angehörig (21 und 22); No. 21 ist als Myxochondroma ossificans bezeichnet.

b) Osteo-Chondrome, 4 Fälle. Von diesen finden sich 3 in der Walder'schen Statistik (2, 14, 17) und einer in der meinigen (III). In den Tumorfällen 2 und 17 bei Walder scheint mir die Bezeichnung „ossificirte Ecchondrose" nicht sehr passend. Unter Ecchondrose versteht man die Knorpel-Neubildungen, welche von den permanenten Knorpeln ausgehen (Virchow[21]); nun nahm aber im ersten dieser beiden Fälle die Neubildung ihren Ausgang von der Fossa infraspinata der Scapula, und im zweiten vom Angulus superior internus desselben. Es wäre also in diesen beiden Fällen richtiger die Bezeichnung „ossificirte Ecchondrose" zu setzen; diese müssen daher in die in Frage stehende Gruppe gewiesen werden.

c) Chondro-Sarcome, 4 Fälle. Von diesen findet sich einer bei Walder (24) und 3 bei mir (I—VII—XIV). No. I ist bezeichnet als Osteo-Chondro-Sarcoma, No. VII als Osteo-Chondro-Sarcoma myxomatodes, No. VII als Chondro-Sarcoma.

Kategorie C. Osteoid-Chondrom (nach Virchow).

In der Walder'schen Statistik sind als solche die Fälle 9 und 25 bezeichnet, aber der eine, wie der andere kommen als nicht von der Scapula ausgehend für mich hier nicht in Betracht.

Der Fall 9 ist als „Osteoid-Chondrom des oberen Drittels des Oberarms" angeführt, 25 ebenfalls als „am Oberarm sitzend"; nur bei den Recidiven, die beide boten, wurde die Scapula angegriffen.

Hinsichtlich des Alters, in dem sich die verschiedenen Formen von Scapula-Chondrom entwickelten, ist Folgendes zu bemerken:

Die einfachen Chondrome treten auf zwischen zwei Grenzfällen von 16 Jahren (No. 13) und von 56 Jahren (No. 12).

Die einfachen harten Chondrome entwickeln sich zwischen 16 Jahren (No. 13) und 56 Jahren (No. 12).

Die einfachen weichen Chondrome zwischen 18 Jahren (No. II) und 56 Jahren (No. 3).

Die gemischten Chondrome zeigen Grenzfälle von 2 Jahren (No. 2) und 46 (No. XIV).

Was das Geschlecht betrifft, so fanden sich von 30 Fällen, in denen dies bestimmt wurde, die verschiedenen Chondrom-Formen 18 Mal beim Mann und 12 Mal bei der Frau.

Betreffs des Sitzes, — rechts oder links —, stellte sich heraus, dass unter 20 Fällen, in denen er bestimmt wurde, 12 Mal die linke und 8 Mal die rechte Scapula ergriffen war.

Als häufigste Ursprungsquelle der verschiedenen Chondrome ergiebt sich der untere Theil der Scapula, dann folgen die Spina, das Akromion und der Angulus superior internus derselben.

Bezüglich des Volumens des Primär-Tumors zeigt sich, dass dieses schwankte zwischen dem eines halben Straussen-Eies (XIII) und dem eines Manneskopfes (15).

Die Dauer des krankhaften Processes — vom Beginn bis zur Behandlungszeit —, schwankte bei den einfachen Chondromen zwischen 3 Monaten (No. 19) und 10 Jahren (No. 6); und zwar waren bei den harten Chondromen die Grenzen 3 Monate (No. 19) und 10 Jahre (No. 6), bei den weichen Chondromen 6 Monate (No. XI) und 6 Jahre (No. XIII).

In den gemischten Chondromen schwankte die Dauer zwischen 20 Monaten (III) und 33 Jahren (14).

Wenn wir die bösartigen Charaktere der verschiedenen Chondrom-Formen (Recidiv-Matastase) betrachten, so finden wir, dass in der Gruppe der harten Chondrome unter 11 Fällen 2 Recidive boten:

Einer von diesen ist repräsentirt durch No. 19 der Walder-schen Statistik. Es handelt sich in diesem Fall um eine Frau

von 25 Jahren, an deren linker Scapula sich in 3 Monaten ein Tumor von der Grösse eines Kinderkopfes entwickelte, der seinen Ausgang von der Fossa infraspinata nahm; dieser Tumor wurde als gewöhnliches Chondrom diagnosticirt. Es wurde dann die partielle Resection der Fossa infraspinata ausgeführt. Nach dem operativen Eingriff fanden in einem Zeitraum von 7 Jahren 6 Recidive statt; dabei ist zu erwähnen, dass der Tumor bei den Recidiven die Merkmale der cystösen und Gallert-artigen Form bot. Die Patientin genas auch von der letzten Operation.

Der andere Fall findet sich unter No. IX meiner Statistik: er betrifft einen Mann von 45 Jahren, der, zuerst von gewöhnlichem Chondrom befallen, in einem Zeitraum von 8 Jahren 6 Recidive bot: er wurde jedes Mal operirt und genas auch von der letzten Operation.

In 12 Fällen von weichen Chondromen finden wir 3 Fälle von Recidiv und 2 von Metastase verzeichnet.

Von den 3 Fällen von Recidiv gehört der eine der Walder'schen Statistik (No. 3), die anderen beiden der meinigen an (No. II und VIII).

Im Fall 3 handelt es sich um einen Mann von 56 Jahren, dessen linke Scapula einen fluctuirenden Tumor zeigte, der in 9 Monaten das Volumen eines Kinderkopfes erreichte. Es lag ein cystöses Gallert-Enchondrom vor; der Patient wurde operirt und bot dann in nicht ganz 4 Jahren 7 Recidive; es wurden 5 Recidiv-Operationen vollzogen. Er starb nach dem 7. Recidiv durch Erschöpfung und Hautzerstörung; am Schlusse waren auch noch Lymphdrüsen-Schwellungen hinzugetreten. In diesem Falle gesellte sich also zu dem Recidiv-Process auch noch der der Metastase.

Unter No. II ist der Fall eines 18jährigen Mannes berichtet, an dessen rechter Scapula sich in 5 Jahren ein cystöses, 3½ Kgr. schweres Chondrom entwickelte. Das erste Mal operirt, bot er in der Folge 2 Recidive; er starb 5 Monate nach der ersten Operation, indem die Narbe der letzten Operation sich ganz mit neoplastischen Knoten besät zeigte.

No. VIII betrifft den Fall eines 33jährigen Mannes, an dessen rechter Scapula sich in einem Jahr ein faustgrosses cystöses Chondrom entwickelte. Es erfolgte dann die Exstirpation

des Tumors, und nach 9 Monaten entwickelte sich von Neuem in der Schultergegend ein cystöses Chondrom. Der Patient genas auch von der zweiten Operation, der er in Folge des Recidivs unterzogen wurde.

Die zwei in der Gruppe der weichen Chondrome vorkommenden Fälle von Metastase finden sich beide bei Walder verzeichnet (No. 5 und 15).

No. 5 ist der Fall eines Mannes von 34 Jahren, auf dessen rechter Scapula sich ein cystöses Gallert-Enchondrom entwickelte, das 3 Jahre hindurch langsam wuchs, dann plötzlich an Volumen (Kinderkopfgrösse) zunahm in Folge einer Probepunction. Der Operation unterzogen (partielle Resection der Scapula) starb er 11 Tage nachher an multipler neoplastischer Metastase in den Lungen; die Metastasen wurden bei der Autopsie und unter dem Mikroskop constatirt.

Im Fall 15 handelt es sich um einen 34jährigen Mann, dessen linke Scapula die Entwicklung eines Tumors (cystöses Gallert-Enchondrom) zeigte, der in einem Jahre die Grösse eines Mannskopfes erreichte. Der Patient wurde operirt durch Exstirpation der oberen Extremität; während des operativen Eingriffs erfolgte Luft-Eintritt in die angeschnittene Vena axillaris. Er starb am 5. Tage nachher in Folge Geschwulst-Embolie der Lungen. Die neoplastische Metastase der Lungen wurde durch die Autopsie festgestellt.

Bei den 10 Fällen von gemischten Chondrom-Formen ist in den Tabellen Nichts über Vorkommen von Recidiv oder Metastase bemerkt.

Der Fall No. 17 bei Walder zeigte aber auch am Os ilei Tumoren, ähnlich jenen des Schulterblattes (ossificirte Ekchondrose); es ist nicht angegeben, ob es sich um Metastase handelt, und wahrscheinlich muss man ihn als einen Fall von multipler gleichzeitiger Localisation des Tumors, von Metastase unabhängig, betrachten.

Auch Fall III scheint mir dem vorgehenden analog.

Betreffs der Art der operativen Eingriffe lässt sich, abgesehen von den Recidiv-Operationen, Folgendes feststellen:

In der Kategorie der einfachen Chondrome wurden folgende 21 Operationen ausgeführt:

1. Exstirpation des Tumors allein 4mal.
2. Resection der Spina der Scapula 1mal.
3. Partielle oder totale Resection der Fossa infraspinata 4mal.
4. Partielle, aber ausgedehnte Exstirpation der Scapula 8mal.
5. Totale Exstirpation der Scapula 3mal.
6. Totale Entfernung der oberen Extremität 1mal.

In der Kategorie der gemischten Chondrome wurden folgende Operationen vorgenommen:

1. Exstirpation des Tumors allein 1mal.
2. Partielle Resection der Fossa infraspinata 1mal.
3. Partielle, aber ausgedehnte Exstirpation der Scapula 3mal.
4. Totale Exstirpation der Scapula 4mal.
5. Totale Entfernung der oberen Extremität 1mal.

Ziehen wir jetzt den Ausgang der Operationen, mit Ausschluss der Recidiv-Operationen, in Erwägung.

Ich will hier nur von dem unmittelbaren Ausgang der Operationen sprechen, weil die Tabellen nur zu spärliche und unvollständige Angaben über den späteren Ausgang bieten, als dass man auch diesen mit heranziehen könnte.

Bei den einfachen Chondromen waren unter 21 verzeichneten Operationen 7 mit tödtlichem Ausgang; die Todesfälle erfolgten zwischen 11 Stunden und 21 Tagen nach der Operation.

In der Gruppe der harten Chondrome starben von 10 Operirten 2, und zwar:

1 (No. 12) 7 Tage nach der Operation an Erschöpfung.

1 (No. V) am 7. Tage an Sepsis.

In der Gruppe der weichen Chondrome kamen auf 11 Operirte 5 Todesfälle, und zwar:

1 (No. 4) nach 17 Stunden durch Chloroform-Intoxication.

1 (No. 5) am 11. Tage durch neoplastische Metastasie in den Lungen (constatirt durch die Autopsie).

1 (No. 7) nach 48 Stunden durch Nachblutung.

1 (No. 15) am 5. Tage durch neoplastische Metastasie in den Lungen (constatirt durch die Autopsie).

1 (No. 23) nach 3 Wochen durch Pyämie.

In der Gruppe der gemischten Chondrome starb von 10 Operirten 1 (No. 14), 4 Tage nach der Operation an Erschöpfung und jauchiger Zellgewebs-Phlegmone.

Aus diesen Aufstellungen lassen sich manche Schlüsse ziehen; ich werde mich darauf beschränken, nur diejenigen anzuführen, die mir am meisten einleuchtend scheinen:

a) Hinsichtlich der Häufigkeit, mit der die beiden Kategorien von Scapula-Chondromen vorkommen, ergiebt sich, dass die einfachen Chondrome sich im Verhältniss von 69,7 pCt. finden; die anderen 30,3 pCt. werden von den gemischten Chondromen repräsentirt.

Die einfachen weichen Chondrome sind etwas häufiger, als die einfachen harten Chondrome; das Verhältniss ist 12 : 11.

Bei den gemischten Formen sehen wir die Osteo-Chondrome und die Chondro-Sarcome über die Myxo-Chondrome überwiegen, und zwar finden sich sowohl die Osteo-Chondrome, als die Chondro-Sarcome der Gesammtheit aller verschiedenen Scapula-Chondrome gegenüber in einem Verhältnisse von 12 pCt.; die Myxo-Chondrome in einem solchen von 6 pCt.

b) Was das Alter betrifft, so entwickeln sich die Chondrome in ihrer Gesammtheit zwischen den Grenzen von 2 und von 56 Jahren.

Die einfachen harten Chondrome treten zwischen Fällen von 16 und 56 Jahren, die einfachen weichen Chondrome zwischen 18 und 56 Jahren, die gemischten Chondrome zwischen 2 und 46 Jahren.

c) Bezüglich des Geschlechts ergiebt sich, dass in 60 pCt. der Fälle (alle Chondrom-Formen zusammengenommen) der Mann betroffen wurde, in den andern 40 pCt. die Frau.

d) Der Sitz der verschiedenen Chondrom-Formen war häufiger links (60 pCt.) als rechts (40 pCt.).

An derselben Scapula entstehen sie am häufigsten am unteren Theil; dann folgen Spina, Akromion und Angulus superior internus.

e) Die Dauer des Krankheits-Processes bis zur Behandlungszeit schwankt zwischen 3 Monaten und 10—33 Jahren bei den einfachen harten Chondromen, zwischen 6 Monaten und 4 bis 6 Jahren bei den einfachen weichen.

f) Betreffs der bösartigen Charaktere (Recidiv, Metastase) der einfachen Chondrome ergiebt sich Folgendes:

Bei den harten Chondromen erfolgten Recidive im Verhältniss von 18 pCt. der Fälle; von Metastase ist kein Fall festgestellt.

Bei den weichen Chondromen erfolgten Recidive im Verhältniss von 25 pCt. und Metastasen von 16 pCt.; zusammengenommen boten diese letzten bösartigen Charakter im Verhältniss von 41 pCt.

g) Die Betrachtung der Operations-Arten ergiebt in der Kategorie der einfachen Chondrome (21 Beobachtungen), bei Ausschluss der Recidiv-Operationen, folgende Ordnung in Bezug auf die Häufigkeit derselben:

1. Partielle, aber ausgedehnte Exstirpation der Scapula 38 pCt.
2. { Partielle oder totale Resection der Fossa infraspinata / Enfernung des Tumors allein } 19 pCt.
3. Totale Exstirpation der Scapula 14 pCt.
4. Totale Entfernung der oberen Extremität 4,8 pCt.

In der Kategorie der gemischten Chondrome erfolgten bei 10 Operationen:

1. Totale Exstirpation der Scapula 40 pCt.
2. Partielle, aber ausgedehnte Exstirpation der Scapula 30 pCt.
3. Entfernung der ganzen oberen Extremität 10 pCt.
4. Partielle Resection der Fossa infraspinata 10 pCt.
5. Entfernung des Tumors allein 10 pCt.

h) Bezüglich der Ausgänge der Operation kann man meiner Ansicht nach zu keinem irgendwie befriedigenden Resultat kommen.

Bevor ich schliesse, möchte ich nicht versäumen, Herrn Geh.-Rath Prof. Arnold meinen lebhaftesten Dank auszusprechen für die freundliche Aufnahme, die er mir in seinem Laboratorium gewährte, für das Material, das er mir zur Verfügung stellte, und für seine Unterstützung bei der Bearbeitung der Präparate.

Literatur.

1. H. Walder: Ueber Chondrom der Scapula. Deutsche Zeitschr. f. Chir. Bd. 14, 1881, S. 305—360.
2. Nedopil: Exstirpation der Scapula und eines Theiles der Clavicula wegen Chondro-Sarkom mit Erhaltung des Armes. Langenbeck's Archiv Bd. 21, 1877, S. 849.
3. G. Bodet: Enchondroma Scapulae. Inaug.-Dissert. Würzburg 1887.
4. Adelmann: Die operative Entfernung des knöchernen Brustgürtels. Langenbeck's Archiv Bd. 37, 1888, S. 681—708.

5. Schultz: Zur Statistik der totalen Entfernung des Schulterblattes. Deutsche Zeitschr. f. Chir. Bd. 43, S. 443, 1896.

6. Könitzer: Zur totalen Entfernung des knöchernen Schultergürtels. Deutsche Zeitschr. f. Chir. Bd. 52, S. 594, 1899.

7. Picqué et Dartigues: Scapulectomie ou ablation primitive et totale de l'Omoplate avec conservation du membre supérieur dans les tumeurs malignes de cet os. Revue de Chir. Paris 1900. XXI, p. 436.

8. E. B. Wollcott: Excission of Scapula. Philad. med. and surg. Rep., 1878, p. 399 und Jahresbericht über die Leistungen und Fortschritte in der gesammten Medicin. Bericht über dasJahr 1878, Bd. 2, S. 384.

9. M. Blum: Enchondrome maligne de l'omoplate. Ablation. Recidive humérale au niveau d'un point d'emplantation secondaire. Revue clinique chirurgicale 1882 und Jahresb. über d. Leist. u. Fortschr. in d. ges. Med. Jahrg. 1882, II., S. 310—311.

10. G. Cacciopolli: Resezione della Scapola per encondroma ossifico. Il Morgagni 1883 und Jahresb. über d. Leist. u. Fortschr. u. s. w. 1883, Bd. 2, S. 370.

11. Schnabl: Zur Casuistik der Schulterblatt-Resectionen. Wiener med. Blätter 1883 und Centralbl. f. Chir. 1884, S. 32.

12. C. M. Jong: Een geval van amputatio Scapulae wegens enchondrom. Nederl. Tijdschr. II, No. 6 und Jahresb. über d. Leist. u. Fortschr. u. s. w. Jahrg. 1888, II., S. 481.

13. Putti: Due casi di asportazione totale della Scapola con conservazione del braccio. Riforma medica. Maggio 1891.

14. Hausmann: Ueber die totale Exstirpation des Schulterblattes. Inaug.-Dissert. Erlangen 1892.

15. R. Frank, Chondroma Scapulae. Internationale klinische Rundschau 1893 und Centralbl. f. Chir. 1893, S. 917.

16. Watson Cheyne: Excission of the Scapula for Chondroma. The Lancet, Vol. II, 1894, p. 1157.

17. Sturzenegger: Ein Fall von Enchondroma Scapulae. Inaug.-Dissert. Zürich 1896.

18. Schwartz: Revue de Chirurgie. Paris 1900, XXII. Revue des Sociétés savantes. Société de Chirurgie.

19. G. D'Urso: Le operazioni conservative nei neoplasmi maligni delle ossa, con contributo personale e uno studio sull' endotelioma dell'osso. Policlinico. Vol. VII, C, 1900.

20. T. Costa: Contributo allo studio degli esiti definitivi nelle principali operazioni sulla spalla (Con Casistica originale del Prof. A. Ceci). Archivio di ortopedia Anno X, No. 2, 1893 und Jahresb. über d. Leist. u. Fortschr. u. s. w. 1893, Bd. II, S. 436.

21. Virchow: Die krankhaften Geschwülste. Bd. 1, Berlin 1863.

22. Derselbe: Ueber multiple Exostosen. Verhandl. der Gesellschaft deutscher Naturf. u. Aerzte. 64. Versamml. Bd. II, S. 159.
23. H. Ribbert: Lehrbuch der allg. Pathologie und der allg. patholog. Anatomie. Leipzig 1901.
24. v. Recklinghausen: Die fibröse oder deformirende Ostitis, die Osteomalacie und die osteoplastische Carcinose in ihren gegenseitigen Beziehungen. Festschrift an R. Virchow. Berlin 1891.
25. Lubarsch: Zur Lehre von den Geschwülsten und Infectionskrankheiten. Wiesbaden 1899.
26. Hedinger: Ueber Intima-Sarcomatose von Venen und Arterien in sarcomatösen Strumen. Dieses Archiv Bd. 164, 1901.
27. Lubarsch: Lubarsch's Ergebnisse der allg. Pathol. u. s. w. Zweite Abtheil. (Myxome.) Wiesbaden 1895.
28. Fujinami: Ueber das histologische Verhalten des quergestreiften Muskels an der Grenze bösartiger Geschwülste. Dieses Archiv Bd. 161, 1900.
29. Goldmann: Anatomische Untersuchungen über die Verbreitungswege bösartiger Geschwülste. Beiträge z. klin. Chir. Tübingen. Bd 18. 1897.

X.

Beitrag zur Kenntniss der Metastasen des primären Nieren-Carcinoms.

(Aus der chirurgischen Abtheilung von Dr. F. de Quervain in Chaux-de-Fonds.)

Von

Dr. H. Sutter.

(Hierzu Taf. IX.)

Der mir von meinem Chef, Herrn Dr. F. de Quervain in La Chaux-de-Fonds, zur histologischen Untersuchung zur Verfügung gestellte Fall von primärem Nieren-Carcinom ist in dreifacher Hinsicht bemerkenswerth: erstlich durch die Art der Metastasen-Bildung, — den rückläufigen Venen-Transport —, zweitens durch den Ort der Entwicklung des Krebses, — im Venensystem —, drittens durch die theils adenomatöse, theils papillomatöse Form der Metastasen des an sich kaum mehr adenomatösen Charakter zeigenden Primärtumors.

Für die Ueberlassung des Falles und für die bei der Abfassung dieser Arbeit so gütig gewährte Anregung und Unterstützung, sei es mir vergönnt, meinem hochverehrten Chef, der mir auch bei der mikroskopischen Untersuchung bestens zur Seite gestanden, an dieser Stelle meinen herzlichsten Dank auszusprechen.

Anamnese (4. April 1896). Der im Uebrigen bisher gesunde 56jähr. Patient giebt an, schon seit mehreren Jahren ab und zu Blut im Harn bemerkt zu haben, doch jeweilen nur während ganz kurzer Zeit. Anderweitige Symptome seines Leidens hat er nicht bemerkt. Vor wenigen Tagen consultirte er bei Anlass einer solchen Hämaturie, besonders aber wegen einer auffallenden Verdickung des Samenstranges und Turgescenz des Penis seinen Hausarzt, der eine grosse Geschwulst in der linken Nierengegend fand und Herrn Dr. F. de Quervain zur Consultation beizog.

Status vom 4. April 1896. Patient abgemagert, kachektisch aussehend, aber bis jetzt noch nicht bettlägerig. Bei der Palpation des Abdomens findet man, dass das linke Hypochondrium von einem über 2 Fäuste grossen Tumor eingenommen ist, der eine sehr geringe Beweglichkeit zeigt. Ueber dem unteren Pol des Tumors fühlt man deutlich die Flexura coli sinistra. Die Geschwulst ist höckerig, von derber Consistenz, nicht druckempfindlich; der linke Samenstrang zeigt eine derbe Schwellung; dasselbe wird an dem theilweise erigirten Penis bemerkt.

Diagnose: Inoperabler Nierenkrebs.

8. April: Untersuchung der Urins. Der Urin enthält Blut ohne Eiter-Beimischung und ohne besondere Zellformen, die auf die Natur des Nieren-Tumors hätten schliessen lassen. Probepunction des Tumors ergiebt ein negatives Resultat.

7. Mai: Die Schwellung des Samenstranges und die Turgescenz des Penis nehmen beständig zu. Der Penis steht in Erection. Sein Umfang übertrifft an der Wurzel erheblich den Umfang eines normalen eregirten Penis. Seine Consistenz ist derb. Patient kann nur noch mit der grössten Mühe spontan uriniren, so dass ein permanenter Katheterismus erforderlich ist.

22. Mai: Exitus.

24. Mai: Autopsie.

Die Autopsie konnte leider erst 2 × 24 Stunden nach dem Exitus ausgeführt werden. Der hochgradig abgemagerte Cadaver zeigte deshalb schon starke Fäulniss-Erscheinungen im Bereich der Bauchhöhle. Die gut Mannskopf-grosse Geschwulst nimmt die Stelle der linken Niere ein und dehnt sich von da nach dem Abdomen hin aus. Sie ist grossentheils nekrotisch, mit Zwerchfell, Magen und Darm verwachsen. Der obere Pol, der Nebenniere entsprechend, ist stark hämorrhagisch infiltrirt. Das Nierenbecken zeigt auf seiner Schleimhaut kleine, linsengrosse Knötchen. Ureter und Blase scheinen dagegen makroskopisch frei, nur am Blasengrund sind kleine, weisse

knötchenförmige Verdickungen wahrzunehmen. Die Vena spermatica interna lässt sich wegen der schon bestehenden Fäulniss-Erscheinungen nicht mehr herauspräpariren und verfolgen. Der linke Samenstrang ist in ganzer Ausdehnung derb infiltrirt. Am untern Pol des linken Hodens findet sich ein Geschwulst-artiger Knoten, an der Peripherie des Hodens sitzend. Die Corpora cavernosa penis sind stark infiltrirt, von abnorm grossen Dimensionen (Umfang am Spirituspräparat noch 11 cm.) An der Prostata ist makroskopisch nichts Abnormes zu finden. Nirgends Drüsenschwellungen.

Zur histologischen Untersuchung werden aufgehoben:

1. Stücke vom Tumor und Nierenbecken.
2. Blasengrund sammt Prostata.
3. Funiculus spermaticus und linker Hoden.
4. Stücke des Penis.

Anatomische Diagnose. Carcinom der linken Niere, Metastasen am Nierenbecken, im Funiculus spermaticus, Hoden und Penis durch Fortschleppung auf dem Wege der Vena spermatica interna entstanden.

Histologische Untersuchung.

Technik. Sämmtliche Präparate wurden sowohl mit Hämalaun-Eosin, als auch nach van Gieson gefärbt. Der primäre Tumor ferner mit Lugol'scher Lösung auf Glykogen. Die Präparate des Samenstranges, des Hodens und des Penis, an denen sich die pathologischen Veränderungen der besseren Conservirung wegen am besten studiren liessen, ferner auf elastische Fasern nach Unna-Taenzer, nach Herxheimer und nach der neuen Weigert'schen Färbungs-Methode für elastische Fasern. Die besten Resultate ergaben durchwegs die Orcein-Färbungen und die Weigert'sche Färbung. Zur Anwendung der Mikrophotographien wurde ausschliesslich van Gieson'sche Färbung mit nicht zu intensiver Einwirkung des Säurefuchsin benützt, die viel schönere Bilder giebt, als die ebenfalls versuchte Färbung mit Bismarkbraun.

A. Primärer Tumor. Block I. Aus der Nähe der Geschwulstkapsel stammend. Die Schnitte zeigen zur Hälfte Geschwulstgewebe, zur Hälfte ein etwa 7 mm dickes, kernarmes Bindegewebe, das Inseln von Fettgewebe und zahlreiche, zum Theil von rothen Blutkörperchen, zum Theil von einem unten genauer zu beschreibenden Neubildungs-Gewebe ausgefüllte Partien enthält. Diese Hohlräume sind von einer concentrischen Bindegewebsschicht von sehr verschiedener Dicke umgeben, bei Färbung nach van Gieson durch ihre rothe Farbe charakterisirt. Stellenweise sind denselben bei grösseren Hohlräumen nach van Gieson gelb gefärbte Fasern mit langen Kernen beigemengt, die als glatte Muskelfasern anzusprechen sind. Dieselben zeigen jedoch nirgends eine stärkere Entwickelung, während sie sich an einzelnen Arterienschnitten sehr deutlich darstellen. Die Hohlräume zeigen stellenweise einen Belag mit platten Kernen, die als Endothelzellen zu deuten sind. An den meisten Stellen jedoch ist derselbe durch die aufliegenden, unten zu beschreibenden Neubildungszellen unkenntlich gemacht.

Diese Geschwulstkapsel im weiteren Sinn verdichtet sich gegen die Geschwulst hin zu einer Schicht, in der das Bindegewebe erheblich dichter ist, und in der sich zahlreiche Züge von glatten Muskelfasern finden. Diese Schicht ist etwa 0,5—0,8 mm dick.

Von dieser Kapsel gehen radiäre Bindegewebszüge als Septen in das Innere der Geschwulst und theilen dieselbe in grössere Felder, die durch dünnere bindegewebige Septen wieder in kleinere, längliche Felder zerfallen. Capillaren und selbst grössere Blutgefässe sind in den grossen Septen sichtbar. Die feineren Septen enthalten höchstens spärliche Capillaren, die wenig in das Geschwulstgewebe eindringen. Dieses letztere besteht der Hauptsache nach aus runden oder polygonalen Zellen mit ebenfalls rundlichen, nur in den Randgebieten der Geschwulst noch färbbaren Kernen von durchschnittlich 6—8 μ Durchmesser. Während diese Zellen an den meisten Stellen keine auffallende Anordnung zeigen, sondern nur compact aneinander liegend die durch die Septen gebildeten Zwischenräume ausfüllen, findet sich an sehr vereinzelten Stellen eine Aenderung von drüsenartigem Typus, indem die Zellen sich radiär gruppiren und in der Mitte ein kleines Lumen frei lassen. In letzterem befindet sich nicht, wie bei den ähnlichen Bildungen der Hypernephrome, eine feine Cuticula oder platte Bindegewebskerne. An einzelnen Stellen sind sowohl Zelle, wie Kern auffallend gequollen und die Kerne nur undeutlich gefärbt. In den Partien mit ausgesprochener Nekrose verschwindet die Kernfärbung sozusagen ganz. Dagegen finden sich, in das Gewebe eingestreut, zahlreiche, unregelmässige, aber meist oval geformte, mit Hämatoxylin stark gefärbte Schollen von 15—30 μ im Durchmesser. Dieselben sehen zerklüftet aus und sind an einzelnen Stellen noch von einem deutlichen Protoplasma-Leib umgeben, so dass es sich jedenfalls um unförmlich gequollene Kerne, bezw. Zellen handelt. Im Allgemeinen liegen die Kerne nahe bei einander, und die Zellconturen sind nur an den Stellen deutlich zu erkennen, wo der Zusammenhang des Gewebes etwas gelockert ist. An solchen Stellen lässt sich die polygonale Form des Zellleibes noch sehr deutlich erkennen. Mehr cylindrische Form zeigt derselbe nur an den spärlichen Drüsen-ähnlichen Stellen. Der Protoplasma-Leib ist eher trübe und zeigt nirgends das glänzende, durchsichtige, für das Hypernephrom so charakteristische Aussehen.

Block II stammt ebenfalls vom Rande des Geschwulstgewebes und zeigt dieselben Verhältnisse, wie Block I, aber ohne die Geschwulstkapsel. An einzelnen Stellen desselben tritt die Drüsen-artige Anordnung und die Cylinderform der Geschwulstzellen deutlicher hervor, als bei Block I.

Block III besteht aus grobem, theils nekrotischem, völlig von Blutungen durchsetztem Gewebe, in dem die Eintheilung in Septen noch einigermaassen erkennbar ist. Die Kernfärbung ist beinahe überall völlig aufgehoben.

Block IV zeigt dicke, bindegewebige Septen, die das bei Block I beschriebene Geschwulstgewebe einschliessen. Dasselbe ist, wie bei Block I, vielfach nekrotisch; an einzelnen Stellen findet sich auch hier eine Andeutung

von Drüsen-artiger Anordnung der Zellen. Dieselben zeigen theils polygonalen, theils deutlich cylindrischen Charakter, letzteres an Drüsen-ähnlichen Stellen.

Inhalt der oben beschriebenen Hohlräume der äusseren Geschwulstkapsel. Die Ausdehnung dieser Hohlräume schwankte von 50 μ bis 2 mm. Die Mehrzahl derselben sind völlig von einer Schicht von Zellen ausgekleidet, welche in Grösse und Ansehen im Ganzen den Geschwulstzellen entsprechen. An einzelnen Stellen zeigen dieselben noch ausgesprochen den Charakter von Cylinderzellen, während sie an anderen Stellen mehr flach und selbst so abgeplattet sind, dass sie für Endothelzellen gehalten werden könnten, wenn es nicht möglich wäre, den Uebergang aus cylindrischen oder cubischen in diese glatten Formen nachzuweisen. Nach innen von diesem Zellbelag findet sich, viele Hohlräume vollständig ausfüllend, eine aus rothen und spärlichen weissen Blutkörperchen bestehende Thrombus-Masse, in der sich an einzelnen Stellen sternförmige oder spindelförmige Bindegewebszellen vorfinden, eine beginnende Organisation andeutend. Während einzelne Hohlräume nur die eben beschriebenen Elemente aufweisen, findet sich bei den meisten eine Wucherung der Geschwulstzellen, die sich in zwei verschiedenen Typen äussert und einen grossen Theil der Hohlräume mehr oder weniger vollständig ausfüllt. Der von diesen Wucherungen frei bleibende Theil des Hohlraumes ist an den meisten Stellen durch rothe Blutkörperchen ausgefüllt, die nur in wenigen Hohlräumen völlig fehlen.

Bei dem einen Typus sieht man einen Bindegewebs-Strang mehr oder weniger weit in das Innere des Hohlraumes hineinragen, sich dort zum Theil Baum-artig verzweigend, überall mit einem dichten Belag cubischer oder cylindrischer Zellen versehen. Das Ganze zeigt also den ausgesprochenen Charakter einer einfachen oder zusammengesetzten Papille. Auf dem Querschnitt der einzelnen Papillen finden sich nach innen ein verhältnissmässig kernarmes Bindegewebe, nach aussen radiär angeordnet schöne Cylinderzellen. Diese Gebilde durchsetzen vielfach die Hohlräume derart, dass sie nicht mehr Leisten, Zotten oder zusammengesetzte Papillen bilden, sondern bindegewebige, mit Cylinderzellen besetzte Septen, welche die einzelnen Hohlräume in mehrere, oft zahlreiche Felder theilen. In einzelnen Hohlräumen sind diese Wucherungen so dicht, dass sie den ganzen Raum völlig ausfüllen und ein compactes Gewebe bilden, in dem jedoch immer noch die typische Anordnung von Cylinderzellen radiär um Bindegewebs-Knospen oder Septen deutlich erkennbar ist.

Der zweite Typus der Zell-Wucherung, der sich in diesen Präparaten weniger deutlich äussert, als in den später zu besprechenden Metastasen im Penis, ist durch eine Wucherung der Geschwulstzellen ohne nachweisbare Mitbetheiligung des Bindegewebes gekennzeichnet.

Die Geschwulstzellen bilden dabei meist rundliche Haufen, die wahrscheinlich vielfach den Querschnitt von Strängen darstellen, und die in ihrem Innern kein Bindegewebe enthalten, sondern entweder compact sind, oder einen Hohlraum einschliessen und so den Typus von Drüsengewebe nachahmen. Bei dieser Form der Wucherung sind die Geschwulstzellen

meist nicht cylindrisch, sondern cubisch. An einzelnen Stellen füllen diese Wucherungen die von ihnen eingenommenen Hohlräume völlig aus, ohne irgend welche Mitbetheiligung von Bindegewebe. In den diese Wucherungsform zeigenden Hohlräumen ist im Ganzen der einschichtige Zellbelag an der Peripherie weniger vollständig, als bei dem erst beschriebenen Typus, fehlt sogar bisweilen fast gänzlich. In einzelnen Hohlräumen liegen endlich die Zellen mehr in regellosen Haufen. Es ist freilich nicht auszuschliessen, dass der späte Zeitpunkt der Autopsie (48 Stunden post mortem) hier einen gewissen Einfluss ausübte, und dass es sich um aus dem 2. Typus hervorgegangene, postmortal etwas veränderte Gebilde handelt.

B. Ureter. Durchmesser 5 zu 7 mm. Wand stark verdickt, Lumen platt, 1,5 mm grösster Durchmesser. Die Wand enthält in ihrer ganzen Dicke Hohlräume, von verschiedenen Dimensionen, die der für unsere Geschwulstkapsel gegebenen Beschreibung entsprechen, in der aber im Ganzen die compacte Ausfüllung der Hohlräume mit Geschwulstzellen vorherrscht.

C. Blasengrund. Die knötchenförmigen Verdickungen am Blasengrund zeigen auf Schnitten analoge Hohlräume, wie sie für die äussere Geschwulstkapsel beschrieben werden, die grossentheils völlig mit Geschwulstzellen ausgefüllt sind. Wo dieselben eine charakteristische Anordnung erkennen lassen, handelt es sich meist um Wucherungen der Geschwulstzellen, ohne Mitbetheiligung des Bindegewebes, also von drüsenähnlichem Typus; doch kommt der papillomähnliche Typus an einzelnen Stellen auch sehr ausgesprochen zum Ausdruck. Der Sitz dieser Hohlräume ist im Wesentlichen zwischen Muscularis und Mucosa, also in der Submucosa gelegen, doch kommen vereinzelte Ausläufer und scheinbar getrennte Hohlräume mit Geschwulstzellen auch zwischen den Bündeln der Muscularis vor.

D. Prostata. Die Prostata bietet im Wesentlichen dasselbe Bild, wie die Knötchen im Blasengrunde; d. h. Hohlräume, von Geschwulstzellen dicht angefüllt, oft ohne, bisweilen aber mit deutlicher Betheiligung des Bindegewebes und Andeutung von Papillen-Bildung.

E. Samenstrang. Der Samenstrang bildet einen etwa 2 cm breiten, 1 cm dicken Strang von ovalem Querschnitt.

1. Vas deferens zeigt an der Peripherie einige kleine, mit Geschwulstzellen ausgefüllte Räume, sonst nichts Besonderes.

2. Sämmtliche Arterien sind normal.

3. Das übrige Gewebe des Samenstranges ist dicht von den bei der äusseren Geschwulstkapsel beschriebenen Hohlräumen ausgefüllt. Auch hier finden sich die beiden Typen der Geschwulstzellen-Wucherungen vor, und zwar mit ausgesprochenem Vorwiegen der papillären Form, also unter Betheiligung des Bindegewebes.

Die Untersuchung der Wand dieser Hohlräume auf elastische Fasern ergiebt folgendes Resultat: Bei der Mehrzahl der Hohlräume findet sich eine oder mehrere deutliche Schichten elastischer Fasern. An einzelnen, besonders den kleineren Hohlräumen ist diese elastische Schicht einfach und liegt der inneren Wand-Begrenzung um so näher, je kleiner der Hohlraum ist. An

grösseren Hohlräumen finden sich eine mehrfache elastische Schicht, bezw. ein mehrfaches, elastisches Fasergeflecht, bisweilen mit stärkerer Anhäufung der elastischen Fasern an der Peripherie und einer etwas weniger ausgesprochenen Häufung an der Innenfläche. Bei vielen kleinen Hohlräumen finden sich nur einige vereinzelte Fasern in die bindegewebige Wand des Hohlraumes eingelagert, und an andern endlich fehlen dieselben völlig. Es zeigt sich jedoch bei genauerem Zusehen, dass solche Hohlräume mit Fehlen elastischer Fasern mehrfach nur Unter-Abtheilungen eines grösseren, mit einer elastischen Schicht versehenen Hohlraumes darstellen. Bei grösseren Hohlräumen vermissen wir das elastische Netz nirgends völlig, wenn es schon bei einzelnen nicht sehr ausgesprochen ist. Nirgends zeigen die mit Geschwulstzellen ausgefüllten Hohlräume die Kennzeichen der Arterienwand.

F. Hoden und Nebenhoden. Die Nebenhoden-Canälchen sind normal. Das sie umgebende Bindegewebe ist völlig von den beschriebenen Hohlräumen durchsetzt, die bei Färbung der elastischen Fasern wie beim Samenstrang der Mehrzahl nach ein deutliches elastisches Fasernetz aufweisen. Die Arterien sind auch hier alle normal. Das Gebiet des Rete Halleri bietet genau dasselbe Bild und ist vollständig von den beschriebenen Hohlräumen durchsetzt. Dieselben finden sich vereinzelt auch im Hodengewebe zwischen die Samencanälchen eingelagert. Auch hier findet sich in ihrer Wand ein mehr oder weniger deutlich ausgeprägtes elastisches Netz. Dasselbe ist vielfach so deutlich, dass sich das Gebilde sofort als Venenwand charakterisirt. Auch im Hoden-Gewebe ist an den Arterien nichts Besonderes zu sehen.

G. Penis. 1. Uebersichts-Schnitte. Die ovalen Schnitte zeigen 37 zu 27 mm Durchmesser. Bei Lupen-Vergrösserung findet sich, dass das subcutane Bindegewebe dicht von den beschriebenen Hohlräumen ausgefüllt ist. Die Maschen der Corpora cavernosa penis sind zum Theil leer, zum Theil durch Geschwulst- und Thrombusmassen ausgefüllt. Letzteres gilt besonders von den Maschen an der Peripherie und längs des Septum zwischen den beiden Corpora cavernosa penis. Im Bereich dieses Septum sind die Maschenräume erheblich ausgedehnt. An der Urethra ist das gesammte Maschenwerk bis an das Schleimhaut-Epithel von Geschwulst-Thromben ausgefüllt, die vielfach zierliche, baumartige Figuren zeigen.

2. Das Verhalten der grösseren Gefässe. Beide Arteriae dorsales penis sind leer, comprimirt, zeigen aber in ihren äusseren Schichten die beschriebenen, Geschwulstzellen führenden Hohlräume. Die Vena dorsalis penis ist von theils blutigen, theils Neubildungs-Thromben ausgefüllt. Die Arteriae profundae penis, sowie kleinere im Maschengewebe vorhandene Arterien zeigen nichts Abnormes.

3. Die Corpora cavernosa penis zeigen, wie normal, eine erheblich geringere Entwickelung der elastischen Fasern, als diejenigen der Urethra. Die Zahl der letzteren scheint, im Vergleich mit einem normalen Präparat, nicht merklich vermindert. Die Hohlräume sind von einer Thrombus-Masse aus-

gefüllt, die im Wesentlichen die bei der äusseren Tumorkapsel beschriebenen Eigenthümlichkeiten zeigt. Im Bereich des Septum, wo die Hohlräume am grössten und von einer compacten Zellenmasse ausgefüllt sind, die eine deutliche Differenzirung in drüsenähnliches Gewebe oder Papillom-Bildung nicht erkennen lässt, sind die Zellkerne grossentheils nicht mehr färbbar, und zwar weder in den bindegewebigen Septen, noch im Inhalt der Hohlräume. An den peripherischen Theilen der Corpora cavernosa ist dagegen die Färbbarkeit vollständig erhalten. An einzelnen Stellen finden sich Züge von mit Blutpigment beladenen Zellen, sowie stellenweise auch feinkörniges, gelbbraunes Pigment in das Bindegewebe eingelagert. Wir gehen hier auf die genauere Beschreibung des Inhaltes der Hohlräume nicht ein, da derselbe demjenigen des Corpus cavernosum urethrae entspricht, wo er genauer beschrieben sein wird.

4. Corpus cavernosum urethrae. Die Färbung der elastischen Substanz ergiebt eine völlig normale Entwickelung der elastischen Fasern. Sämmtliche Maschen sind mehr oder weniger von den bei der Beschreibung der äusseren Geschwulstkapsel beschriebenen Gebilden ausgefüllt. Da sich die Eigenthümlichkeiten derselben an diesen Präparaten am deutlichsten ausprägen, und da ihre Anfangs-Stadien hier am besten zu untersuchen sind, so gehen wir hier etwas genauer auf ihre Beschreibung ein.

Einzelne Hohlräume zeigen keine andere Abnormität, als eine Auskleidung mit meist cubischen Zellen mit rundem, bläschenförmigem Kern. Unter dieser meist einschichtigen Zelllage sind an einzelnen Stellen deutlich platte, als Endothelkerne zu deutende Kerne sichtbar, die eine concentrische Schicht bilden. Nur ausnahmsweise kommt ein Einwandern der Geschwulstzellen in die Spalten des umgebenden Bindegewebes vor. In der Regel finden sich dieselben viel mehr in Hohlräumen eingeschlossen, die von einem kräftigen elastischen Fasernetz umgeben sind, also Maschen des Corpus cavernosum darstellen. In den Hohlräumen mit papillomartigen Gebilden geht die Entstehung der letzteren deutlich von dem einschichtigen Belag mit Geschwulstzellen aus. Verfolgt man diesen Vorgang auf einer Schnittserie, so sieht man als erste Erscheinung ein firstartiges Emporheben der einschichtigen Zellenschicht, ohne dass eine Betheiligung des Bindegewebes dabei ersichtlich wäre. Verfolgt man die Stelle weiter, so sieht man gewöhnlich schon im nächsten Schnitt eine Knospe, die Bindegewebe und hier und da einzelne Bindegewebs-Kerne enthält, und die auf den nächsten Schnitten zu einer rasch sich verzweigenden Papille wird; auf allen ihren Verzweigungen stets mit einem einschichtigen Belag von cubischen oder cylindrischen Zellen versehen. Sehr rasch bilden sich ferner aus diesen papillenartigen Gebilden Septa, die den ganzen Hohlraum in mehren Abtheilungen trennen. Erst wenn diese papillomartigen oder Septen bilden Wucherungen den ganzen Hohlraum ausfüllen, kommt es zu Bildern, die bei oberflächlicher Betrachtung insofern einen drüsenähnlichen Charakter zeigen, als sich die Epithel-Schichten von zwei benachbarten Sprossen bis auf ein kleines Intervall berühren, und so einen Drüsengang vortäuschen.

Bei den Hohlräumen mit drüsenähnlichem Bau ist das Anfangs-Stadium schwerer zu untersuchen, da der einschichtige Belag mit cubischen Zellen vielfach fehlt, oder zum Mindesten unvollständig ist, sowie, weil sich die Neubildungs-Masse, des fehlenden Bindegewebes wegen, vielmehr als beim vorigen Typus postmortal von der Wand abgelöst hat. In der Regel findet man schon sehr rasch ein abgeschnürtes Drüsenbläschen der Wand anliegen, das sich durch einen kleinen, centralen Hohlraum als solches kennzeichnet. Verfolgt man diese Gebilde auf einer Reihe von Schnitten weiter, so ergiebt sich, dass sie meist Schläuche darstellen. Die meisten Hohlräume dieser Kategorie enthalten auch Schräg- und Längsschnitte durch solche Schläuche. Diese Drüsenschläuche zeigen nie irgend welche Beziehungen zum Bindegewebe, sondern sind reine epitheliale Gebilde.

In der Regel enthält ein Hohlraum ausschliesslich die eine oder andere Form von Zellen-Wucherung, doch finden sich ausnahmsweise auch Hohlräume, in denen unzweifelhaft beide Formen vorkommen. Endlich finden sich ziemlich zahlreiche Hohlräume, in denen jede typische Anordnung der Geschwulstzellen fehlt. Da in denselben meist auch kein Bindegewebe vorhanden ist, so könnte man sich, wie oben bemerkt, fragen, ob nicht eine postmortale Veränderung des Drüsentypus vorliegt.

Wir werden im Folgenden den Fall nach den drei, Eingangs angegebenen Gesichtspunkten hin besprechen unter jeweiliger Berücksichtigung dessen, was wir in der Literatur über den betreffenden Gegenstand vorgefunden haben.

I.

Zur Metastasenbildung des Nierenkrebses.

In der Literatur finden sich drei Arbeiten über das primäre Nieren-Carcinom, die in Bezug auf die Metastasen-Bildung genaue, zahlenmässige Auskunft geben und zwar die von Roberts: Urinary and renal diseases, London 1865 mit 48 Fällen, dann die von Rohrer der bis 1874 115 Fälle in seiner Monographie des primären Nieren-Carcinoms, Zürich 1874, zusammengestellt hat, dann die von Lachmann, der 1883 19 primäre Nieren-Carcinome mit besonderer Berücksichtigung der Metastasen in seiner Inaugural-Dissertation: Das primäre Nieren-Carcinom und seine Metastasen, Würzburg 1883, untersucht hat. Die Casuistik der letzten 17 Jahre, soweit sie für Metastasen in dem Urogenital-System in Betracht kommt, zu durchsuchen, habe ich mir Mühe gegeben, ohne jedoch mehr als einen einzigen einschlägigen Fall zu finden.

I. Israel beschreibt in Langenbeck's[1]) Archiv einen Fall von mittelgrossem Carcinom der linken Niere. Tod nach 1 Jahr an Metastasen in der Harnblase und der rechten Niere. Auch in den Arbeiten von Roberts und von Rohrer und von Lachmann fand ich diese Localisation nur selten vor, und zwar nur makroskopisch constatirt. Zieht man die weiblichen Genitalien mit zur Statistik heran, so wird die Zahl sehr wenig erhöht, da auch Uterus und Ovarien selten der Sitz der Metastasen des Nieren-Carcinoms sind.

Roberts fand unten den von ihm gesammelten Fällen 16 Mal die Niere allein von Krebs ergriffen, in den anderen 26 Fällen fanden sich Krebs-Ablagerungen in den Drüsen 14 Mal, Lungen 13, Leber 11, Nierenkapsel 4, Herz 3, Wirbel und Rippen 3, Uterus, Blase und Penis je 1 Mal.

Nach Rohrer wäre die Localisation im Urogenital-System noch seltener; denn von den 115 Fällen, die ihm zu Gebote standen, fand er 65 überhaupt ohne Erwähnung von Metastasen, bei den übrigen 50 Fällen waren am häufigsten Lunge, Leber und Venen ergriffen, dagegen Hoden, Ovarium und Prostata auch nur je 1 Mal.

Zu gleichen Resultaten kam auch Lachmann, der in 39 Fällen wieder 26 Mal Metastasen fand, die sich folgendermassen vertheilen: Leber 12, Lunge 10, Lymphdrüsen 9, Pleura 4, Herz, Diaphragma, Unterhautzellgewebe, Netz, zweite Niere je 2, Peritonaeum, Pericard, Glandula thyreoidea, Muskeln, Pankreas, Duodenum, Ureter, Protasta und Uterus je 1 Mal.

Auch unter den von mir nachgesehenen Fällen der letzten Jahre, wie sie von Manasse, Hildebrand, I. Israel, Busse, P. Wagner u. s. w. publicirt wurden, waren die Metastasen in den angeführten Organen ungefähr im gleichen Verhältniss angegeben. Immerhin möchte ich auf die von Strümpell (Bd. 2, S. 384) und Jerzykowsky (S. 9.) gemachte Angabe hinweisen, wonach das gleichzeitige Vorkommen von Nieren- und Hodenkrebs mehrfach beobachtet worden ist. Den herrschenden Ansichten entsprechend musste man hierbei in ersten Linie an einen primären Hodenkrebs denken, bei dem, wie bei jedem anderen Krebs, Krebszellen durch Vermittlung des venösen Kreislaufes

[1]) Literaturverzeichniss am Schlusse der Arbeit.

in die Lungen und von da auf arteriellem Wege in die Nieren gelangt sind. In entsprechender Weise könnte natürlich auch ein primärer Nierenkrebs secundär Hodenmetastasen bedingen; es wäre aber weder in dem einen noch im anderem Fall einzusehen, wesshalb zwischen den beiden Organen in Bezug auf Metastasen-Bildung eine engere Beziehung bestehen sollte. Eine solche wird uns nur dann klar, wenn wir von dem arteriellen Wege ganz absehen und auf eine Gefässverbindung zurückgehen, welche Niere und Hoden in engere Verbindung setzt, nehmlich auf den venösen Blutweg, wie derselbe auf der linken Seite durch Einmündung der Vena spermatica interna in die Vena renalis besteht. Dabei ist natürlich in irgend einem Theil des Venenverlaufes wenigstens zeitweilige rückläufige Circulation und damit rückläufiger Transport von Krebspartikeln anzunehmen. Ist der Hoden zuerst erkrankt, so könnten Krebspartikel auf centripetalem venösen Transport in die Vena renalis und von da durch vielleicht nur vorübergehende centrifugale Blutbewegung durch die Nierenvene in die Nierensubstanz gelangen.

Näher liegt freilich die umgekehrte Annahme, dass von einem primären Nierenkrebs die Krebspartikel in normaler Stromrichtung bis zur Einmündungsstelle der Vena spermatica interna und von da retrograd in das Ausbreitungsgebiet dieser Vene gelangen.

Zur Begründung dieser vorläufig nur den Werth einer Hypothese besitzenden Annahme haben wir drei Dinge zu berücksichtigen.

1. Das Vorkommen des retrograden Transports überhaupt.
2. Seine Möglichkeit im Bereich der Nierenvene in Bezug auf die dort herrschenden Druckverhältnisse.
3. Die in unserem Fall vorliegenden anatomischen Verhältnisse.

1. Der rückläufige Venentransport.

Das Rückwärtsfliessen des Blutes wurde nicht nur experimentell durch Injection von Luft, Quecksilber, Fett u. s. w. nachgewiesen, sondern von Poiseuille als Folge einer Compression eines Gefässstammes direct unter dem Mikroskop gesehen. Es ist daher die Thatsache an sich nicht zu bezweifeln, nur

sind die Bedingungen und die Folgen näherer Prüfung zu unterwerfen, namentlich die Frage, ob die Stromstärke so gross sei, dass sie feste Partikelchen, wie Geschwulst-Emboli, mit sich rückwärts bewegen kann. Durch Injection von Zinober-Leim hat Cohn, durch solche von Weizengries hat Heller, später besonders Arnold die Antwort gegeben. Beide injicirten in die Halsvenen und fanden die leicht erkenntlichen Stoffe in Nieren, Leber- und Zwerchfellsvenen wieder.

Bei einem Falle v. Recklinghausens waren von einem primären Myxochondrosarkom der Tibia aus venöse Embolien in Lunge und Niere nachzuweisen, und zwar einzig und allein in den Venenzweigen der Niere, und zwar den grösseren, den Aesten des Hilus peripheriewärts, bis in die Arcus venosi an der Basis der Pyramiden, und bezüglich der Lungen-Emboli schliesst v. Recklinghausen: Es liegen hier somit Thatsachen vor, welche bezeugen, dass innerhalb der nahe dem Herzen liegenden grossen Venen feste Partikel in retrograder Richtung transportirt und diese Venen dadurch embolisirt werden können; dass also in ihnen unter pathologischen Bedingungen eine Umkehr des Stromes wenigstens auf Augenblicke, factisch vorkommt. (Vergl. in dieser Beziehung die positive Venenpulsation bei Tricuspidal-Insufficienz oder die forcirte Exspiration). Bei einem zweiten Falle handelt es sich nicht um Tumor-Massen, sondern um Mikrokokken-Massen, welche mit retrograden Transport Nephropyelophlebitis verursachen.

Arnold hat, ausgehend von zwei Sectionsbefunden [1]), experimentelle Untersuchungen angestellt, die die Frage des retrograden Transportes ganz wesentlich förderten. Es lassen sich seine mit aller Vorsicht gewonnenen Resultate (V. A. 124, 400) direct für die Lehre der Metastasen-Bildung anwenden. „Um mit den Nieren zu beginnen, schreibt er S. 403 „so geht aus dem Fall v. Recklinghausens hervor, dass eine Verschleppung von

[1]) Im Sinus longitudinalis einer an Mamma-Carcinom verstorbenen Frau wurden Ausfüllungsmassen gefunden, die, gleich den infiltrirten Drüsen, den Bau des Drüsen-Carcinoms boten, welche also nur mittelst eines rückläufigen Transportes dorthin gelangen konnten. Ferner wurden noch Myomotomie Thromben des Plexus pampiniformis beobachtet, die dann in den Lebervenen wieder gefunden wurden, also rückläufig dort hin gelangten.

Geschwulstmassen von den Venen der untern Körperhälfte her nach den Nierenvenen in der That vorkommt. Auf der andern Seite wird die Möglichkeit eines solchen Transportes auch aus den Venen der oberen Körperhälfte nach den Nieren in Anbetracht des constanten Befundes von Injectionsmaterial bei unseren Versuchen nicht ausser Acht gelassen werden dürfen. Die zweite Beobachtung von Recklinghausens hat noch insofern Interesse, als darin auch die gegenseitigen Beziehungen von Orchitis, Epididymitis und Nephritis erwähnt werden. In der That ist es etwas befremdend, dass vom rückläufigen Transport in den Venae spermaticae sonst nirgends etwas erwähnt wird, während vor allem die Nierenvenen den Untersuchungen zum Gegenstand dienten. Es ergiebt sich aus dem Gesagten, dass experimentell und durch die klinische Beobachtung das Vorkommen eines rückläufigen Venentransportes als Weg einer Geschwulst-Metastasirung nicht bezweifelt werden kann. Wir verweisen in Bezug auf diesen Punkt auch auf die Darstellung Ribberts in seinem Lehrbuch der Allg. Pathologie, Leipzig, F. C. W. Vogel, 1901, S. 134, wo R. auf die Bedeutung des stossweise vor sich gehenden retrograden Venentransportes, gerade für die Erklärung gewisser Geschwulst-Metastasen, hinweist, wenn er schon hinzufügt, dass die Bedeutung desselben überschätzt werde.

2. Die Möglichkeit des retrograden Transportes im Bereich der Nierenvenen

geht aus den Beobachtungen, welche in Bezug auf die Druckverhältnisse des Blutes angestellt wurden, hervor. Interessant ist, dass gerade die Nierenvenen oft den retrograden Transport zulassen, wie v. Recklinghausen in seinen Fällen zeigt. Er schreibt darüber: „Die Fälle beziehen sich vorzugsweise auf die Nierengefässe, in dem ersten Fall lagen auch Pröpfe in den Lungen vor, Hauptvenen, welche, ebenso wie die Venae cavae, die Venae anonymae, die Lebervenen und die subclaviae, gelegentlich auch die Hirnsinus und Herzvenen, dem retrograden Transport offen sind, erstlich, weil ihnen Klappen fehlen, zweitens, weil in ihnen bei ruhiger Strömung der Blutdruck minimal, bald positiv, bald negativ ist und daher im Falle von

Circulations-Hindernissen die geradlinig fortschreitende Bewegung der Massen leicht in eine Wirbel- oder gar Rückwärtsbewegung umgesetzt wird. Bezüglich der Geringfügigkeit des Blutdruckes in den Nierenvenen kann ich mich auf die Angabe von Talma, der die Nierenvene am Thier bloslegte und stets abgeplattet fand, berufen, für den Menschen aber ganz besonders auf einen Fall aus Lücke's Beobachtung: Als Lücke eine Niere exstirpirte, wurde die Nierenvene hart am Ansatz an die Cava abgerissen, die Oeffnung wurde bei dem Versuche, zu ligiren, nicht geschlossen, sondern blieb offen, während der Operirte noch 20 Stunden lebte, und doch war aus ihr, wie die Autopsie ergab, kein Blutaustritt erfolgt." Wenn nun in der Nierenvene ein negativer Blutdruck, ein Rückwärtsfliessen des Blutes vorkommen kann, so ist dasselbe auch naturgemäss in der von derselben ausgehenden Vena spermatica interna möglich. Für diese niederen, wenn auch nur zeitweiligen Druckverhältnisse in der Vena spermatica interna haben wir übrigens in der Varicocele den directesten Beweis, und diese wiederum ist eine so häufige Begleiterscheinung des Nieren-Carcinoms, dass es sich wohl lohnt, auf die Verhältnisse bei der Varicocele, sofern sie für dasselbe in Betracht fallen, näher einzugehen. Sie fehlt bei grösseren Tumoren selten, selbst bei Untersuchung im Liegen. Sie entwickelt sich ebenso oft rechts, wie links, und ist meist progressiv, bis sich im günstigsten Fall ein neuer Kreislauf bildet, worauf sie spontan zurückgehen kann. Ihre Entstehung wird auf verschiedene Weise erklärt: Guyon ist der Ansicht, dass der Tumor selbst auf die Vena spermatica interna vor ihrer Einmündungsstelle in die V. cava oder renalis drückt und so den Rückfluss des venösen Blutes hindert. Legueu dagegen nimmt an, gestützt auf Beobachtungen, in denen er den primären Tumor klein, die benachbarten Drüsen aber carcinomatös entartet fand, dass diese letzteren durch Druck auf die Vena spermatica interna die Varicocele bedingten. Er sieht also die Varicocele als ein prognostisch ungünstiges Symptom an, wogegen nur die Thatsache spricht, dass Nieren-Tumoren, ohne die Drüsen ergriffen zu haben, die ausgesprochenste Varicocele bedingen können. (Fall von Heresco: Associac. franç. d'urologie 1898, cit. nach Albarran.) Möge

dem sein, wie ihm wolle, die Thatsache, dass die Varicocele häufig das Nieren-Carcinom begleitet, genügt uns zur Erklärung der Möglichkeit eines retrograden Transportes in der Vena spermatica interna. Bei der Varicocele erfolgt nicht nur ein verminderter Abfluss des venösen Blutes, sondern in Folge der sehr seltenen Venenklappen und des in sitzender und stehender Position einwirkenden Gewichtes erfolgt auch, namentlich beim Uebergang vom Liegen, wo die Venen beinahe ganz geleert sind, zum Stehen, wo der haemostatische Druck wieder einwirkt, Regurgitation und Rückwärtsfliessen des Blutes. Dass dies zum retrograden Transport von Krebspartikelchen genügt, haben wir oben gesehen.

3. Die in unserm Falle vorliegenden Verhältnisse.

Wir finden hier folgende Haupt-Thatsachen:

a) Uebergreifen der Neubildung auf das Venensystem schon im Bereich der Geschwulstkapsel, des Nierenbeckens und des Ureters.

b) Ergriffensein des ganzen Ausbreitungsgebietes der Vena spermatica interna und der mit demselben anastomosirenden Venennetze.

c) Ergriffensein des Blasengrundes und der Prostata.

d) Ergriffensein des ganzen Maschennetzes der Corpora cavernosa penis et urethrae, sowie der vena dorsalis penis und ihrer Verzweigungen.

Als fernere Thatsachen halten wir fest, dass die Neubildung ausschliesslich die Venen und die aus erweiterten Venen hervorgegangenen Hohlräume einnimmt, die Arterien aber gänzlich und die Gewebe der befallenen Organe fast völlig frei lässt. Schon dieser Umstand lässt uns annehmen, dass wir es nicht mit Metastasen auf arteriellem Wege zu thun haben, sondern dass der Transport der Krebszellen auf venösem Wege stattgefunden haben muss.

Verfolgen wir denselben im Einzelnen, so finden wir, dass die Neubildung schon im Bereich der Geschwulstkapsel auf die Venen übergegriffen hat und auf die in enger Beziehung mit den Venen der Fettkapsel stehenden Venen des Ureters und des Nierenbeckens übergegangen ist. Bis dahin haben wir es

noch mit der directen Infection des Venensystems durch Geschwulstmaterial zu thun, auf die wir weiter unten eingehen werden. Die zunächst befallene Station ist nun das gesamte Ausbreitungsgebiet der Vena spermatica interna, und zwar bis in den Hoden hinein. Der Stamm der Vena spermatica interna stand uns zur Untersuchung nicht zur Verfügung. Nichts desto weniger können wir diese Vertheilung der Neubildung auf keinem andern Wege erklären, als durch Annahme eines rückläufigen Transportes.

Nun kommt aber die schwieriger zu erklärende Mitbetheiligung des Blasengrundes, der Prostata und der Gefässräume des Penis.

Wir haben zu diesem Zwecke Injections-Versuche an der Leiche mit Berlinerblau-Lösung gemacht. Die Anordnung und Resultate derselben waren kurz folgende:

1. Versuch: Bei einer mageren, etwa 50 Jahre alten männlichen Leiche wurde die Vena spermatica interna sinistra sehr vorsichtig lospräparirt und mit einer Canule von $\frac{1}{4}$ mm Lumen angestochen. Dann wurden etwa 100 cm der nach der von Kahlden S. 25, 3 angegebenen Methode zubereiteten Injections-Masse ohne jede Schwierigkeit injicirt. Nachher wurde das Becken sorgfältig secirt und es fanden sich die Venen des Plexus pampiniformis des ganzen Blasengrundes und die linke Hypogastrica injicirt. Von den Venen des Penis wurde nichts injicirt gefunden.

2. Versuch: Einer sehr fetten männlichen, etwa 50 jährigen Leiche wurde das linke Hypochondrium geöffnet und in die Vena renalis sinistra, nach Abklemmen derselben am Ansatz an die Cava, dieselbe Injections-Masse etwas dünner injicirt. Nachher fand man die Vena spermatica interna sinistra, dem Plexus pampiniformis und die linke Vena hypogastrica injicirt. Der Penis war dagegen nicht injicirt.

Ein 3. Versuch misslang, indem die Vena spermatica interna platzte, und der retroperitonaeale Raum mit Injections-Masse, die ohne Leim genommen wurde, erfüllt wurde. (Vielleicht war hier eine der seltenen Klappen vorhanden.)

4. Versuch: Eine dünne Berlinerblau-Lösung wurde wieder in die Vena spermatica interna injicirt, es zeigten sich ausser dem Plexus pampiniformis die linke Vena hypogastrica, die Perinaeal-Venen, dagegen die Penis-Venen wieder nicht injicirt.

Es ergiebt sich hieraus, dass zwischen dem Wurzelgebiet der Vena spermatica interna und demjenigen der Vena hypogastrica, wie dies übrigens bei den vielfachen Communicationen der Bauchvenen anzunehmen war, reichliche Verbindungen be-

stehen. Solche werden auch von den Anatomen angegeben, und zwar unter Anderem durch Vermittlung der Vena epigastrica inferior und Vena obturatoria. (Vergl. Sappey, Traité d'anatomie 1888, Band II, S. 708 und 714.)

Die für unsern Fall wichtigste Verbindung dürfte aber wohl der Plexus darstellen, der längs dem Vas deferens verlaufend, mit dem Plexus pampiniformis einerseits, mit den Harnblasen-Venen, dem Plexus venosus seminalis und dem Plexus vesico-prostaticus in Verbindung steht. (Joessel, topogr. Anatomie. Das Becken, von Waldeyer 1899, S. 636.) Der Uebergang von Krebszellen aus dem Wurzelgebiet der Vena spermatica interna in dasjenige der Vena hypogastrica wird durch diese Verbindungswege ohne Weiteres möglich gemacht.

4. Es ist nun noch zu untersuchen, ob es sich in unserem Fall um eine carcinomatöse Thrombose der Spermatica interna mit allmähligem Auswachsen des Krebs-Thrombus in die feinsten Verästelungen der Vene, oder um Embolie von Krebsbröckeln in die Peripherie mit frei bleibender Vena spermatica interna selbst, oder endlich um Weiterkriechen der Krebszellen an der Venenwand und theilweiser Anlagerung derselben bis in die feinsten Verzweigungen hinein, aber ohne Verstopfung des Hauptstammes, gehandelt hat.

Die Unmöglichkeit, bei den starken Cadaver-Erscheinungen und dem ausgedehnt zerfallenen Tumor die Vena spermatica interna herauszupräpariren, erlaubt uns nicht, über diesen Punkt Auskunft zu geben.

Letztere Annahme scheint uns am nächsten zu liegen, da die Geschwulstzellen, wie wir an allen Präparaten finden, nicht sowohl die Neigung zeigen, compacte obturirende Thromben zu bilden, als sich flächenhaft auszubreiten. Der wenigstens intermittirend retrograde Blutstrom musste natürlich diese Tendenz begünstigen und so den retrograden Transport erleichtern. Um eigentliche Embolien dürfte es sich wohl nicht gehandelt haben, wie überhaupt in der Regel nicht beim retrograden Transport (S. Ribbert a. a. O.).

In der letzten Lebenszeit des Patienten musste jedenfalls die Blutcirculation in der Vena spermatica interna, auch abgesehen von den Krebswucherungen, schon durch die Ausdehnung

der Geschwulst zum mindesten erheblich beeinträchtigt sein. Dieser Umstand giebt uns auch einigen Aufschluss über den Grund, weshalb sich der Venenkrebs nach dem Gebiet der Vena hypogastrica hin ausbreitete. War nehmlich die Vena spermatica interna verschlossen, so musste der gesammte Blutstrom sich nach den Nachbargebieten wenden, und da bot sich als grösstes Nachbargebiet dasjenige der Vena hypogastrica. Dem Blutstrom folgend oder doch zum mindesten durch ihn in der Wachsthumsrichtung begünstigt, mussten sich auch die Krebszellen dem Gebiet der Hypogastrica zuwenden.

Es scheint uns nach dem Gesagten erlaubt zu sein, die wenigen, oben angeführten Fälle von Metastasen von Nierengeschwülsten im Urogenitalsystem in gleicher Weise zu erklären, und zwar ganz besonders, wenn der Vorgang auf der linken Seite abläuft, wo die Vena spermatica in der Regel in die Vena renalis mündet.

Wenn dieser Weg den Geschwulstzellen offen steht, so liegt es nahe, sich zu fragen, ob er nicht auch von anderen Elementen, nämlich von Mikroorganismen verschiedener Art, besonders aber von den Tuberkelbacillen benutzt werden kann. Für die Ausbreitung der Urogenital-Tuberculose von einem Punkt des Urogenitalsystems zum Anderen wurde bis jetzt im Wesentlichen für beschränktere Ausbreitungsgebiete die Fortleitung in den Lymphbahnen und endlich die Fortleitung in den Secretionscanälen (Urether, Vas deferens) zur Erklärung herbeigezogen. Auf letzteren Modus hat in neuerer Zeit Baumgarten (Verhandlung der deutschen Gesellsch. für Chirurgie 1901, XXX. 2, S. 67) besonders hingewiesen und dabei betont, dass die Tuberkelbacillen, weil der eigenen Bewegung entbehrend, nicht selbständig weiterschreiten können, sondern sich jeweilen durch einen Flüssigkeitsstrom weiterbringen lassen müssen. So sicher es auch sein mag, dass in manchen Fällen der Secretionsstrom diese Arbeit besorgt und dass es auf diese Weise von einer Nieren-Tuberculose zu einer Tuberculose der Blase kommen kann, und umgekehrt von einer Nebenhoden-Tuberculose aufsteigend zu einer Prostata-Tuberculose, so genügt uns andererseits diese Hypothese nicht zur Erklärung der klinisch zweifellos und nach chirurgischer Erfahrung nicht allzu selten beobachteten Nebenhoden-Tuberculose

im Anschluss an eine Nieren-Tuberculose. Es scheint uns sehr nahe zu liegen, dass für solche Fälle der retrograde Venenblutstrom so gut das Transportmittel abgeben konnte, wie er es in unserer Beobachtung für die Krebszellen gethan hat.

II.

Der sogenannte Venenkrebs.

1. Historisches. Die Angaben des Vorkommens von Krebsmassen in den Venen überhaupt geht bis auf Cruveilhier zurück, der allerdings das Vorkommen primärer Venenkrebse annimmt und jeden Krebs in den venösen Capillaren entstehen lässt. Sick (dieses Archiv Bd. 31 S. 265) glaubt wohl mit Recht, er habe diese Lehre, wahrscheinlich bestochen durch die so gewonnene Uebereinstimmung mit seiner Entzündungslehre, als Capillarphlebitis aufgestellt; denn die Beweise dafür sind sehr wenig stichhaltig: d'une autre part il importait de prouver, que les aréoles des cellules de l'utérus, du vagin etc. étaient bien des cellules veineuses et pour cela il m'a suffit d'établir, qu'il y avait communication entre ces cellules et les veines libres; or par la pression extérieure en même temps qu'elle faisait suinter le suc cancéreux par la surface aréolaire de la coupe, le faisait échapper par les veines libres, toute fois après l'ablation des caillots sanguins, qui m'ont paru circonscrire en tout points le suc cancéreux. Il est donc demontré, que le siège du cancer est dans le système capillaire veineux. . . . Je regarde comme une vérité acquise à la science ce fait que le cancer a son siège immédiat dans le système capillaire veineux. Livre XXVII, Pl. II, p. 2).

Dies hat heute freilich keine Geltung mehr. Um so mehr Beachtung verdienen aber die durch Goldmann neu zur Sprache gebrachten secundären Beziehungen des Venensystems zum Krebs. Ausgesprochene Fälle von Venenkrebs sind schon lange bekannt. Besonders bei Nieren-Carcinom wurden sie öfters beobachtet. So berichtet Rohrer über denjenigen seiner Fälle, der dann auch metastatisch den Hoden ergriff: „Die ziemlich fettreiche Nierenkapsel war an sich völlig frei von Krebs, aber mit sehr grossen, vielfach varicös erweiterten Venen durchzogen, die nur zum Theil mit Blut erfüllt waren, und in der Hauptsache durch graue oder

weisslich rothe Krebsmasse total verstopft waren". Die Fälle, wo bei Nierenkrebs die Vena renalis und Vena cava inferior von Krebsmasse erfüllt sind, sind gar nicht selten.

Beyerlein beschreibt einen Fall von Nierenkrebs, wobei Aorta und Vena cava auf einen Abstand von 4—6 cm getrennt sind. Die Aorta zeigt keine Anomalie, die Vena cava aber verläuft in einem mit der Convexität nach rechts und vorn gerichteten Bogen; ihr Lumen ist von oben her frei, 2½ cm aber vor dem Abgang der Venae renales beginnend zeigt es sich durch einen cylindrischen, der Wand fest adhaerirenden, aus concentrischen Schichten bestehenden, etwa 7 cm langen Thrombus verstopft. Weitere Beispiele davon anzuführen hat keinen Werth, wir werden bei der Besprechung der Goldmann'schen Arbeit darauf zurückkommen. Es sei nur erwähnt, dass bei Struma maligna Verwachsungen, Infiltration und krebsige Thrombose der Venen namentlich häufig vorkommt; wahrscheinlich weil bekanntlich sehr enge Beziehungen zwischen der Schilddrüse und dem Venensystem bestehen.

Aber auch bei Nierenkrebs ist dies häufig der Fall. Nach Rohrer erkranken die mit den Nieren in Verbindung stehenden grossen Venen nächst den Lungen am häufigsten beim Nierenkrebs. Die Krebsmasse wuchert in die Lumina der Gefässe hinein und bedingt allmählich bedeutende Erweiterung des ganzen Gefässrohres, das bis zur Vena iliaca und cruralis hinab und weit hinauf durch die Vena cava inferior mit Krebsmasse erfüllt sein kann. Er fährt fort: „Einzelne Fälle machen ganz den Eindruck, als ob eine Vene durch einen grösseren Embolus von Krebsmasse verstopft worden und die sich bildenden Blutcoagula dann von Krebsvegetation durchwuchert worden seien. In einigen Fällen ist der Krebs-Thrombus geschichtet und zeigt ein fast blätteriges Gefüge, woraus deutlich hervorgeht, wie sich Schicht an Schicht angelegt, ähnlich wie bei Aneurysma. Das Ende des Krebsthrombus ragt in manchen Fällen als conischer Zapfen eine Strecke weit frei in das nicht thrombirte Venen-Ende hinein und zeigt auch da die deutlich Schichtung. Es lässt dies mit Wahrscheinlichkeit annehmen, dass solch ausgedehnte Thrombosirungen auch in der Art sich bilden, dass immer am äussersten Ende des Krebszapfens Coagulation des Blutes schichtenförmig

erfolgt und dann Schicht an Schicht vom Krebs durchwuchert wird". Die Bedeutung des Venensystems für die Ausbreitung des Krebses wurde freilich bis in die letzte Zeit zweifellos unterschätzt, und man schrieb beim Krebs, — im Gegensatz zum Sarcom —, dem Transport auf dem Lymphweg eine vielleicht allzu grosse Rolle zu.

Dieser Ansicht trat 1892 Müller entgegen, der unter der Leitung von Langhans sämmtliche in den Jahren 1866—1891 in Bern secirte Fälle von bösartigen Neubildungen zusammengestellt hat. Er äusserte sich folgendermaassen: „Wir halten es demnach nicht mehr für richtig, im Allgemeinen zu sagen, die Metastasirung geschieht beim Carcinom auf dem Lymphwege, beim Sarcom auf dem Blutweg, glauben vielmehr gezeigt zu haben, dass es den wirklichen Verhältnissen mehr entspricht, wenn man sich ausspricht: Die Metastasirung der malignen Tumoren erfolgt auf dem Blutwege; beim Carcinom vermittelt in der Mehrzahl der Fälle der Lymphstrom den Uebertritt der metastatischen Keime in den Blutstrom, während das Sarcom seine Metastasen direct dem Blutstrom übergiebt". Einen Schritt weiter ging Goldmann mit Hülfe geeigneter Färbungsmethoden. „Mit Hülfe der Orcein-Methode", schreibt er S. 602, „ist es mir gelungen, fast ausnahmslos in meinen sämmtlichen Fällen nachzuweisen, dass auch beim Carcinom schon im Gebiete der primären Geschwulst, eine Betheiligung der Blutgefässe erfolgt. Wie ich schon vorgreifend bemerken möchte, handelt es sich fast ausnahmslos um einen Einbruch der Carcinomzellen in Venen. Nicht etwa ausschliesslich im vorgeschrittenen Stadium des Carcinoms, auch in seinen ersten Anfängen gelingt es in der Regel, carcinomatöse Thromben in dem Venenlumen, oder eine carcinomatöse Degeneration der Venenwand zu erkennen. Das gleiche trifft zu für die Lymphdrüsen und Körpermetastasen". So hat Goldmann also für die kleinen Gefässe dieselben Regeln gefunden, wie Broca und Sick sie schon lange für die grösseren, makroskopisch sichtbaren Venen dargethan haben. Da er alle bisherigen Arbeiten über den Venenkrebs, ich nenne im Wesentlichen diejenigen von Broca, Sick, Acker, Weber, Kantorowicz u. s. w. im literarischen Theile seiner Arbeit anführt, so sei hier auf S. 610—615 derselben verwiesen. Ich möchte

nur die Hauptsätze Broca's, dessen Auseinandersetzungen Jahre lang von Klinikern und Pathologen anerkannt wurden, kurz anführen; denn sie galten nicht nur in Frankreich, sondern auch Sick hat sie seiner Monographie zu Grunde gelegt und Goldmann bestätigte an den kleinsten Gefässen, was dieser für die grossen als Regel hingestellt hat. Broca unterscheidet bei dem seitlichen Hereinwachsen des Krebses in eine Vene 4 Stufen. Bei der ersten Stufe bleibt die Intima erhalten, das Carcinom wuchert in der Wand der Vene ohne die Intima zu zerstören. Die zweite Stufe ist charakterisirt durch durch eine umschriebene Zerstörung der Venenwand in ihrer ganzen Dicke. Dabei wächst das Carcinom im Innern der Vene pilzförmig oder zapfenförmig, ohne jedoch die Circulation völlig aufzuheben. Diese Form bildet durch Abfallen des Zapfens am häufigsten Emboli und Metastasen. Die dritte Stufe füllt das Lumen der Vene Thromben-artig aus, obliterirt sie, hindert die Circulation und wähst gewöhnlich bis zur Mündung des nächsten grösseren Gefässes centripetal fort. Zuweilen werden auch hier Stücke des Thrombus abgerissen und als Emboli in Circulation gesetzt.

Die vierte Stufe bildet die völlige Zerstörung der Vene, so dass diese als solche nicht mehr erkenntlich ist.

Auf diese Verhältnisse, die, wie Goldmann gezeigt hat, auch zum Theil für die feineren histologischen Veränderungen an den kleinsten, carcinomatös entarteten Venen passen, haben nun eine Anzahl von Autoren ihre Untersuchungen über Metastasen-Bildung aufgebaut. So hat vor allem v. Recklinghausen die Entstehung von metastatischen Knochen-Carcinomen, die in seinen 5 Fällen alle von Protasta-Carcinomen ausgingen, untersucht.

Er sagt: „Der Beginn dieser krebsartigen Heerde“ liegt im Innern der Knochen; sie sind myologener Herkunft zu nennen. Die erste Krebs-Entwicklung hat innerhalb der Bahn der kleinen Venen des Markes stattgefunden. Corpusculäre Elemente, also Geschwulstzellen, welche zunächst nur vereinzelt im Capillargebiet des Knochenmarkes sich befinden, gelangen in die ruhende Wandschicht des Blutstromes und finden an den venösen Capillaren und kleinsten Venen die günstigsten Bedingungen für ihre Ansiedlung und ihr weiteres Wachsthum“.

Goldmann hat sich die Beantwortung folgender Fragen zum Ziel gesetzt:

a) ob die Betheiligung der Venen am carcinomatösen Process als ein regelmässiges Vorkommnis gelten darf; b) welche der verschiedenen Formen der Wand-Degeneration nachweisbar sind; c) welches das endgültige Schicksal der thrombirten Venen und des Geschwulst-Thrombus ist; d) auf welchem Wege die Geschwulstzellen in die Vene gelangen. Betreffs des ersten Punktes will er im Bereich der Geschwulst fast ausnahmslos carcinomatös veränderte Venen finden, und zwar in allen Stadien des Carcinoms, bei den Recidiven, Lymphdrüsen und Körpermetastasen, so dass man gewiss berechtigt ist, neben den Lymphgefässen auch den Blutgefässen, und zwar besonders den Venen, bei der Verbreitung des Neoplasma in loco eine wichtige Rolle zuzuschreiben. Aber nicht nur im Gebiet der Neubildung hat er Venenkrebs gefunden, sondern in verschiedenen Fällen, allerdings nicht immer, auch in mehr oder weniger grosser Entfernung von den Tumor, so bei einem Rectum-Carcinom, wo in grösserer Entfernung von der Einbruchsstelle Carcinom-Zellen innerhalb der Wandung der Vene gefunden wurden. Der 2. Punkt, auf den Broca so viel werth legt, hat insofern weniger praktische Bedeutung, als nicht die Art der Wandveränderung, sondern das Factum des Durchbruches für sich die Gefahr der Metastase bedingt.

Es ist in der That ziemlich gleichgültig, ob ein grösseres Geschwulststück ins Venenlumen gelangt, oder nur einzelne Geschwulstzellen, wenn wir diesen ein selbstständiges Wachsthum zuschreiben. Wir finden hier zwei einander parallel laufende Erscheinungen; nehmlich es kann die Venenwand oder das Lumen von Geschwulstzellen infiltrirt und durchbrochen werden, oder aber, statt der specifischen Geschwulstzellen treten einfach Rundzellen auf, die aber, wie Hauser, Ribbert, Birch-Hirschfeld und Andere annehmen, nur einen günstigen Boden für das Carcimom bilden. Es kann auf diese Weise 1. ein obturirender, häufig bindegewebig organisirter Geschwulst-Thrombus mit völliger Degeneration der Venenwand entstehen, oder 2. ein intramurales Fortschreiten des Carcinoms neben den Erscheinungen einer proliferirendon Endophlebitis, eintreten, wobei Lumen und Endothel der Vene lange sich

erhalten können, oder 3. ein circumscripter Durchbruch von Carcinom-Zellen in die Vene hinein stattfinden, wobei Gerinnungs-Erscheinungen des Blutes ausbleiben können. Dass nun auch die Arterien ähnlich Veränderungen eingehen können, ist bei der grossen Zerstörungskraft des Carcinoms nicht zu bezweifeln. Goldmann fand sie hin und wieder. In unseren Fälle konnte ich nie andere Veränderungen der Arterien finden, als eine durch Aussendruck der thrombosirten Venen entstandene starke Veränderung des Lumens, und ein sehr bedeutendes Ergriffensein der venösen Vasa vasorum, die sich häufig zwischen den elastischen Fasern und der Adventitia gewaltig ausdehnten. Es mag dies wohl daher kommen, dass im Bereich der primären Tumors, wie ja überhaupt bei Nieren-Carcinomen, in Folge der grossen Haemorrhagien die Gefässe nicht mehr untersucht werden konnten. Immerhin giebt auch Goldmann an, dass die Wandveränderungen der Arterien sehr selten sind, und statt endophlebitisch, mehr periarteriell auftreten.

Das Schicksal des Thrombus ist verschieden. Aus ganz kleinen embolischen Ablagerungen an der Wand kann er durch Theilung der Krebszellen und Ablagerung von Rundzellen und Fibroblasten und Fibrin grösser werden und die Wand durchbrechen und so den Anfang zur Metastase un Ort und Stelle geben. Oder es können Stücke von ihm in der Richtung des Blutstroms weitergepflanzt werden, bis sie das Gefässlumen verstopfen und dort die Metastase bilden.

Um den 4. Punkt zu beantworten, ist es wichtig, zu constatiren, dass die pathologische Anatomie in Uebereinstimmung mit der normalen Histologie lehrt, dass die Blutgefässwand keine Lymphcapillaren besitzt. (Goldmann 632.) Bösartige Neubildungen können also weder in das Gefässlumen, noch in die Gefässwand durch Lymphcapillaren gelangen. Gestützt auf die genauen Untersuchungen von Ploitnikow, Vogel, Krebs, Zahn, Thiersch u. v. Recklinghausen ist nun Goldmann zur Ansicht gekommen, dass die Vasa vasorum, die erst durch die Vermittlung mittelstarker und kleinerer Blutbahnen aus den grossen Gefässstämmen sich entwickeln, es sind, die der Vene die krebsige Degeneration zu führen. In 2 Fällen hat er den Beweis dafür finden können. In einem Fall von

Mammacarcinom fand er in der Wand der Arteria axillaris kleine, mit elastischen Ringfasern ausgestattete Gefässstämmchen, die mit Carcinomzellen angefüllt waren, und an einem grossen Pfortaderast war das Lumen erhalten geblieben, aber die Wand zeigte an mehreren Stellen Gefässe, welche von Carcinomzellen erfüllt waren. v. Recklinghausen macht die Gefässverzweigung des Knochenmarkes für das Wachsthum entlang den venösen Gefässen verantwortlich. Goldmann schliesst mit den Worten: „Der Blutstrom erfährt beim Uebergange aus der Capillarität in die weiten Venen eine beträchtliche Verlangsamung, die zum völligen Stillstand sich steigern kann. Carcinomzellen, die in die Capillaren eingedrungen sind, bleiben an der Venenwand liegen, und können von hier die Venenwand durchwachsen oder der Vene entlang wuchern. Dem gemäss möchte ich vermuthen, dass es die feinen und feinsten Blutgefässe sind, welche zuerst der bösartigen Neubildung verfallen. Von ihnen aus gelangen die Geschwulstzellen in die grösseren Venen und schliesslich auch in den allgemeinen Kreislauf.

Dies in kurzen Zügen, was uns heute über die Verbreitung des Carcinoms auf dem Blutwege bekannt ist. Auf die Art seiner Lymphdrüsen-Metastasen-Bildung[1]) einzugehen, fällt ausser den Rahmen dieser Arbeit, weil wir diesen Weg bei unserem Falle nicht constatiren konnten. Aus dem gleichen Grunde müssen wir es uns versagen, die Wege nach den Drüsenausführungsgängen näher ins Auge zu nehmen.

Fragen wir uns nach der Art der Carcinome, die besonders den Venenkrebs bilden, so müssen wir die Drüsen-Carcinome den Deckepithel-Carcinomen voranstellen. Letztere bilden geradezu eine Ausnahme, während besonders häufig Schilddrüsen-, Nieren- und Mamma-Carcinome dabei erwähnt werden.

Ferner zeigt es sich bei der Durchsicht der bis jetzt beschriebenen Beobachtungen, dass diejenigen Fälle die seltensten sind, bei denen die Erkrankung allein die Venen, und zwar im ganzen Wurzelgebiet betrifft. Meist wird vielmehr die Nachbarschaft rasch in Mitleidenschaft gezogen, und es kommt zu einer

[1]) Die Lymphgefäss-Erkrankung gegenüber der entsprechenden an der Vene trägt keinen differenten anatomischen Character. Goldmann p. 669.

localen Metastase ohne weitere Ausbreitung des Krebses in der Vene. Da ferner der Venenkrebs in der Regel dem Blutstrom entsprechend centripetal wächst, so kommt es schon deswegen nicht zu krebsiger Erkrankung des peripheren Ausbreitungs- bezw. Wurzelgebietes der Vene. Ein solches Vorkommniss lässt sich, wie oben gesagt, kaum anders entstanden denken, als unter dem Einfluss eines rückläufigen, centrifugalen Venentransportes, wie er bei unserem Falle vorlag. In der Mehrzahl der Fälle beschränkt sich die krebsige Erkrankung der Venen vielmehr auf den Einbruch der Geschwulstzellen im Bereiche der primären Geschwulst und in der Bildung von mehr oder weniger ausgedehnten krebsigen Thromben in den centripetalen grösseren Stämmen".

Wie das Eindringen des Krebses in die Venen im Bereich der Geschwulst in unserm Falle vor sich ging, das konnten wir der ausgedehnten Nekrose der letzteren wegen nicht untersuchen. In den Venen der Geschwulstkapsel standen wir schon vor dem Factum des Ergriffenseins der Venen. Dass der Process multipel war, dass dürfte wohl keinem Zweifel unterliegen. Wenn nun aber das Eindringen des Krebses in die Venen, wie Goldmann annimmt, sozusagen die Regel ist, so liegt die Frage nahe, ob man klinisch überhaupt noch von Venenkrebs sprechen könne, und ob es nicht zweckmässiger wäre, diesen Begriff als veraltet ganz fallen zu lassen. Will man das nicht, so frägt es sich, wo die Grenze zwischen dem sozusagen normalen Befallenwerden der Venen und dem eigentlichen Venenkrebse aufzustellen sei. Unser Fall scheint uns hierfür eine gewisse Wegleitung zu geben. Von „Venenkrebs" dürfte wohl nur dann gesprochen werden, wenn die Krebszellen nicht nur in die Venen einbrechen, um gleichzeitig, oder nach beschränkter Wucherung, vom Blute weggeschwemmt zu werden, sondern wenn sich dieselben im Venensystem, auch entfernt vom Primärtumor, ausgedehnt weiterentwickeln, also die Fälle, wo das Venensystem nicht nur Transportweg, sondern selbst der Sitz der Metastasen-Entwicklung ist. Diese Bedingung war in unserem Falle ausgesprochener verwirklicht, als in irgend einer der uns zu Gebote stehenden bisherigen Beobachtungen, nicht nur, weil die Ausbreitung des Krebses retrograd bis in die

feinsten Verästelungen der Vene stattfand, sondern auch, weil die Neubildung beinahe überall die Gefässwand respectirte und nicht auf das umgebende Gewebe übergriff. Diesen letzteren Umstand können wir, wie sich aus dem folgenden Abschnitte ergeben wird, nur aus einer verhältnissmässig beschränkten Wachsthums-Energie der Krebszellen erklären.

III.

Ueber den histologischen Charakter der primären Geschwulst und der Metastasen.

Wie aus der Beschreibung der primären Geschwulst hervorgeht, handelt es sich um einen Drüsenzellenkrebs, dessen Elemente stellenweise mehr cubisch, stellenweise cylindrisch sind, und der also an der Grenze des Cylinderzellkrebses steht. Die an verschiedenen Stellen deutlich nachweisbare Drüsenartige Anordnung erlaubt uns, den Fall unter die Adenocarcinome zu zählen, ganz abgesehen von den unten zu besprechenden Eigenschaften der in den Metastasen vorkommenden Geschwulstzellen. Bei der zunehmenden Häufigkeit, mit der die Nieren-Carcinome sich als Hypernephrome herausstellen, lag es nahe, die Geschwulst auch auf diesen Punkt hin anzusehen und es standen uns hierfür die Praeparate von zwei von Herrn Dr. de Quervain operirten Hypernephromen zur Verfügung, welche beide an verschiedenen Stellen die leicht zu diagnostischen Irrthümern Anlass gebende Drüsen-ähnliche Anordnung der Geschwulstzellen, oder scheinbar Längsschnitte durch Drüsencanäle zeigten, aber im Uebrigen das typische Bild des Hypernephroms mit seinem reichen Glycogen-Gehalt boten. Bei genauerer Untersuchung dieser Drüsen-ähnlichen Gebilde in den Hypernephromen fanden wir stets, dass die scheinbaren Lumina nicht direct von den Geschwulstzellen begrenzt sind, wie dies bei Drüsen der Fall sein müsste, sondern eine feine Cuticula tragen, in die ab und zu ein platter, Endothel-artiger — bezw. Bindegewebskern eingelagert ist. Die scheinbaren Lumina, um die sich die Zellen concentrisch anordnen, sind also nicht Drüsenlumina, sondern Lumina von Bindegewebsspalten, bezw. Capillaren. Eine Vergleichung unserer Geschwulst mit beiden Nebennieren-Strumen liess den Gedanken an eine Verwechslung

nicht aufkommen, ganz abgesehen vom Charakter der Metastasen. Etwas auffallend erscheint auf den ersten Blick der Unterschied in dem histologischen Verhalten der Metastasen und des primären Tumors. Im primären Tumor sehen wir, soweit derselbe überhaupt noch nicht völliger Nekrose anheimgefallen ist, eine compacte Geschwulstmasse, durch mehr oder weniger entwickelte Bindegewebssepta in einzelne Felder getheilt, und nur ausnahmsweise noch eine Andeutung vom Drüsencharakter erkennen lassend. In scheinbarem Gegensatz hierzu ordnen sich die Geschwulstzellen der Metastasen an der Venenwand einschichtig an und bilden bei weiterer Wucherung entweder Papillen mit wieder einschichtigem Epithelbelag oder ebenfalls einschichtige Drüsenschläuche. Dieser Unterschied ist aber mehr scheinbar; denn wir finden an den Stellen, wo die Drüsenbildung in den Metastasen das ganze Lumen dicht ausfüllt, wieder dieselbe compacte Zellenordnung, wie sie uns im primären Tumor entgegentritt. Die Geschwulstzelle bildet also einschichtige Gebilde, so lange sie noch im Raum unbeschränkt ist. Sobald sich aber die Zellen unter allseitigem Druck vermehren müssen, so kommt es auch in den Metastasen zu compacten Zellsträngen und Haufen, in denen die Tendenz, einschichtig zu bleiben, nur schwer mehr erkennbar ist.

Beschäftigen wir uns etwas eingehender mit den Metastasen. Wie in der Beschreibung hervorgehoben, finden wir hier zwei Arten von Gebilden, von denen das eine ohne das andere mit Betheiligung des Bindegewebes entsteht. Die Entstehung beider lässt sich nur durch eine der Geschwulstzelle sozusagen noch in atavistischer Weise inne wohnende Neigung zur Ausbreitung in der Fläche, d. h. in zwei Dimensionen, erklären. Bei der einen Form führt diese Flächen-Vermehrung zuerst zu der Bildung einer Sprosse, die sich abschnürt und nun einen ebenfalls wieder einschichtigen Drüsenschlauch bildet. Dabei bleibt das Bindegewebe völlig passiv. Im andern Fall wächst, sowie sich die Epithel-Erhebung durch seitliche Zellenvermehrung gebildet hat, das Bindegewebe in die Sprosse hinein, und es kommt zur Entstehung einer rasch sich verzweigenden bindegewebig-epithelialen Papille, bezw. eines bindegewebig-epithelialen Septum.

Diese Beziehung zwischen Epithelwucherung und Bindegewebs-Wucherung veranlasst uns hier, einen kleinen Excurs in das Gebiet der Papillome zu machen.

Die Frage nach der vorherrschenden Betheiligung des Epithels oder des Bindegewebes bei der beginnenden Papillom-Bildung ist begreiflicherweise alt. Nach Steiner haben sich schon Leydig, Thiersch und Klebs damit befasst. „Auspitz (dessen „System der Haut-Erkrankungen“ 1881 ich leider nicht bekommen konnte), ist wohl der erste gewesen,“ fährt er fort, welcher sich für pathologische Papillar-Bildungen strict zu Gunsten des Epithels entscheidet.“ Im Jahre 1889 äusserte auch Eberth die Ansicht, dass dem Epithel die erste Rolle zukommt. Fr bemerkte nehmlich an einem von ihm und Kaltenbach beschriebenen[63] Papillom der Tuben das Epithel allein, ohne bindegewebiges Stroma, sich in hohlen, Papillenförmigen Bildungen erheben und wuchern. Darauf stützte sich dann auch 1892 Langhans' Schüler Kürsteiner, der in seinen Untersuchungen über die Papillom-Bildung Wucherungen der Epithelien als das primäre annahm, Wucherungen, die vielleicht hervorgerufen wurden durch Coccidien-artige Gebilde. Im Ganzen findet man in der neueren Literatur in dieser Hinsicht wenig Untersuchungen. Klebs misst bei der Bildung der Papillome die Haupt-Bedeutung dem über die Oberfläche emporwuchernden Bindegewebe bei und fasst die Wucherung des Epithels als eine secundäre und parallel gehende Erscheinung auf, während Unna das Epithel als das zuerst abnorm sich vermehrende Gewebe betrachtet und die Wucherungen der Papillen als Nebensache bezeichnet. Hanau schreibt bei Anlass seiner experimentellen erfolgreichen Carcinom-Uebertragung, pag. 336: „Ich halte die Annahme der reinen Epithel-Metastasen für ausreichend, führe auch die specifische Anordnung der Epithelformen lediglich auf eine maassgebende Qualität des Mutterepithels zurück. Um so bereitwilliger nehme ich auch die zweite Alternative an, die das Postulat eines formativen Einflusses des Epithels auf das Bindegewebe aufstellt; also des höhern und an den verschiedenen Körperstellen qualitativ differencirten Gewebes auf das parablastische, sich an den verschiedenen Stellen nur mehr durch quantitative Eigenschaften

unterscheidende.“ Biedermann, der unter Ribbert drei Papillome beschrieb, kommt wieder zu folgenden Schlüssen: „Die papillär gebauten Neubildungen der äussern Haut entstehen auf Grund einer Wucherung des Bindegewebes, welches unter lebhafter Betheiligung nach aufwärts strahlender Gefässe in die Höhe wächst und das Epithel emporhebt.[63] Durch Verlängerung und Neubildung der Papillen erzeugt es, je nach Gestalt uud Verzweigung dieser, bald den zottigen Bau, bald die knopfartige, knollige Form der Geschwulst .... Das Epithel wächst insoweit mit, als es die grösseren bindegewebigen Flächen bekleiden muss und sich dabei gleichzeitig verdickt. Es hat dagegen keinen bestimmenden Einfluss auf die Entstehung und Form der papillären Neubildung, wächst nicht selbstständig und niemals in die Tiefe.“ Alb. Steiner beantwortet diese Frage unter Hanau's Leitung und kommt zu folgenden Resultaten: „Dem Epithel kommt ein formativer Einfluss auf das biologisch tiefer stehende Bindegewebe zu, ein Satz, welchem sowohl für die ganze normale Entwickelungslehre, wie für die Entstehung der epithelialen Geschwülste eine grundsätzliche und sehr weitgreifende Bedeutung zukommt.“ Wir sehen also, dass in dieser Frage bis heute noch keine Einigung erzielt worden ist.

Eine Einigung wird auch nicht erreicht werden, so lange man nicht den biologischen Charakter der betreffenden Neubildung berücksichtigt, d. h. so lange man nicht zwischen gutartigen und bösartigen Geschwülsten unterscheidet. Da der Einfluss der einen Gewebsart auf die andere im Wesentlichen wohl von der relativen Wachsthums-Energie der einen oder anderen abhängt, so wird jeweilen diejenige Zellart die führende Rolle übernehmen, deren Wachsthums-Energie grösser ist. Bei gutartigen Geschwülsten in Epithel und Bindegewebe enthaltenden Organen ist es a priori durchaus möglich, dass, wie Steiner im Anschluss an Hanau betont, dem Epithel ein formativer Einfluss auf das biologisch tiefer stehende Bindegewebe zukommt. Immerhin scheint, wie Ribbert selbst neuerdings in seinem Lehrbuche (S. 511) betont, zwischen der einen und anderen Zellart ein gewisses Gleichgewicht zu bestehen, Dank welchem die eine sich nicht zu sehr auf Kosten der anderen entwickelt.

Ganz anders dürften die Verhältnisse bei bösartigen Neubildungen liegen. Hier wird diejenige Zellart das Uebergewicht haben, welche durch die Bösartigkeit eine erhöhte Wachsthums-Energie besitzt, sei es nun das Epithel oder das Bindegewebe. Je mehr die Zelle neben dieser neu (ontogenetisch in Bezug auf die Zelle) erworbenen Eigenschaft der Bösartigkeit noch die angestammten, sozusagen phylogenetischen Eigenschaften eines in bestimmter Weise erfolgenden, geordneten Wachsthums besitzt, um so intensiver wird sich dieser formative Einfluss auf die andere Zellart kund geben. Je mehr die angestammten Eigenschaften verschwinden und die blosse Wachsthums-Energie zunimmt, um so mehr wird aus dem formativen, führenden Einfluss ein destructiver. Die Frage von der gegenseitigen Rolle von Epithel- und Bindegewebs-Zelle hat also nicht allein, wie Steiner es darstellt, mit den angestammten biologischen Eigenschaften der Zelle, sondern auch mit ihren erworbenen pathologischen Eigenschaften zu rechnen. Nur unter Berücksichtigung dieses Umstandes werden die einzelnen Beobachtungen untereinander vergleichbar.

Um auf unseren Fall zurückzukommen, so dürfte es aus dem Studium der Präparate unzweifelhaft hervorgehen, dass die Epithelzellen die führende Rolle spielen. Unsere Abbildung (Fig. 6.) zeigt denn auch die hohle Papille Eberth's d. h. den einschichtigen Epithelzapfen noch ohne eingewuchertes Bindegewebe. Wie wir in der Beschreibung betont haben, kommt es nun von dieser Bildung aus entweder zu weiteren Epithel-Wucherungen, ohne Betheiligung des Bindegewebes, oder zu einer raschen Ausfüllung der Papille durch Bindegewebe, so rasch, dass es nicht leicht ist, eine länger rein epithelial bleibende Papille nachzuweisen. Bei der einen und anderen Form behält die Epithelzelle ihre angestammte Eigenschaft der Drüsenzelle, sich in der Fläche zu vermehren; es hat also die erworbene Eigenschaft der Bösartigkeit diese angestammte Vermehrungsart noch nicht unterdrückt, und es ist gerade diesem Umstande zuzuschreiben, dass die Epithelzellen, statt des zerstörenden, einen so ausgesprochenen formativen Einfluss ausüben. Das Wachsthum in der Fläche bleibt, wie oben bemerkt, so lange bestehen, als die Zellen im Raume nicht eingeengt sind. Erst wenn dieses fehlt, kommt es zu compacten Zellmassen.

Es erhebt sich nun noch die Frage, weshalb es unter scheinbar vollständig gleichen Verhältnissen in den einen Hohlräumen zur Bildung von Drüsenschläuchen ohne Betheiligung des Bindegewebes, in den anderen zu Papillen mit bindegewebigem Substrat gekommen ist. Analogien zu diesem Verhalten sind leichter zu finden, als eine wirkliche Erklärung. So kommt es bei den verschiedensten cystischen Adenomen zu polypösen Bildungen in den Hohlräumen, d. h. zu Mitbetheiligung des Bindegewebes, so in der Mamma, im Ovarium, im Hoden u. s. w. Der sich als Wucherung äussernden Reaction des Bindegewebes muss eine Action des Epithels zu Grunde liegen. Dass dieselbe in einer secretorischen Thätigkeit der Epithelzellen liegt, scheint uns nicht unwahrscheinlich, da das ausschliessliche Streben des Bindegewebes, den durch die Epithel-Abhebung gebildeten Hohlraum auszufüllen, die theilweise lebhaften Wucherungs-Vorgänge im Bindegewebe nicht genügend erklären dürfte. Woher es aber kommt, dass die Epithelzellen an der einen Stelle diese anregende Thätigkeit ausüben, an der anderen nicht, das ist damit noch nicht erklärt. Einen grobmechanischen Erklärungsversuch ergäbe die Annahme, dass nur ein Pol der Cylinderzellen, — der normaler Weise freie Pol —, diese Gewebs-Reizung zu bedingen im Stande wäre. Wenn sich derselbe an das Bindegewebe anlegt, so käme es zu Wucherung desselben, im anderen Falle dagegen zur Bildung von Drüsen-Schläuchen von normalem Typus. Es liesse sich freilich allerlei gegen diesen Erklärungsversuch einwenden. Wir gehen, da er rein speculativer Natur ist, nicht weiter auf denselben ein. Nur das könnte als Stütze erwähnt werden, dass bei der Papillom-Form das Protoplasma-reiche Zellende dem Bindegewebe zugewendet ist, während es sich bei der Drüsenform dem Drüsenlumen zuwendet und der Kern dem unterliegenden Bindegewebe näher liegt. Ein anderer Erklärungsversuch könnte sich auf die umgebenden Verhältnisse in den einzelnen Venenräumen beziehen. So dachten wir an einen Einfluss eines mehr oder weniger ausgesprochenen Blutgehaltes dieser Räume. Ein solcher Blutgehalt findet sich allerdings besonders in den Hohlräumen mit Bindegewebs-Wucherung, doch ist der Unterschied nicht so durchgreifend, dass wir einen Er-

klärungsversuch auf denselben Gründen möchten. Wir müssen also diesen Punkt in suspenso lassen.

Wir fassen zum Schluss die Ergebnisse der Untersuchung unseres Falles in folgenden Sätzen zusammen:

1. Metastasen von bösartigen Nieren-Geschwülsten im übrigen Urogenital-Apparat lassen sich am einfachsten durch den retrograden Venentransport in der Vena spermatica interna erklären.

2. Es liegt nahe, anzunehmen, dass derselbe Weg gelegentlich auch vom Tuberkel-Bacillus benutzt wird.

3. Die vorliegende Beobachtung bestätigt die besonders von Goldmann neu untersuchte wichtige Rolle des Venen-Systems für die Ausbreitung von Geschwulstpartikeln.

4. Es wäre bei der durch Goldmann nachgewiesenen Häufigkeit der Betheiligung des Venen-Systems nicht zweckmässig, alle diese Fälle als sogenannten „Venen-Krebs" zu bezeichnen. Will man diesen Begriff der Pathologie früherer Zeit noch aufrecht erhalten, so muss man ihn für die Fälle reserviren, in denen die Venen nicht ausschliesslich den Transportweg, sondern auch entfernt von der Geschwulst den Sitz der Metastasen-Bildung darstellen.

5. Bei den Untersuchungen über die führende Rolle des Epithels, bezw. des Bindegewebes bei der Papillom-Bildung ist es unerlässlich, in jedem einzelnen Falle nicht nur die anatomischen, sondern auch die biologischen Eigenschaften der Zellen zu berücksichtigen, d. h. gute und bösartige Geschwülste auseinander zu halten. Die führende Rolle kommt jeweilen denjenigen Zellen zu, welche die grösste Wachsthums-Energie besitzen. Bei mit Krebs zusammenhängenden papillären Geschwülsten sind dies die Epithelzellen. Je mehr dieselben noch von ihren angestammten Eigenschaften behalten haben, um so mehr wird ihr formativer Einfluss auf das übrige Gewebe gegenüber den destructiven Eigenschaften zur Geltung kommen. Der Umstand, dass bei den bösartigen Papillomen dem Epithel die führende Rolle zukommt, gestattet uns aber nicht, ohne Weiteres auf das Verhalten bei rein gutartigen Papillomen zu schliessen, auf das einzugehen unser Fall uns nicht Anlass giebt.

Literatur.

A. Nieren-Carcinom und Metastasen.

1. Acker: Pathologie der Geschwulst-Metastasen. Leipzig, 1872.
2. Albarran: Dans Traité de Chirurgie par Dentu et Delbet, VIII.
3. Beyerlein: Das Carcinom der Niere. Inaug.-Dissert. Erlangen, 1867.
4. Birch-Hirschfeld: Real-Encyclopädie, 1894.
5. Broca: Traité des tumeurs, I, 209.
5. Busse: Ueber Bau, Entwicklung und Eintheilung der Nieren-Geschwülste. Dieses Archiv, Bd. 157, S. 346.
7. Cattani: Zottenkrebs der rechten Niere. Virchow und Hirsch's Jahrbücher, 1880.
8. Cohnheim: Allgemeine Pathologie.
9. Cruveilhier: Anatomie pathologique du corps humain.
10. Erdmenger: Ueber Krebs-Metastasen. Inaug.-Dissert. Halle, 1872.
11. Graupner: Vier Fälle von Nieren-Carcinom. Ziegler's Beiträge, 24, S. 399.
12. Hauser: Cylinderepithel-Carcinom des Magens und des Dickdarms. Centralblatt f. path. Anatomie, 1891, und Jena, 1890.
13. Derselbe: Neuere Arbeiten über Carcinom. Centralblatt f. allgem. Pathologie, 1898.
14. Heller: Das Carcinom. Leipzig, 1898.
15. Hildebrand: Ueber den Bau gewisser Nieren-Tumoren. Archiv für klin. Chirurgie, 47.
16. Derselbe: Weitere Beiträge zu den Nieren-Tumoren. Archiv für klin. Chirurgie, 48.
17. Jenny: Beitrag zur Lehre vom Carcinom. Archiv f. klin. Chirurgie, 51.
18. Jerzykowski: Beiträge zur Kenntniss der Nierenkrebse. Inaug.-Diss. Breslau, 1871.
19. Israel: Archiv f. klin. Chirurgie, 47, S. 314.
20. Kaufmann: Deutsche Chirurgie, Krankheiten der Harnorgane, S. 704.
21. Kühn: Primäres Nieren-Carcinom im Kindesalter. Ziemssen's Archiv, 16.
22. Lachmann: Das primäre Nieren-Carcinom und seine Metastasen. Inaug.-Dissert. Würzburg, 1883.
23. Lenzinger: Knochen-Metastasen bei Krebs. Inaug.-Dissert. Zürich, 1886.
24. Manasse: Nieren-Carcinom. Dieses Archiv, Bd. 142, S. 173.
25. Perewerseff: Entwicklung des Nierenkrebses aus den Epithelien der Harncanälchen. Archiv f. path. Anat., 59, S. 227.
26. Pinner: Beitrag zur Nieren-Chirurgie. Arch. f. klin. Chirurgie, 56.
27. Reinsdorf: Ueber Krebs und Krebs-Metastasen. Inaug.-Dissert. Berlin, 1875.
28. v. Recklinghausen: Ueber Ostitis u. s. w. Virchow's Festschrift 1891.
29. Ribbert: Beiträge zur Histogenese des Carcinoms. Dieses Archiv, Bd. 135.

30. Derselbe: Lehrbuch der allgemeinen Pathologie. Leipzig, C. W. Vogel, 1991.
31. Roberts: Urinary and renal diseases. London, 1865.
32. Rohrer: Das primäre Carcinom der Niere. Inaug-Dissert. Zürich, 1877.
33. Sasse: Ostitis carcinomatosa. Archiv f. klin. Chirurgie, 48.
34. Senator: Nothnagel's specielle Pathologie und Therapie, XIX, 168.
35. Sick: Zur Entwicklungsgeschichte von Krebs, Eiter und Sarcom u. s. w. Dieses Archiv, Bd. 31 S. 265.
36. Steinmann: Ueber primäres Nieren-Carcinom. Inaug.-Dissert. Würzburg.
37. Stroebe: Neuere Arbeiten über Histogenese und Aetiologie des Carcinoms. Centralblatt f. pathol. Anatomie, 1891.
38. Virchow: Onkologie.
39. Wagner: Zur Behandlung der chirurgischen Nieren-Erkrankungen. Wiener klinische Vorträge, 1890.
40. Weber: Ueber die Entwicklung des Epithel-Krebses u. s. w. Dieses Archiv, Bd. 29, S. 163.
41. Zahn: Beiträge zur Histogenese der Carcinome. Dieses Archiv, Bd. 117, S. 209.
42. Derselbe: Allgem. Geschwulstlehre. Deutsche Chirurgie, 22, 1896.

B. Wege der Metastasen-Bildung.

1. Arnold: Ueber rückläufigen Transport. Dieses Archiv, Bd. 123, S. 385.
2. Baumgarten: Verhandlungen der deutschen Gesellschaft f. Chirurgie, 1901, XXX 2, S. 67.
3. Bühler: Ueber Verbreitung der Carcinome im Allgemeinen. Inaug.-Dissert. Erlangen, 1891.
4. Canstein: Localisation der Geschwulst-Metastasen. Inaug.-Dissert. Jena, 1891.
5. Feltz: Traité clinique et expérimentale des embolies capillaires. Paris, 1870.
6. Frank: Metastasen-Bildung beim Carcinom. Inaug.-Dissert. Erlangen, 1893.
7. Goldmann: Anatomische Untersuchungen über die Verbreitungswege bösartiger Geschwülste. Archiv f. klin. Chirurgie, 18, und dort angegebene Literatur.
8. Göring: Ueber das Vorkommen von Krebs im Gefäss-System. Inaug.-Dissert. Giessen, 1854.
9. Keller: Wege und Träger der Metastasen der malignen Tumoren. Inaug.-Dissert. Breslau, 1879.
10. Klein: Endotheliale Metastasen des Carcinoms. Verhandlungen der 68. Versammlung der Gesellschaft deutscher Naturforscher und Aerzte zu Frankfurt a. M., Sept. 1896. Centralblatt f. allgem. Pathologie, 1898.
11. Meyer: Krebsige Phlebitis. Zeitschrift für rationelle Medicin, 1853.

12. Müller: Beiträge zur Kenntniss der Metastasen-Bildung maligner Tumoren. Inaug.-Dissert. Bern, 1892.
13. Reinkober: Ueber die Generalisation des secundären Carcinoms durch capillare Embolie. Inaug.-Dissert. Würzburg, 1879.
14. Rieder: Ueber embolische Geschwulst-Metastasen. Inaug.-Dissert. Dorpat. 1878.
15. Sellheim: Verbreitungsweise des Carcinoms. Inaug.-Dissert. Freiburg, 1895.
16. Sick: Beiträge zur Lehre vom Venenkrebs. Tübingen, 1862.
17. Smith: Ueber Betheiligung und Bedeutung der Blutbahnen bei Bildung und Weiterentwicklung der Sarcome. Inaug.-Dissert. Würzburg, 1889.
18. Späth: Carcinom im Innern der Venen des Pfortader-Gebietes.
19. Vogel: Retrograde Metastase der Lymphbahn. Dieses Archiv, Bd. 125.
20. Weber: Ueber die Betheiligung der Gefässe an den Neubildungen. Dieses Archiv, Bd. 29, S. 84.
21. Zahn: Ueber Geschwulst-Metastasen durch Capillar-Embolie. Dieses Archiv, Bd. 117, S. 1.
22. Derselbe: Paradoxe Embolie. Dieses Archiv, Bd. 115, S. 71.
23. Zenker: Zur Lehre von der Metastasen-Bildung der Sarcome. Dieses Archiv, Bd. 120, S. 68.

C. Papillom-Bildungen.

1. Biedermann: Papillär gebaute Tumoren der Haut. Inaug.-Dissert. Zürich, 1895.
2. Coblenz: Das Ovarial-Papillom. Dieses Archiv, Bd. 82.
3. Eberth u. Kaltenbach: Zur Pathologie der Tuben. Zeitschrift für Geburtshülfe, XVI, 1889.
4. Hanau: Erfolgreiche experimentelle Uebertragung von Carcinom. Fortschritte der Medicin, 1889, No. 9.
5. Hauser: Lehrbuch der allgemeinen Pathologie. Leipzig, 1901.
6. Klebs: Pathologische Anatomie, 1885.
7. Kürsteiner: Beiträge zur pathol. Anatomie der Papillome u. s. w. Inaug.-Dissert. Bern, 1892.
8. Küster: Volksmann'sche Vorträge, No. 267/68.
9. Orth: Pathologische Anatomie, 1892.
10. Ribbert: Das pathologische Wachsthum der Gewebe. Bonn, 1896, und S. 91 angeführte Literatur.
11. Saxer: Ueber das papilläre Cystom. Inaug.-Dissert. Marburg, 1891.
12. Steiner: Neue Beispiele für den formativen Einfluss des Epithels auf das Bindegewebe u. s. w. Dieses Archiv, Bd. 149, S. 307.
13. Unna: Histopathologie der Hautkrankheiten. Berlin, 1894.
14. D. v. Velits: Beiträge zur Histologie u. Genese der Flimmerpapillar-Cystome des Eierstocks. Zeitschrift f. Geburtshülfe, Bd. 17.
15. Virchow: Die Geschwülste, 1875.
16. Ziegler: Pathologische Anatomie, 1890.

Erklärung der Abbildungen auf Taf. IX.

Fig. 1. Färbung nach van Gieson; Winkel Objectiv 5, Ocular 1; venöser Hohlraum aus der Wand des primären Tumors, mit verästelter Papillen-Bildung, Hohlraum im Uebrigen mit Blut gefüllt.

Fig. 2. Färbung nach van Gieson; Winkel Objectiv 1, Ocul. 1. Corpus cavernosum urethrae; alle Maschenräume durch Geschwulstzellen ausgedehnt; in der Mitte Lumen der Urethra.

Fig. 3. Färbung der elastischen Fasern nach Weigert. Winkel Object. 3, Ocul. 1. Arteria dorsalis penis mit durch Tumormassen ausgefüllten venösen Hohlräumen in der Adventitia.

Fig. 4. Färbung nach van Gieson. Winkel Object. 5, Ocul. 1. Venöser Hohlraum aus dem Corpus cavernosum urethrae mit Wucherung der Geschwulstzellen unter Betheiligung des Bindegewebes (Bildung von Papillen und Septen).

Fig. 5. Wie Fig. 4. Hohlraum mit Geschwulst-Wucherung ohne Betheiligung des Bindegewebes (Bildung von Drüsenschläuchen).

Fig. 6. Färbung nach van Gieson. Winkel Obj. 8, Ocul. 1. Hohlraum aus dem Corpus cavernosum urethrae. In der Mitte des Gesichtsfeldes beginnende Epithel-Wucherung ohne Betheiligung des Bindegewebes.

Fig. 7. Wie Fig. 6. Anordnung der gewucherten Geschwulstzellen zu bläschenförmigen Gebilden.

Fig. 8. Wie Fig. 6. Bildung von Papillen mit Betheiligung des Bindegewebes.

Fig. 9. Wie Fig. 6. Bildung von Drüsenschläuchen. Mehrfach verzweigter Schlauch in einem noch bluthaltigen Hohlraum.

Fig. 10. Wie Fig. 6. Quer- und Schrägschnitte durch solche Drüsenschläuche.

XI.

Ueber ein Angioma arteriale racemosum im Bereich der Art. corporis callosi.

(Aus der pathologisch-anatomischen Abtheilung des städtischen Krankenhauses Dresden-Friedrichstadt. Prosector: Med.-Rath Dr. Schmorl.)

Von

Dr. Eduard Deetz,

Assistenzarzt der medic. Klinik zu Halle a. S., s. Z. Assistent am Institut.

(Hierzu Taf. X.)

Die Ranken-Angiome oder das Angioma arteriale racemosum haben ihren Lieblingssitz am Kopf. In einer Zusammenstellung

von Schück aus dem Jahre 1885 hat er bei 87 Fällen nachgewiesen, dass nur einmal der Hals, nie der Rumpf, 6 mal die Extremitäten betroffen waren, während die Neubildung 84 mal am Kopf ihren Sitz hatte. Die Prädisposition der Kopfgefässe scheint darin zu beruhen, dass sich die Kopfarterien, nachdem sie aus der Carotis entsprungen, in viele einzelne Stämme auflösen, das Blut wenig Stromhindernisse zu überwinden hat und unter starkem Drucke steht.

Die ältere Literatur über das Rankenangiom ist schwer zu übersehen, da alle möglichen Gefäss-Veränderungen, -Communicationen, ächte Gefäss-Neubildungen unter den verschiedensten Namen beschrieben sind, die einer ernsten pathologisch-anatomischen Kritik heut zu Tage nicht mehr Stand halten können. Früher war vielfach für den Begriff des Ranken-Angioms der Name Ranken-Aneurysma im Gebrauch. Streng genommen stellt ein Aneurysma weiter Nichts dar, als eine locale Ausbuchtung einer physiologisch, normaliter bereits existirenden Arterie; Aneurysma racemosum wäre also die rankenartige Schlängelung und Windung einer solchen in der Norm vorhandenen Arterie, die aber bereits aneurysmatisch geworden ist. Virchow will den Namen vor Allem dann angewandt wissen, wenn die Schlängelung auf die nächsten abgehenden Aeste und Zweige sich fortsetzt.

Bei dem Angioma arteriale racemosum hingegen, das gewissermaassen eine höhere Entwickelungsstufe des einfachen Angiomes darstellt, handelt es sich nicht um eine blosse Angiectasie, sondern um eine Erweiterung und Schlängelung sehr vieler, pathologisch veränderter, neugebildeter Gefässe kleinen Kalibers. Eine Einbeziehung der normalen Gefässe in den Process kann secundär statthaben.

Das makroskopische Verhalten aller dieser Geschwülste ist im Wesentlichen ungefähr ein Gleiches.

Wir sehen einen Knäuel stark geschlängelter und erweiterter Gefässe, Virchow vergleicht sie mit einem Gewirr von Regenwürmern, meist pulsirend. Sitzen sie dem Knochen auf, so hat man zuweilen das Gefühl, als ob die einzelnen Stränge des Gefässknäuels im Knochen-Innern verliefen.

Was die histologischen Verhältnisse anbetrifft, so verdanken wir die ersten sorgfältigen Untersuchungen Heine. Er unter-

zog sich der grossen Mühe, das in der Literatur unter allen möglichen Namen verstreute Material zu sichten und zu prüfen. Heine fand bei seinen Untersuchungen die Haupt-Veränderungen in der Media, und zwar handelt es sich um regressive Processe, fettige Entartung, Schwund der Muskelfasern, eine Abnahme der Dichtigkeit der zelligen Schichtung, die Intima unverändert, die Adventitia meist auch verdünnt. Einen ähnlichen Befund erhob Obalinski bei einem Rankenangiom des Vorderarms, die Intima und Adventitia fand er normal, die Media fettig degenerirt und atrophisch. Kümmel fand bei einem Rankenangiom des Ohres Atrophie und fettige Degeneration sämmtlicher 3 Schichten. Im Gegensatz hierzu haben andere Untersucher progressive Veränderungen vorgefunden. Lablée sah bei einem Ranken-Angiom im Gebiete der Auricularis posterior die Media hyperplastisch, Intima und Adventitia unverändert.

Wagner fand bei einem Ranken-Angiom des Fingers die Intima stark gewuchert, an kleineren Gefässen bis zur Obturation, nirgends regressive Veränderungen, Media und Adventitia vielleicht etwas hypertrophisch.

Einen ähnlichen Befund erhob Kretschmann, der bei einem Ranken-Angiom der Schläfengegend zwar alle 3 Gefässschichten hyperplastisch fand, die Haupt-Veränderungen aber auch in die Intima legt. Dieselbe zeigt Verdickungen, die buckelartig in das Gefäss hineinragten und sich durch einen grossen Zellreichthum auszeichneten. Bis zu einem völligen Gefässverschluss war es noch nicht gekommen.

Im Gehirn sind derartige Rankenangiome bis jetzt sehr selten beobachtet. Einen Fall hat Emanuel mitgetheilt und sorgfältig histologisch untersucht. Er betraf einen 36jährigen Mann, der unter den Symptomen eines Morbus Basedowii zu Grunde gegangen war. Die Geschwulst localisirte sich im Gebiet der Art. cerebri posterior im Temporal- und Occipital-Lappen.

Rokitansky erwähnt, dass Aneurysmata cirsoidea im Gehirn vorkommen, Virchow und Oppenheim citiren ihn, ohne aber selbst neue Fälle beizubringen.

1897 demonstrirte Kalischer in der Berliner Medicinischen Gesellschaft ein Kindergehirn mit Teleangiectasien der linken Gesichts-, Kopfhaut und Hirnoberfläche, hauptsächlich im Gebiet

der Fossa Sylvii, in der Gegend des unteren Theils der linken Centralwindung. Ob eine spätere histologische Untersuchung erfolgt ist, konnte ich nirgends finden. Es scheint mir der Beschreibung nach, dass es sich um ein Ranken-Angiom gehandelt hat. Einen anderen Fall rechnet Emanuel hierher, den Steinheil unter Rindfleisch's Leitung aus dem Würzburger Pathologischen Institut als Dissertation mitgetheilt hat. Er selbst betitelt es Varix aneurysmaticus. In Folge jeglichen Mangels einer histologischen Untersuchung ist eine Entscheidung sehr schwer. Ich möchte jedoch Emanuel nicht direct darin folgen, diesen Fall unter die Ranken-Angiome zu rechnen, da Steinheil noch ausdrücklich hervorhebt, dass Rankenangiom differentialdiagnostisch in Betracht gekommen sei. Weitere Fälle sind in der Literatur nicht bekannt.

Eingehende histologische Untersuchung hat nur Emanuel's Fall gefunden. Er fand „eine disproportionirte Wucherung aller Gefässschichten. Intima, Media und Adventitia betheiligten sich an dem Wachsthum, aber nicht in dem Maasse, wie sie die Wandung eines arteriellen Gefässes zusammensetzen, sondern atypisch, indem bald die Wucherung des einen Gewebsbestandtheils auf Kosten des andern überwiegt. Besonders zu betonen ist die zweifellose Betheiligung des Muskelgewebes, das an manchen Stellen Wucherungen zeigt, die man als Leiomyome bezeichnen könnte. Daneben die mannigfachsten regressiven Processe, hyaline Degeneration und Verkalkung der Intima, Degenerations-Zustände der Muskelfasern, sklerotische, entzündliche Veränderungen und Verkalkungen der Adventitia, aneurysmatische Ausbuchtungen mit rein bindegewebigen, sklerotischen Wandungen."

Ein derartiges seltenes Rankenangiom kam im hiesigen Pathologischen Institut zur Section. In Anbetracht der wenigen Untersuchungen, die bis jetzt über solche Geschwülste vorliegen, halte ich eine kurze Mittheilung unseres Falles für berechtigt.

Das makroskopische Bild wird durch 2 Zeichnungen klar werden, die Herr Dr. Liebert für mich anzufertigen so liebenswürdig war. Es sei ihm für seine Mühe an dieser Stelle nochmals gedankt.

Die betreffende Patientin, der das Präparat entstammt, kam auf der Abtheilung des Herrn Geh. Rath Prof. Dr. Fiedler zur

Aufnahme. Für die Ueberlassung der Krankengeschichte bin ich ihm zu grossem Danke verpflichtet.

Die Kranke wird von der Polizei blutüberströmt in's Krankenhaus eingeliefert. Sie ist eine mittelgrosse, sehr kräftig gebaute und sehr fette Frau. Patientin weiss nichts anzugeben, wie sie in diesen Zustand, noch wie sie in's Krankenhaus gekommen ist. Sie macht den Eindruck, als wenn sie gerade aus tiefem Schlafe erwache. Ausser einer ½ cm langen tiefen Bisswunde an der Zunge, auf welche die Blut-Besudelung zurückzuführen ist, zeigt sie z. Z. keine organischen Veränderungen. Am Kopf ist äusserlich nichts zu sehen. — Herztöne rein, Lungen ergeben vesiculäres Athmen, an den Bauchorganen nichts Besonderes nachzuweisen. Am folgenden Tage verlässt Patientin das Bett und verlangt dringend entlassen zu werden. Während der Nacht versucht sie aus dem Pavillon zu gehen. Am dritten Tage nach der Aufnahme früh 6 Uhr bekommt die Patientin einen epileptischen Anfall, und zwar ist die ganze linke Körperhälfte betroffen. Die Krämpfe gehen von oben nach unten, vom linken Facialis beginnend, rechten Arm u. s. w., ziehen dann nach der rechten Seite hinüber. Sie hören in derselben Reihenfolge wieder auf. Sie wiederholen sich oft und halten etwa 1 Minute an.

Am folgenden Tage kommen die Krämpfe von Neuem unaufhörlich, vom linken Facialis ausgehend, dann der rechte Arm u. s. w. Die ganze linke Körperseite ist gelähmt, die Reflexe gesteigert. Pupillen sind eng und reagiren nur träge, keine Stauungspapillen. Während der Nacht stirbt die Patientin.

Sections-Diagnose: Lungenembolie, Thrombose der Femoralvene, Lungenödem. Uteruspolyp, Aneurysma cirsoideum des Gehirns im Bereich der Art. corporis callosi. Kleine Erweichungsheerde im Stirnlappen.

Ich lasse hier des Nähern den Gehirn-Sectionsbefund folgen:

Das knöcherne Schädeldach ist von gewöhnlicher Dicke, die Diploe gut erhalten, die Tabula vitrea zeigt ziemlich tiefe Gefässfurchen. Die Dura mater ist scharf gespannt, nicht verdickt, gut durchscheinend. Die Innenfläche glatt und spiegelnd. An der Art. meningea media keine Veränderungen. Die weichen Hirnhäute an der Covexität sind zart, nur im Bereich des Stirnlappens milchig getrübt. An den Venen der weichen Hirnhaut keine Veränderungen, ebenso erscheinen die Aeste der linken Carotis vollständig intact. Die rechte Art. corporis callosi erscheint an ihrem Ursprung an der Carotis erweitert; während links der Durchmesser 1½ mm beträgt, misst der der rechten 2½ mm. In ihrem weiteren Verlauf wird die Erweiterung noch stärker, besonders am Knie des Balkens. Hier löst sich die Arterie in ein Convolut von sehr stark geschlängelten Arterien auf, welche die mediale Fläche des rechten Stirnlappens überziehen. Das Gefässconvolut ist so dicht, dass von der Gehirnfläche fast Nichts zu sehen ist. Diese Gefässektasie reicht bis an den vorderen Pol des Stirnlappens und schlägt sich nach oben und

aussen auf die Convexität um. Nach hinten geht sie bis zum Lobus parietalis, auf der Convexität greift sie 2 cm auf die Hirn-Oberfläche über, nach unten schneidet sie mit dem Balkeu ab. Die hintere Grenze auf der medialen Fläche der Hemisphäre wird gebildet durch ein gut Gänsefederkiel dickes Gefäss, welches einen nach vorn zu concaven Bogen beschreibt und sich allmählich verjüngend auf die Convexität übergreift, ebenso wird die vordere und obere Grenze durch ein derartig dickes gewundenes Gefäss gebildet. Das Gefässconvolut, das von der verdickten weichen Hirnhaut überzogen wird, setzt sich aus verschieden dicken Gefässen zusammen. Neben den dicksten, den Rand umschliessenden, trifft man solche der verschiedensten Durchmesser bis zu Zwirnfaden-Dicke an. Sämmtliche Gefässe sind stark geschlängelt und hängen durch mehr oder minder zahlreiche Anastomosen mit einander zusammen. Die das Convolut überziehenden Hirnhäute sind stellenweise blutig infiltrirt. In der Mitte der Gefässconvolute tritt ein Blutsack von der Grösse einer halben Kirsche hervor, welcher prall gefüllt ist und an seiner Oberfläche seichte Einschnürungen erkennen lässt.

Zur genaueren Untersuchung der ektasirten Gefässe und zur besseren Abgrenzung derselben von der Umgebung, wird das Gefässconvolut von der Carotis interna aus mit blauem Leim injicirt und das Gehirn in toto in Formalin fixirt.

Nach vollständiger Härtung wird ungefähr 2 cm von der Balkenmitte lateralwärts ein Sagittalschnit durch die Hirnhemisphäre gelegt. Es zeigt sich dabei, dass die oberen $\frac{2}{3}$ des rechten Stirnlappens von der Oberfläche aus von Gefäss-Neubildungen durchsetzt werden, und dass nur die Rindenpartien frei bleiben. Man trifft hier auf äusserst zahlreiche Gefässe auf dem Quer- und Längsschnitt, welche an der Oberfläche verschiedenes Kaliber besitzen und vielfach geschlängelt verlaufen, besonders gilt dies von den kleinsten, mit blossem Auge erkennbaren Gefässen. Bei näherem Zusehen zeigt sich, dass die Neubildung bis in die Seiten des Vorderhorns hineinragt. Dicht oberhalb des Vorderhorns des Seitenventrikels liegen die erweiterten Gefässe direct in der Gehirnsubstanz. Weiter nach vorn zu aber zeigt sich, dass sie in ein grauweisses Maschenwerk, offenbar die verdickten Balken der weichen Haut eingebettet sind. Sie lassen sich sammt den weichen Häuten leicht von der durch sie comprimirten Gehirnsubstanz abtrennen.

Ein zweiter Sagittalschnitt wurde 1 cm weiter lateralwärts gelegt, dabei sind weitere ektasirte Gefässe zu erkennen, nur an einer Stelle, die etwa 1 cm von der Spitze des Streifenhügels nach vorn gelegen ist, bemerkt man einen Kirschkern-grossen, mit Blut gefüllten, aneurysmatischen Sack, in dessen Umgebung die Gehirnsubstanz comprimirt erscheint. Sämmtliche makroskopisch erkennbaren, das Gefässconvolut bildenden Gefässe, sind mit Injectionsmasse gefüllt, sind daher als arterielle Gefässe anzusehen. Die Wand der ektasirten Gefässe ist durchweg sehr dünn, nur da, wo grössere sackförmige Ausbuchtungen vorhanden sind, erscheint die Wand etwas dicker. Die Gehirnsubstanz in der Umgebung der Neubildung lässt

Degenerations-Erscheinungen nicht erkennen, nur dort, wo sie an die Rinde heranreicht, ist letztere etwas verschmälert.

Die übrige Gehirnsubstanz ist mässig blutreich und etwas ödematös, sonst ohne Veränderungen.

Zur mikroskopischen Untersuchung wurden von dem in toto in Formalin fixirten Gehirn einzelne Stücke aus den Geschwulst-Theilen in Alkohol nachgehärtet und in Celloidin eingebettet. Die Färbung der Schnitte erfolgte mit Hämatoxylin-Eosin, nach van Gieson, auf elastische Fasern nach Weigert, bei Kernfärbung mit Lithion-Carmin.

Die Schnitte boten folgende Bilder:

In den weichen Hirnhäuten sind ausserordentlich zahlreiche Gefäss-Lumina von verschiedenster Weite sichtbar. Dieselben liegen sehr dicht neben einander und sind in ein bindegewebiges Maschenwerk eingebettet, welches offenbar dem bindegewebigem Gerüst der weichen Häute entspricht. Die dasselbe darstellenden Bindegewebs-Züge sind meist schmal und bestehen aus dicken, kernarmen Fasern. Zwischen den letzteren und den Gefässwänden ist einerseits eine feinkörnige Gerinnungs-Masse, andererseits aber eine ziemlich beträchtliche Menge Blut enthalten, in welchem die rothen Blutkörperchen theils noch gut erhalten, theils aber in Pigment-Metamorphose begriffen sind.

Die Gefässe sind, wie erwähnt, von verschiedenem Kaliber, sie enthalten grösstentheils blaue Injections-Masse, welche sich in Folge der schrumpfenden Wirkung des Alkohols vielfach von der Gefässwand abgehoben hat, theils sind sie mit spärlichen rothen Blutkörperchen erfüllt, oder enthalten endlich geschichtete Thromben, welche es wohl bedingt haben, dass die Injections-Masse nicht in alle, das Convolut zusammensetzenden Gefässe eingedrungen ist.

Gefässe vom gewöhnlichen Durchmesser der in den Hirnhäuten vorkommenden Capillaren werden nirgends gefunden, die dünnsten im Gefäss-Convolut vorkommenden Gefässe sind um vieles weiter, als die normalen Capillaren. Diese kleinsten Gefässe besitzen eine Wand, welche nach dem Lumen zu aus einer einfachen Endothel-Lage gebildet wird. Dieselbe ist nach aussen von einer schmalen Schicht von concentrisch geschichtetem, rein fibrillärem Bindegewebe umhüllt. Elastische Elemente sind nicht nachweisbar. Die bindegewebige Aussenschicht hängt unmittelbar mit dem bindegewebigen Gerüste, in dem die Gefässe enthalten sind, zusammen.

In etwas weiteren Gefässen treten aber in der bindegewebigen Aussenschicht vereinzelt ebenfalls concentrisch angeordnete, längliche, spindelförmige Zellelemente mit stäbchenförmigen Kernen hervor, deren Protoplasma sich bei der van Gieson'schen Färbung im Gegensatz zu den bindegewebigen Elementen gelb gefärbt hat, und die man wohl wegen

5. Schultz: Zur Statistik der totalen Entfernung des Schulterblattes. Deutsche Zeitschr. f. Chir. Bd. 43, S. 443, 1896.

6. Könitzer: Zur totalen Entfernung des knöchernen Schultergürtels. Deutsche Zeitschr. f. Chir. Bd. 52, S. 594, 1899.

7. Picqué et Dartigues: Scapulectomie ou ablation primitive et totale de l'Omoplate avec conservation du membre supérieur dans les tumeurs malignes de cet os. Revue de Chir. Paris 1900. XXI, p. 436.

8. E. B. Wollcott: Excission of Scapula. Philad. med. and surg. Rep., 1878, p. 399 und Jahresbericht über die Leistungen und Fortschritte in der gesammten Medicin. Bericht über dasJahr 1878, Bd. 2, S. 384.

9. M. Blum: Enchondrome maligne de l'omoplate. Ablation. Recidive humérale au niveau d'un point d'emplantation secondaire. Revue clinique chirurgicale 1882 und Jahresb. über d. Leist. u. Fortschr. in d. ges. Med. Jahrg. 1882, II., S. 310—311.

10. G. Cacciopolli: Resezione della Scapola per encondroma ossifico. Il Morgagni 1883 und Jahresb. über d. Leist. u. Fortschr. u. s. w. 1883, Bd. 2, S. 370.

11. Schnabl: Zur Casuistik der Schulterblatt-Resectionen. Wiener med. Blätter 1883 und Centralbl. f. Chir. 1884, S. 32.

12. C. M. Jong: Een geval van amputatio Scapulae wegens enchondrom. Nederl. Tijdschr. II, No. 6 und Jahresb. über d. Leist. u. Fortschr. u. s. w. Jahrg. 1888, II., S. 481.

13. Putti: Due casi di asportazione totale della Scapola con conservazione del braccio. Riforma medica. Maggio 1891.

14. Hausmann: Ueber die totale Exstirpation des Schulterblattes. Inaug.-Dissert. Erlangen 1892.

15. R. Frank, Chondroma Scapulae. Internationale klinische Rundschau 1893 und Centralbl. f. Chir. 1893, S. 917.

16. Watson Cheyne: Excission of the Scapula for Chondroma. The Lancet, Vol. II, 1894, p. 1157.

17. Sturzenegger: Ein Fall von Enchondroma Scapulae. Inaug.-Dissert. Zürich 1896.

18. Schwartz: Revue de Chirurgie. Paris 1900, XXII. Revue des Sociétés savantes. Société de Chirurgie.

19. G. D'Urso: Le operazioni conservative nei neoplasmi maligni delle ossa, con contributo personale e uno studio sull' endotelioma dell'osso. Policlinico. Vol. VII, C, 1900.

20. T. Costa: Contributo allo studio degli esiti definitivi nelle principali operazioni sulla spalla (Con Casistica originale del Prof. A. Ceci). Archivio di ortopedia Anno X, No. 2, 1893 und Jahresb. über d. Leist. u. Fortschr. u. s. w. 1893, Bd. II, S. 436.

21. Virchow: Die krankhaften Geschwülste. Bd. 1, Berlin 1863.

elastische Fasern nachzuweisen waren. An den ersten Verzweigungs-Aesten der Art. corporis callosi liessen sich sämmtliche 3 Schichten der normalen Wandung nachweisen, doch war die Media entschieden verdünnt und enthielt nur spärliche elastische Fasern, auch hier fehlte eine deutliche Elastica interna. An den Gefässen der übrigen Hirnhäute waren Veränderungen nicht zu finden. In den dem Gefässconvolut unmittelbar benachbarten Venen war keine Injections-Masse zu finden.

Fassen wir kurz den von uns erhobenen Befund zusammen, so ergiebt sich, dass im Bereich des Stirnhirns ein mächtiges Gefässconvolut vorliegt, welches dem Verbreitungsgebiet der Art. corporis callosi angehört und vorwiegend aus den Aesten derselben hervorgegangen zu sein scheint. Eine Betheiligung der Venen an dem Aufbau des Convoluts ist in Anbetracht des Umstandes, dass Injectionsmasse in den Venen nicht gefunden wurde, nicht nachzuweisen. Es ist vielmehr in hohem Grade wahrscheinlich, dass die Arterien und die Capillaren ausschliesslich oder fast ausschliesslich das Gefässconvulut aufbauen.

Es handelt sich somit um ein Angioma arteriale racemosum und ist in seinem makroskopischen Verhalten dem von Emanuel beschriebenen Fall sehr ähnlich.

Die mikroskopische Untersuchung hat keine so grosse Ausbeute geliefert. Die die Neubildung ausmachenden Gefässe zeigen theils arteriellen, theils capillären Charakter. Bemerkenswerth ist, dass in allen grösseren Gefässen die Musculatur und die elastischen Elemente nur dürftig entwickelt waren, und dass Gefässe capillären Charakters mit einer deutlichen bindegewebigen Adventitia gefunden wurden.

In dem mikroskopischen Befund unterscheidet sich unser Fall somit ziemlich wesentlich von dem von Emanuel beschriebenen. Während dieser eine Wucherung sämmtlicher Gefässschichten und insbesondere stellenweise eine sehr beträchtliche Zunahme der musculären Elemente, welche an eine Leiomyombildung erinnert, und ausgedehnte regressive Metamorphose (Verkalkung, hyaline Degeneration u. s. w.) nachweisen konnte, trafen wir in unserem Fall nichts von alledem. Die grösseren Gefässe zeigen einen Bau, welcher dem von normalen Arterien nahe kommt, sich aber durch die geringe Entwicklung der Musculatur und elastischen Elemente davon unterscheidet. Bemerkenswerth ist fernerhin gegenüber anderen in der Literatur niedergelegten

Fällen, dass schwerere degenerative Processe nicht nachzuweisen waren.

Ueber die Pathogenese des am Gefäss-System verlaufenden Krankheits-Processes lassen sich bei dem von uns mitgetheilten Falle keine auch nur einigermaassen sicheren Anhaltspunkte gewinnen, da die krankhaften Veränderungen schon sehr weit vorgeschritten waren, und es nicht gelang, Stellen zu finden, an denen der Process sich etwa im Anfangsstadium befunden hätte. Wir müssen es in Folge dessen unterlassen, auf diese Frage näher einzugehen und verweisen auf die ausführliche Publication Emanuel's und anderer. In Anbetracht der mangelhaften Anamnese, welche in diesem Falle erhoben werden konnte, war es ferner unmöglich, die Frage, ob es sich bei dieser bestehenden Gefäss-Neubildung um eine angeborene oder erworbene Anomalie handelt, zu entscheiden.

Die Ansichten der anderen Autoren gehen in dieser Hinsicht auseinander. Heine ist der Meinung, dass es sich zumeist um congenitale Anlagen handele, oder um ein Entstehen aus angeborenen Teleangiektasien.

Bei Kalischer's Kind setzten die ersten Symptome schon bald nach der Geburt ein. Emanuel glaubt ebenfalls für congenitale Anlagen einige Beweise beibringen zu können. Steht man auf diesem Standpunkt, so musste zur Weiterentwicklung ein gewisser Reiz der Gefässwandungen stattgehabt haben, der zur Bildung neuer Wandelemente treibt. „Zum Theil", sagt Virchow, „mag der vermehrte Einfluss pulsirenden Blutes ein Erregungsmittel sein, wie wir das bei der Entwicklung des Collateral-Kreislaufes nach Unterbindungen sehen, zum Theil ist jedoch in dem Gewebe selbst ein gewisser Wachsthumsreiz, wie bei der Ausbildung der Gefässe in Pseudomembranen. Das muss vor Allem festgehalten werden, dass es sich nicht um einfache Dilatation, sondern um wirkliches Wachsthum handelt, und wenn später auch die Wände verdünnt sein werden, so ist dies doch ein secundärer Zustand.

Eines Momentes in Bezug auf die Entwicklung der Gefäss-Geschwulst möchte ich doch noch gedenken, auf das Rindfleisch hingewiesen hat bei Besprechung des Aneurysma anastomoticum,

das mir doch eine gewisse Bedeutung zu haben scheint: das sind partielle Störungen im vasomotorischen Nervensystem.

Vergleicht man die Lebensalter der betreffenden Individuen, so zeigt sich kein Alter bevorzugt. Unsere Kranke war 56 Jahre alt, Kalischer's Kind 1½ Jahre, Steinheil's Patient 49, Emanuel's Kranker 30 Jahre. Ueber frühere Krankheiten war anamnestisch von unserer Patientin nichts zu erfahren. Epileptische Anfälle haben sämmtliche Patienten durchgemacht, unsere Kranke wurde in einem solchen eingeliefert. Während der wenigen Tage, die sie auf der Station lag, kamen verschiedentlich Anfälle zur Beobachtung.

Emanuel fiel es bei Durchsicht der Krankengeschichte auf, dass starkes Herzklopfen des öfteren erwähnt war; unsere Kranke hat nie darüber geklagt, die Herztöne waren rein und rhytmisch, nicht sehr stark. Die Section ergab ein braunes, schlaffes und mässig fettreiches Herz. Ich glaube, dass das Zusammentreffen ein mehr zufälliges war und auf den bei dem Patienten Emanuel's bestehenden Morbus Basedowii zu beziehen ist. In klinischer und diagnostischer Hinsicht möchte ich diesem Symptome nicht allzu viel Bedeutung beimessen.

Literatur.

1. Schück: Ueber das Wesen und die Entstehung des Angioma arteriale racemosum. Inaug.-Diss. Berlin 1885.
2. Heine: Ueber Angioma arteriale racemosum am Kopf und dessen Behandlung. Prager Vierteljahrsschrift. 1869. Bd. 36.
3. Kümmel: Zur Behandlung des Angioma arteriale racemosum. Langenbeck's Archiv. Bd. 33. 1882.
4. Lablée: Gazette des hôpitaux. 1872. No. 33.
5. Wagner: Ueber das arterielle Ranken-Angiom der oberen Extremität. Bruns' Beiträge. Bd. 11. 1894.
6. Kretschmann: Ueber das Angioma arteriale racemosum. Inaug.-D. Halle 1881.
7. Emanuel: Ein Fall von Angioma arteriale racemosum des Gehirns Deutsche Zeitschrift f. Nervenheilkunde. Bd. 14.
8. Rokitansky: Lehrbuch der Pathol. Anatomie. Bd. 2. 1856.
9. Virchow: Die krankhaften Geschwülste. Bd. 3. S. 310, 484 f.
10. Oppenheim: Die Geschwülste und die syphilitischen Erkrankungen des Gehirns. Nothnagel. Bd. 9.
12. Kalischer: Demonstration des Gehirns eines Kindes mit Teleangi-

ektasie der linkseitigen Gesichts- und Kopfhaut und Hirn-Oberfläche. Berliner klinische Wochenschrift. 1897. No. 48.

12. Steinheil: Ueber einen Fall von Varix aneurysmaticus im Bereich der Hirngefässe. Inaug.-Diss. Würzburg 1895.
13. Rindfleisch: Lehrbuch der Pathologischen Gewebe-Lehre. S. 190.
14. Robin: Tumeurs cirsoides arterielles. Gazette médicale. 1854. S. 329.
15. Wernher: Das verzweigte Aneurysma am Kopf. Berliner klinische Wochenschrift. 1876. No. 13.
16. Karewski: Ein Fall von Angioma arteriale racemosum. Berl. klin. Wochenschr. 1886. No. 30.
17. Körte: Beitrag zur Lehre vom Angioma arteriale racemosum. Deutsche Zeitschr. für Chirurgie. Bd. 13.

Fig. 1.

Fig. 2.

Fig. 7.

Fig. 6b.

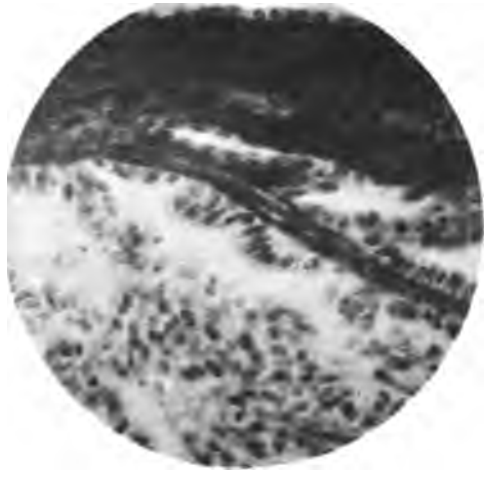

Fig. 5.

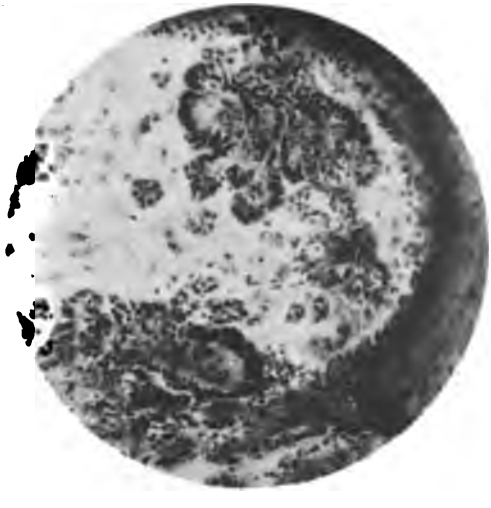

Fig. 10.



Archiv

für

pathologische Anatomie und Physiologie

und für

klinische Medicin.

Bd. 168. (Sechzehnte Folge Bd. VIII.) Hft. 3.

XII.

Beiträge zur vergleichenden Morphologie der farblosen Blutzellen.

Von

Dr. J. Meinertz,

derz. Volontär-Assistenten am Pathologischen Institut zu Berlin

(Hierzu Tafel XI.)

Die morphologische Zusammensetzung des Blutes steht augenblicklich bei Pathologen und Klinikern sehr im Vordergrunde des Interesses; eine beträchtliche Zahl von Forschern widmet seit einer Anzahl von Jahren diesem Gegenstande ihre hauptsächliche Thätigkeit. Wie sich heutzutage alles specialisirt, so beginnt sich auch die „Hämatologie“ von den verwandten Disciplinen abzugrenzen und bietet ihren Jüngern ein weites Feld, das, nach speciell dafür erdachten Methoden beackert, bereits eine grosse Zahl mehr und weniger werthvoller Früchte hervorgebracht hat. Aber ein solches Specialisiren birgt die Gefahr in sich, dass der Zusammenhang mit den andern Wissensgebieten und der Ueberblick über das Ganze verloren geht, dass der einzelne Forscher, der „gross im Kleinen“, wie er ist, nur die speciellen Resultate seiner Kleinarbeit der Welt oder vielmehr dem engen Kreise der „Fachmänner“ unterbreitet, es leicht versäumt, einmal über die Grenzen seines Specialgebietes hinauszublicken und sich zu fragen, was der Gegenstand seiner Forschung

im Zusammenhang mit dem allgemeinen biologischen Wissen bedeute. So hat man es längst beklagt, dass die einzelnen grossen Wissensgebiete sich zu unabhängig von einander entwickeln, dass sie zu wenig in fruchtbare Wechselbeziehung zu einander treten, ja, dass gewisse Thatsachen von der einen Wissenschaft geleugnet werden, während sie von einer anderen, auf anderm Wege erreicht, als Wahrheiten anerkannt werden. Was so für die grossen Wissenszweige als Gefahr längst erkannt ist, droht nun auch zum Schaden des Fortschrittes unserer Erkenntniss den kleinen Unterwissenschaften, von denen immer neue, intensiver angebaut, aber auch fester von einander abgeschlossen, auf den Plan treten. Es dürfte darum von Bedeutung sein, speciell für den Mediciner, immer den Zusammenhang zwischen dem Gegenstande der Specialforschung und dem allgemeinen naturwissenschaftlichen Wissen und ärztlichen Können zu betonen. So muss denn hervorgehoben werden, dass auch die folgenden Thatsachen nicht für sich Geltung haben können, sondern nur einen kleinen Baustein darstellen sollen, zu dem viele andere kommen müssen, damit ein brauchbares Gebäude daraus werde, dass dasjenige, was hier verzeichnet ist, nur im Zusammenhange mit zahlreichen ähnlichen Forschungen nicht nur für hämatologische, sondern auch für allgemeine histologische und medicinische Fragen Interesse gewinnen kann.

Die morphologischen Gebilde des Blutes sind in der That für die Lösung derartiger allgemeinerer Fragen ein beliebtes Object geworden. Die Suspension in einem flüssigen Medium, das eine leichte Gewinnung und Beobachtung der Zellen auch in noch lebendem Zustande gestattet, die bequeme Herstellungs-Methode schöner Präparate waren mit Anlass, dass namentlich seit den auf diesem Gebiete epochemachenden Entdeckungen Ehrlich's, die Forscher, die näheren Aufschluss über die elementaren Bestandtheile der Zellen und über deren physiologische und pathologische Bedeutung suchten, in erhöhtem Maasse diesen Gebilden ihre Aufmerksamkeit zuwandten, ganz abgesehen davon, dass speciell für die Blutpathologie die werthvollsten Aufschlüsse zu erwarten waren. Es ist nicht meine Aufgabe, zu zeigen, welchen Weg diese ganze Fortsetzungs-Richtung genommen hat; das in der Literatur niedergelegte Material ist wiederholt

in leicht zugänglicher Weise mitgetheilt[1]). Der Gedanke, diese Untersuchungen mit Hilfe der Ehrlich'schen Methoden auch auf das Blut verschiedener Thierspecies auszudehnen, lag nahe und ist wiederholt ausgeführt worden. Diese Arbeit, die nur die farblosen Blutzellen berücksichtigt, soll die directe Fortsetzung der gleichfalls aus dem Berliner Pathologischen Institut stammenden Arbeiten von Hirschfeld und Grünberg sein, von denen ersterer die Leukocyten bei verschiedenen Säugethieren, letzterer die bei verschiedenen Repräsentanten der übrigen Wirbelthierclassen behandelt.

Der Werth einer solchen vergleichenden Uebersicht, einer möglichst vollständigen Kenntniss der bei den einzelnen Thierarten vorkommenden Leukocyten-Formen, von der wir noch weit entfernt sind, liegt auf der Hand. Im Gegensatz zu der gut gekannten Function der rothen Blutkörperchen ist die Bedeutung der farblosen Blutzellen noch einigermaassen räthselhaft. Die Constanz des Verhältnisses ihrer Zahl zu der der Erythrocyten, die pathologische Bedeutung der Aenderung dieses Verhältnisses, ihr morphologischer Bau, der sich z. Th. in ganz genau charakterisirten chemischen Affinitäten ihrer einzelnen Bestandtheile äussert, machen es wahrscheinlich, dass diese Gebilde im Körperhaushalte ihre wohl zugemessene Aufgabe haben. In dieser Hinsicht hat man den in den weissen Blutzellen sich findenden eigenthümlichen Gebilden, die zu bestimmten Classen von Farbstoffen bestimmte Beziehungen besitzen, den „Granulis", besondere Rollen zugeschrieben. Solche Granula hat man bei allen bis jetzt untersuchten Thieren gefunden, und zwar bei jeder Species von besonderer, für sie charakteristischer Beschaffenheit. Welche Bedeutung sie haben, muss die Zukunft lehren; möglicher Weise ergeben sich aus den hier mitgetheilten Resultaten meiner Untersuchungen einige Anhaltspunkte für ihre Beurtheilung. Jedenfalls aber ist der vergleichend-anatomische Weg, wenn auch nicht der wichtigste, so doch ein bedeutungsvoller für die Aufklärung des Wesens dieser Gebilde.

Dabei muss aber noch eins betont werden, dass es nehmlich nothwendig ist, sich in Zukunft bei derartigen Untersuchungen

[1]) So z. B. in Ehrlich, Anämie, und in den Arbeiten Pappenheim's in diesem Archiv.

nicht auf das Blut zu beschränken, sondern, wie das auch bereits mehrfach geschehen ist, die blutbildenden Organe in den Kreis der Betrachtung zu ziehen und beide Arten von Befunden in Beziehung zu setzen. Da in das Blut unter gewöhnlichen Verhältnissen jedenfalls nur die fertig ausgebildeten Zellen übertreten, so wird man deren Ursprungsformen in jenen Organen zu suchen haben, Formen, die für die Auffassung der fertigen Zellen natürlich von grosser Bedeutung sind. Denn wir dürfen nicht vergessen, dass, wie neuerdings auch E. Grawitz wieder hervorhebt, wir das Blut selbst fast ausnahmslos nur als Zwischenträger der Leukocyten anzusehen haben, „während ihr Ursprung und ihr Endziel in den Geweben der stabilen Organe liegt", und dass gerade die allerwichtigsten Fragen in der Leukocytenlehre nicht durch die klinische Hämatologie, sondern nur durch die allgemeine normale und pathologische Histologie zu Ende geführt werden können." Man hat die blutbildenden Organe des Menschen und der höheren Thiere in der That bereits in ausgedehnterem Maasse in den Kreis der Untersuchung gezogen und daraus wichtige Aufschlüsse in der erwähnten Hinsicht erhalten. Weitere Untersuchungen auch an niederen Thieren müssen Zoologen von Fach vorbehalten bleiben. Cuénot hat in einer umfassenden Monographie blutbildende Organe bei fast allen Classen und Ordnungen der wirbellosen Thiere gefunden, doch bestreitet z. B. Knoll, dass diese von Cuénot entdeckten Organe wirklich den erwähnten Zweck besitzen und hält die von dem französischen Forscher dafür angeführten Kriterien nicht für maassgebend. Jedenfalls müssen weitere Untersuchungen diese Frage klären.

Was nun das von mir untersuchte Material betrifft, so habe ich folgende Thiere, deren Auswahl theils äusseren, theils im Verlaufe der Untersuchung sich ergebenden sachlichen Gründen unterlag, in den Kreis meiner Betrachtung gezogen:

Von Reptilien: Emys lutaria.

Von Fischen: Leuciscus rutilus (Plötze), Perca fluviatilis (Flussbarsch), Tinca vulgaris (Schleie), Carassius vulgaris (Karausche), Anguilla vulgaris (Aal), Cyprinus Carpio (Karpfen), Petromyzon fluviatilis (Neunauge).

Von Crustaceen: Homarus vulgaris (Hummer).

Von Insecten: Bacillus Rossi, Larve von Oryctes nasicornis (Nashornkäfer).

Von Würmern: Lumbricus agricola (Regenwurm).

Es war zuerst meine Absicht, die Wirbellosen in grösserem Umfange zu berücksichtigen; doch boten die Befunde bei den einzelnen Arten der Fische soviel Abweichendes, dass ich es der Mühe für werth hielt, meine Aufmerksamkeit diesen besonders zuzuwenden, wodurch die andern in weniger ausgedehntem Maasse Berücksichtigung fanden.

Die Methode, deren ich mich bediente, ist die bekannte Ehrlich'sche Deckglasmethode. Die Fixirung erfolgte ausschliesslich durch Hitze, d. h. die Präparate wurden auf dem Kupferblech bei einer Temperatur von etwa 120° ungefähr eine Stunde lang erhitzt. Dem Bedenken von Rawitz, der diese Methode bei Fischblut für weniger geeignet hält, kann ich nicht beipflichten. Rawitz meint, dass die Fischblutkörperchen viel empfindlicher seien, als die übrigen, so dass sie durch diese Temperatur geschädigt würden und Kunstproducte entständen, so durch Abspringen des Protoplasmas der Erythrocyten vom Kern u. s. w. Ich habe mit dieser Methode stets gute Präparate erhalten.

Zur Färbung benutzte ich die von Ehrlich zur Färbung seiner Granula angewanden Farbstoffe: das dreifache Glyceringemisch aus Aurantia, Eosin und Indulin, dann Triacid (Methylgrün-Säurefuchsin-Orange-Gemisch), Methylenblau, Dahlia; ferner auch Hämatoxylin-Eosinglycerin und die von Pappenheim besonders empfohlene Combination Methylgrün-Pyronin. Letztere Lärbung bildet beim menschlichen Blute ein Specificum für die grossen und kleinen Lymphocyten, deren Kern sie bläulich, deren Protoplasma sie lebhaft roth färbt, während das Protoplasma der multinucleären Leukocyten sich so gut wie gar nicht färbt. Auch die andern basophilen Substanzen, wie basophile Granula und Bakterien, werden von dem basischen Farbstoff Pyronin lebhaft gefärbt, während das ebenfalls basische Methylgrün ein specifischer Kernfarbstoff ist und nichts Anderes als Kerne, letztere leider nicht sehr distinct, färbt. Man kann aber, wie auch Pappenheim hervorhebt, nicht etwa das Methylgrün durch das

bei weitem besser färbende Methylenblau ersetzten; dann würde sich der Zellleib ebenfalls blau färben. Das Wesen der Methode liegt eben in der electiven Fähigkeit von Protoplasma und Kern der Lymphocyten, die beide für basische Farbstoffe ein Anziehungs-Vermögen besitzen, aber für verschiedene basische Farbstoffe ein ungleiches, so der Kern mehr für Methylgrün, als für Pyronin und umgekehrt der Zellleib, ein noch grösseres aber beide für Methylenblau. Zuweilen wurde auch, wo es sich um die Möglichkeit des Vorhandenseins von Fett handelte, Osmiumsäure und der ausgezeichnete Fettfarbstoff Scharlach R. angewandt. Die panoptische Methode von Michaelis habe ich dagegen nach zahlreichen Vorversuchen bei dieser Arbeit nicht angewandt. So ausgezeichnete Bilder sie bei genauer Erfüllung aller Kautelen liefern kann, so sind doch eben diese Kautelen so zahlreich und umständlich, dass die Anwendung der ganzen Methode darunter leiden muss.

Natürlich wurden zur Controlle auch frische Präparate untersucht.

Die Zeichnungen sind von mir in der Regel unter Benutzung derselben Farben angefertigt, mit Hilfe deren die Präparate hergestellt worden waren. Das angewandte Mikroskop war fast durchweg Zeiss Oc. 2, Immers. $\frac{1}{18}$.

Ich gehe jetzt zur Beschreibung der Befunde bei den einzelnen untersuchten Exemplaren über.

Emys lutaria.

Das Blut dieser kleinen Schildkröte, das leicht zu gewinnen ist, indem man dem Thiere ein Stückchen seines Schwanzes abschneidet, zeichnet sich durch eine Reihe verschiedener, wohlcharakterisirter Arten weisser Blutzellen aus. Die Befunde sind dabei eigenthümlich genug, um etwas genauer besprochen zu werden. Ich will die einzelnen Arten der Reihe nach durchgehen, wie sie sich mit jedem der erwähnten Farbstoffe behandelt darstellen.

Färbung mit Triacid. Hauptsächlich ins Auge fallen bei dieser Färbung zwei leicht von einander zu unterscheidende Formen von farblosen Blutzellen. Die eine von ihnen (Taf. XI, Fig. 1, 2) ist etwa von der Grösse eines menschlichen multinucleären Leukocyten. Der Kern zeigt entsprechend dem sonstigen Verhalten bei Triacid-Färbung keine sehr

scharfen Umrisse, er ist klein im Verhältniss zum Zellleib. Letzterer ist dicht und gleichmässig erfüllt von ziemlich gleichgrossen, annähernd runden, lebhaft violettroth erscheinenden Körnern, die sich scharf von einander und von dem dazwischen liegenden matt gefärbten Protoplasma abheben. Sie sind nicht in allen Exemplaren dieser Zellsorte gleich gross, im Durchschnitt haben sie etwa die Grösse der menschlichen eosinophilen Granula.

Die zweite Art von Zellen (Taf. XI, Fig. 3—5) hat etwa die Grösse der vorigen, der Kern verhält sich wie bei jener. Der Zellleib aber ist dicht erfüllt mit stäbchenförmigen Gebilden von gleichem Farbenton wie die Körner der vorigen Sorte. Die Stäbchen liegen so dicht über einander gehäuft, dass oft nur am Rande oder an der Stelle, wo in Folge der Anwesenheit des Kernes nicht so dichte Haufen Platz haben, die Form der einzelnen zu erkennen ist. Sie sind nicht immer ganz gleichmässig breit, oft annähernd spindelförmig, am Ende zugespitzt, oder auch wie scharf abgeschnitten. Ihre Länge beträgt etwa das Vier- bis Fünffache ihrer mittleren Breite. Schon im frischen, ungefärbten Zustande sind diese Stäbchen sichtbar. Sie zeigen dabei einiges Lichtbrechungs-Vermögen und erscheinen öfters in eigenthümlich sternförmiger Anordnung.

Ganz anders und weniger auffällig gefärbt zeigen sich andere farblose Blutzellen, die bei der Triacid-Färbung als Zellen mit verhältnissmässig grossem, rundem Kern und schmalem, dunklem Protoplasma-Hof erscheinen. Sie werden noch näher erwähnt werden (Taf. XI, Fig. 6).

Färbung mit 3fachem Glyceringemisch. Die Färbung ergiebt, dass die Granula der erwähnten beiden Zellarten sich mit dem sauren Farbstoffe, dem Eosin, lebhaft färben (Taf. XI, Fig. 7—9). Sie nehmen einen leuchtend rothen Farbenton an, während das dazwischen liegende Protoplasma sich entweder gar nicht färbt oder einen hell orangefarbenen Ton annimmt. Die übrigen Zellen bleiben ganz matt gefärbt. Dasselbe ergiebt auch die

Färbung mit Hämatoxylin-Eosinglycerin (Taf. XI, Fig. 10, 11), nur dass die Kerne distincter hervortreten, sowohl bei den granulirten, als auch bei den granulationslosen Zellen; das Hämatoxylin ist ein viel besseres Kernfärbemittel als der saure Farbstoff Indulin, der Bestandtheil des dreifachen Glyceringemischs. Man sieht hier auch, was weder beim Triacid, noch beim Triglycerin zu erkennen ist, dass die Kerne der granula- und stäbchenhaltigen Zellen z. Th. nicht einfach sind, dass sie öfters zu mehreren völlig getrennt neben einander liegen[1]); bei anderen ist diese Trennung nur durch eine Einbuchtung angedeutet. Die Stäbchen und Körner besitzen, vom Eosin gefärbt, eine aussererdentliche Leuchtkraft, die in der Figur nicht gut wiederzugeben ist. Das dazwischen liegende Protoplasma bleibt ganz ungefärbt.

Färbung mit Methylenblau. Hiermit färben sich die Stäbchen und Körner der vorher erwähnten Zellen gar nicht, dagegen tritt eine dritte

[1]) Es ist zufällig keine derartige Zelle mit abgebildet. S. bei Dahlia.

Sorte von Zellen deutlicher hervor. Diese besitzen einen runden Kern und einen im Vergleich dazu nicht sehr breiten Zellleib. Letzterer zeigt in verschieden dichter Anordnung eine Anzahl intensiv blau gefärbter Körner von unregelmässiger Form und wechselnder Grösse (Taf. XI, Fig. 12—14). Meist bilden sie einen Kranz um den Kern, der Art, dass auf dem Kerne selbst gar keine oder spärlichere Körner stehen (letzteres perspectivisch gedacht; die Körner befinden sich natürlich im Zellleib selbst). Der Kranz ist oft so dicht, dass die Umrisse der einzelnen Granula nicht deutlich hervortreten, in andern Fällen sind sie so weit von einander entfernt, dass das blassblau gefärbte Protoplasma in grösserer oder geringerer Ausdehnung zwischen ihnen sichtbar ist.

In der Regel etwas kleiner sind andere Zellen (Taf. XI, Fig. 15, 16), die etwa dieselbe Form des Kernes und Zellleibes haben, bei denen letzterer aber keine Granula zeigt, sondern eine faserige Structur, entsprechend den menschlichen Lymphocyten.

Färbung mit Ehrlich'scher Dahlia-Lösung. Diese Färbung ergiebt etwa dieselben Bilder wie Methylenblau (abgesehen von dem violetten Farbenton), nur treten bei diesem ausserordentlich distinct färbenden Kernfärbemittel die Kerne sehr scharf hervor, zumal da die nachfolgende Entfärbung mit Alkohol oder Essigsäure alles übrige wieder vollständig farblos erscheinen lässt. Die netzförmige Structur der Kerne der stäbchen- und granulahaltigen Zellen ist gut zu sehen, ebenso die Form und z. Th. vorhandene Mehrzahl der Kerne (Taf. XI, Fig. 17, 18). Nicht entfärbt werden durch Alkohol oder Essigsäure ausser den Kernen nur die oben erwähnten basophilen Granulationen, die intensiv violett erscheinen. Von den übrigen Granula und Stäbchen ist Nichts zn sehen.

Färbung mit Pyronin-Methylgrün. Entsprechend dem sonst bekannten Verhalten des Pyronins färbt dieses die basophilen Granulationen auch hier intensiv roth, während die Kerne von dem nur als Kernfarbstoff fungirenden Methylgrün blass-bläulich oder grünlich tingirt werden (Taf. XI, Fig. 19). Die übrigen Granula und die Stäbchen bleiben auch hierbei völlig ungefärbt. Dagegen erscheinen die oben erwähnten rundkernigen, granulationslosen Zellen, genau entsprechend dem Verhalten der menschlichen Lymphocyten, mit grünlichem Kern und rothem, schmalem, faserigem Protoplasma-Hof (Taf. XI, Fig. 20).

Wir haben also bei Emys lutaria folgende Arten farbloser Blutzellen zu nnterscheiden:

1. Zellen mit einfachem oder mehrfachem, bezw. eingebuchtetem Kern und grossem Zellleib, der runde Granula enthält, die sich mit neutralen und sauren Farbgemischen lebhaft färben.

2. Zellen mit der gleichen Beschaffenheit des Kerns, deren

Protoplasma aber nicht runde, sondern stäbchenförmige, sich im übrigen in gleicher Weise färbende Gebilde enthält.

3. Zellen mit rundem Kern und schmalerem Protoplasma-Hof, der unregelmässige, basische Farbstoffe aufnehmende Granula enthält.

4. Granulationslose Zellen mit schmalem, faserigem, basophilem Zellleib und rundem Kern.

Stäbchenförmige „Granula" (um diesen Ausdruck beizubehalten) sind schon lange bei Vögeln und auch bei Reptilien gefunden worden. Bizzozers hat sie zuerst im Knochenmark von Hühnern gesehen. Grünberg fand sie bei Vögeln und bei Lacerta muralis, aber alle viel kleiner als diese bei Emys lutaria von mir gefundenen, die wohl die grössten bis jetzt betrachteten derartigen Gebilde sind. Auch bei einer Fischart, Scyllium catulus, sind diese „krystalloiden Granula" von Grünberg und ebenso von Rawitz gefunden worden. Letzterer hält die Stäbchen, wenigstens die bei Scyllium beobachteten, geradezu für Bakterien, eine Ansicht, der Grünberg energisch entgegentritt.

Ueber die Natur dieser Gebilde ist schwer ins Reine zu kommen. Ob die Anschauung von Sacharoff, nach der bei Vögeln die stäbchenförmigen Granula aus den Kernen der Erythrocyten herausfallen und dann von den Leukocyten durch Phagocytose aufgenommen werden, in diesem Falle irgend eine Bedeutung hat, das kann ich hier nicht entscheiden. Dass die von mir beobachteten Dinge keine Bakterien sind, ist wohl ohne Weiteres klar. Ganz abgesehen von der Unwahrscheinlichkeit, dass sich bestimmte Zellarten in so regelmässiger Weise mit bestimmten Bakterien beladen, (die sich in gleicher Weise färbenden runden Granula könnte man dann ja wohl für Kokken ansehen?), widerspricht dieser Auffassung schon die Thatsache, dass diese Stäbchen sich in tinctorieller Hinsicht gerade umgekehrt wie Bakterien verhalten, indem sie gerade die basischen Farbstoffe nicht annehmen und sich mit den sauren lebhaft färben. Ob wir es mit Krystallen zu thun haben, lässt sich schwer sagen. Ihrer ganzen Erscheinung nach liegt diese Annahme nahe, andererseits wieder lässt sich schwer denken, dass Krystalle eine so scharf hervortretende Affinität zu ganz bestimmten Farbstoffen besitzen sollten, und zwar eine ganz analoge

wie andere Gebilde, denen wohl niemand den Charakter von Krystallen zusprechen würde[1]).

Leuciscus rutilus.

Färbung mit Triacid. Bei dieser Art der Färbung treten drei verschiedene Formen von farblosen Blutzellen deutlich hervor. Die eine ist etwa von der Grösse der multinucleären Leukocyten des Menschen, zeigt einen sich bläulich färbenden, rundlichen oder etwas eingebuchteten Kern und einen im Verhältniss dazu ansehnlichen Zellleib. Eine Kernstructur ist bei dieser Färbung nicht wahrzunehmen, der Kern erscheint vielmehr vollkommen homogen. Der Zellleib zeigt einen ungefärbten oder ganz leicht bläulich-röthlichen Grund, von dem sich mehr oder weniger dicht stehende, lebhaft rothviolett gefärbte Granula abheben. Die Form und Grösse dieser Granula ist unregelmässig, bald sind sie mehr rundlich, bald mehr stäbchenförmig und zwar so, dass einzelne Zellen vorwiegend rundliche, andere vorwiegend stäbchenförmige, ferner einzelne Zellen kleinere, andere grössere enthalten, doch mit so zahlreichen Uebergängen, dass man besondere Gruppen nach diesen Formen und Grössen nicht aufstellen kann (Taf. XI, Fig. 21—23). Die kleinsten entsprechen an Grösse etwa den neutrophilen Granulis des Menschen, die grössten sind grösser als die eosinophilen, unterscheiden sich auch von ihnen durch ihre unregelmässige Form. Der Farbenton ist meist röther als der der menschlichen neutrophilen. Auffallend ist, dass diese Granula den Zellleib nie vollständig erfüllen, sondern sich immer nur auf der einen Seite des stets excentrisch gelegenen Kernes finden.

Die zweite Form ist etwas grösser, als die vorige und viel seltener (Taf. XI, Fig. 24). Sie hat ebenfalls einen rundlichen, excentrisch gelegenen Kern und einen im Vergleich dazu grossen Zellleib. Dieser zeigt auf ziemlich kräftig mitgefärbtem Grunde dunkelviolette, regelmässig runde und auch annähernd gleich grosse, die ganze Zelle gleichmässig erfüllende Granula, die kleiner sind als der Durchschnitt der Granula der vorigen Art. Ihre Zahl ist grösser als bei der vorigen Form. Sie stehen in ihrer Grösse zwischen den menschlichen eosinophilen und neutrophilen. Der Farbenton entspricht ganz dem der neutrophilen. Auffallend ist die Mitfärbung des Grundes, der indessen die viel dunkleren Zellgranula deutlich hervortreten lässt.

Haben wir so Analoga zu den eosinophilen und neutrophilen Zellen des Menschen und der Wirbelthiere, so fehlen auch die Lymphocyten nicht, die z. Th. sogar ganz genau die Verhältnisse der menschlichen Lympho-

[1]) Krystallische Gebilden in thierischen Zellen sind schon öfters nachgewiesen worden. Es sei nur an die Befunde von Reinke und von Lubarsch erinnert. Ersterer fand krystalloide Gebilde, aus Eiweisssubstanz bestehend, im interstitiellen Gewebe des Hodens, letzterer ebenfalls Krystalle in den Hodenepithelien selbst.

cyten darbieten. Ich werde im Folgenden die Ausdrücke Lymphocyt, Leukocyt, eosinophil, neutrophil u. s. w. vermeiden, wenigstens als Charakterisirungs-Merkmal einer bestimmten Gruppe, da es nicht sicher ist, in wieweit wir berechtigt sind, diese von den menschlichen Verhältnissen abstrahirten Begriffe als Analogien für die ganz verschiedenartigen Verhältnisse der Fische anzuwenden. Wenn ich also jetzt von „Lymphocyten" spreche, so soll das nur im Hinblick auf ihre Form Geltung haben, ohne in Bezug auf ihre Herkunft oder Bedeutung etwas zu präjudiciren. Diese „Lymphocyten" also, die bei der Färbung mit Pyronin-Methylgrün genauer beschrieben werden sollen, zeigen bei der Färbung mit Triacid einen bläulichen Kern ohne wahrnehmbare Structur und ein violettes, nicht ganz homogenes, aber granulationsloses Protoplasma von wechselnder Mächtigkeit, das zuweilen den Kern nur als schmaler Hof umgiebt, zuweilen bedeutend umfangreicher ist.

Endlich sind noch Formen zu finden, die gewissermaassen in der Mitte zwischen den an zweiter Stelle und den zuletzt genannten stehen. Bei diesen ist der Zellleib im Vergleich zum Kerne gross und zeigt eine Art granulärer Structur, bei der die Granula aber nicht scharf abgehoben erscheinen, sondern, ganz matt gefärbt, mit dem noch etwas blasseren Untergrunde fast verfliessen (Taf. XI, Fig. 25). In wie weit es sich hier um Uebergangsformen handelt, kann ich nicht entscheiden.

Färbung mit dreifachem Glycerin-Gemisch. In diesem Gemisch saurer Farbstoffe färben sich die oben erwähnten Granula leuchtend roth (Taf. XI, Fig. 26, 27); die Grundsubstanz des Zellleibes bleibt ungefärbt. Der Kern nimmt das Indulin auf und färbt sich damit schwarz oder grau, seine Structur tritt als ein dichtes Netzwerk hervor.

Bei einer zweiten Form, die im Uebrigen der oben erwähnten gleicht, nimmt der ganze Grund des Zellleibes einen violetten Farbenton an, offenbar eine Mischfarbe von Eosin und Indulin, während die sich von ihm abhebenden Granula schwarz erscheinen (Taf. XI, Fig. 28.) Da im Uebrigen die ganze Gestaltung der Zelle dieselbe ist, wie bei der vorigen Form, so werden wir zwischen diesen beiden Formen keinen principiellen Unterschied machen, zumal da sich die Granula hier wie dort mit einem sauren Farbstoff, nehmlich hier mit dem Indulin, dort mit dem Eosin färben. Solche Verschiedenheiten sind auch bei anderen Thieren beobachtet worden; so hat Hirschfeld beim Meerschweinchen ausser Zellen mit groben eosinophilen auch solche mit feinen indulinophilen Granulis gefunden.

Eine dritte Form scheint der beim Triacid erwähnten Uebergangsform zu entsprechen. Der Zellleib zeigt sich in einem Mischton von Eosin und Indulin gefärbt und bietet ausserdem die Andeutung einer netzartigen bis granulären Structur.

Die Färbung mit Hämatoxylin-Eosin-Glycerin bietet im Wesentlichen die gleichen Bilder (Taf. XI, Fig. 29—31), nur bleibt der Grund des Zellleibes bei einem Theile der Zellen der ersterwähnten Form nicht

ganz farblos, sondern nimmt etwas von dem Hämatoxylin auf. Die Zellen mit den unregelmässigen Granulis erweisen sich als meistens einkernig, zuweilen aber auch als mehrkernig (Taf. XI, Fig. 30).

Färbung mit Pyronin-Methylgrün. Bei dieser Färbung treten Gebilde deutlich hervor, die sich in der oben erwähnten, für die menschlichen Lymphocyten charakteristischen Weise tingiren und auch im Uebrigen z. Th. ganz genau so aussehen, wie die menschlichen Lymphocyten. Sie zeigen einen grossen, runden, structurlos erscheinenden Kern und einen schmalen Zellleib (Taf. XI, Fig. 32—34). Letzterer ist nicht ganz homogen, sondern zeigt, genau wie bei den Lymphocyten des Menschen, eine Art faseriger oder unregelmässig netzförmiger Beschaffenheit. Bei andern dieser Gebilde findet man einen im Verhältniss zum Kerne grösseren Zellleib, letzteren aber von gleicher Structur, wie bei den genannten. Ich habe gefunden, dass mit keinem Farbstoffe diese eigenthümliche Beschaffenheit des Lymphocyten-Plasmas so deutlich hervortritt, wie mit dieser Combinations-Färbung, während z. B. die Kernstructur bei Anwendung von Methylenblau sich viel deutlicher zeigt.

Die Grösse dieser Lymphocyten schwankt, wenn auch nicht sehr beträchtlich; die kleineren erreichen nicht die Grösse der „kleinen Lymphocyten", die grösseren haben noch nicht die Grösse der multinucleären Leukocyten des Menschen.

Färbung mit Methylenblau. Diese Färbung ergiebt nichts besonders Charakteristisches. Die Kerne nehmen sämmtlich einen lebhaft blauen Farbenton an, das Protoplasma erscheint durchweg schwächer gefärbt. Die erwähnten Granula sieht man ungefärbt mit bläulichem Saume hervortreten. Granula, die sich mit basischen Farbstoffen färben, sind hier ebenso wenig zu finden, wie bei irgend einem der anderen untersuchten Fische.

Es sind also bei Leuciscus rutilus zu unterscheiden:

1. Zellen mit einem, zuweilen auch mehreren Kernen, grossem Zellleib und unregelmässig gestalteten, sich mit neutralen und mit sauren Farbgemischen lebhaft färbenden Granulis.

2. Etwas grössere Zellen mit rundem Kerne, grossem Zellleib und durchschnittlich kleineren, gleichmässigen, neutrophilen Granulis.

3. Aehnliche Zellen, aber nur mit Andeutung einer granulären Structur.

4. Zellen mit nicht sehr zahlreichen, aus dem Glycerin-Gemisch das Indulin aufnehmenden Granulis.

5. Lymphocyten und ihnen ähnliche Gebilde.

Die einzelnen Formen sind im Allgemeinen wohl charakterisirt. Ob es sich bei einzelnen dieser Gebilde um Uebergangsformen handelt, wie bereits angedeutet, oder um untergehende oder noch unreife Zellen, will ich nicht entscheiden. Bekanntlich herrschen in dieser Beziehung auch in Bezug auf das am besten gekannte Blut des Menschen noch die grössten Meinungs-Verschiedenheiten, und wir haben vorläufig keine Handhabe, hier klärend einzugreifen. Rawitz unterscheidet im Blute von Scyllium als 6. Lymphocyten-Form eine Art von Zellen, die gekörnt und nach seiner Ansicht zum Untergange bestimmt ist; dies begründet er damit, dass diese Granula nicht wie die Ehrlich'schen Granula Einschlüsse der Zellsubstanz darstellten, sondern dass der ganze Zellleib aus ihnen bestehe, ferner dass sie sich nicht mit den Ehrlich'schen Methoden färbten (aber sie färben sich doch mit Eosin?) und stellenweise getrennt vom Zellleibe lägen. Ob diese Unterscheidung von Ehrlich'schen und anderen Granulis irgend eine Bedeutung hat, vermag ich nicht zu sagen; die angegebenen Kriterien erscheinen mir nicht genügend.

Perca fluviatilis.

Das Blut dieses Teleostiers zeichnet sich durch die einfachen Verhältnisse seiner farblosen Blutzellen aus. Es finden sich nehmlich nur 2 Formen, und zwar entsprechen diese etwa den grossen und kleinen Lymphocyten des Menschen. Dieser abweichende Befund, der mir natürlich beim ersten Exemplar dieser Species, das mir in die Hände kam, sehr auffiel, veranlasste mich, eine grosse Anzahl von Exemplaren zu untersuchen, bei denen allen aber dasselbe constatirt werden konnte. Die Färbung mit Pyronin-Methylgrün erwies sich hier als besonders werthvoll, während die Kernstructur besonders schön mit Dahlia hervortrat.

Färbung mit Triacid. Kern, wie Protoplasma nehmen fast gar nichts von dem Farbstoff auf, so dass beide äusserst blass erscheinen, aber eine leichte Structur erkennen lassen (Taf. XI, Fig. 35, 36).

Färbung mit dreifachem Glycerin-Gemisch. Kern und Protoplasma färben sich kaum mehr wie mit Triacid.

Färbung mit Hämatoxylin-Eosin-Glycerin. Der Kern färbt sich mit dem Hämatoxylin, zeigt sich nicht ganz homogen, der Zellleib

nimmt eine etwas schmutzig bläulich-rothe Farbe an und lässt eine netzförmige Structur erkennen (Taf. XI, Fig. 37).

Färbung mit Pyronin-Methylgrün. Hier tritt die Aehnlichkeit mit den Lymphocyten des Menschen am deutlichsten hervor, namentlich bei der kleineren Form, die nicht ganz die Grösse der menschlichen Lymphocyten besitzt. Der Kern ist rund und meist nur mit einem schmalen Protoplasma-Hof umgeben. Eine Andeutung einer Kernstructur ist bei dieser Färbung kaum vorhanden. Der lebhaft purpurrothe Zellleib dagegen zeigt die etwas faserige oder netzartige Beschaffenheit, wie sie für Lymphocyten charakteristisch ist. Zuweilen geht diese netzartige in eine mehr granuläre Beschaffenheit über, und in ganz vereinzelten Zellen sind in der That distincte Granula zu sehen, die aber auf einem ebenfalls, nur etwas heller gefärbten Grunde stehen und nicht scharf abzutrennen sind von jenen Bälkchen und Fasern, die vorwiegend das Structurbild des Zellleibes ausmachen (Taf. XI, Fig. 38—40).

Die grösseren Formen, die sich genau wie die kleinen färben, zeigen einen im Verhältniss zum Kerne grösseren Zellleib, der besonders schön eine dichtere oder weitere netzförmige Structur aufweist. Die Maschen des Netzes sind nicht gleichmässig, die Stränge, die es bilden, aber jedenfalls sehr fein; denn man sieht durch sie hindurch den ungefärbten Grund, auf dem die Zelle liegt, was, kugelige Beschaffenheit der Zelle vorausgesetzt, nur bei grosser Feinheit der Netzstränge möglich ist (Taf. XI, Fig. 41, 42).

Färbung mit Methylenblau. Diese ergiebt im Wesentlichen das gleiche Bild, wie die vorige Färbung (Taf. XI, Fig. 43—45). Das Maschenwerk des Zellleibes der grossen Form ist ebenfalls deutlich sichtbar, die Kernstructur ist aber besser ausgeprägt. Zuweilen allerdings ist nichts von Kernstructur zu sehen, der intensiv gefärbte Zellleib umgiebt eine hellere, runde, structurlose Stelle (Taf. XI, Fig. 45). Die Vermuthung liegt nahe, dass bei diesen Exemplaren der Kern durch irgend eine äussere Veranlassung herausgefallen ist.

Färbung mit Ehrlich'scher Dahlia-Lösung und nachfolgender Entfärbung mit Essigsäure oder Alkohol. Bei dieser Färbung, die ursprünglich für die Darstellung der Mastzellen-Granula angegeben wurde, ist die Kernstructur am schönsten zu sehen (Taf. XI, Fig. 46). Während der Zellleib durch die nachfolgende Entfärbung abblasst, tritt der Kern deutlich hervor und zeigt sich als lila gefärbtes feines Maschenwerk. Von Granulis ist nichts zu sehen.

Es waren also mit allen Methoden nur die beiden beschriebenen Arten der farblosen Blutzellen zu finden. Das ist um so auffallender, als wir alsbald bei einem nicht sehr entfernten Verwandten des Barsches eine ganz andere Beschaffenheit dieser Zellen kennen lernen werden. Es fällt in's Auge, dass

die beiden Zellarten eine viel grössere Affinität zu basischen, als zu sauren und neutralen Farbstoffen zeigen, ganz entsprechend dem Verhalten der menschlichen Lymphocyten. Es lässt sich nicht entscheiden, in wie weit hieraus ein Schluss auf die Herkunft dieser Gebilde gezogen werden darf (hier wäre eine ergänzende Untersuchung über die blutbildenden Organe sehr am Platze), ebenso wenig, ob sie passiv in das Blut hinein geschwemmt oder beim Durchströmen des Blutes durch die Organe ihrer Entstehung activ hinein gewandert sind. Eine gewisse Activität wird wohl immer angenommen werden müssen, denn es scheint mir schwer verständlich, dass das Blut, welches doch alle Organe mit den Verzweigungen seiner Bahn durchsetzt, mit so grosser Constanz gerade diese Sorte von Gebilden mitschwemmte und nicht auch alle möglichen anderen Bestandtheile und Producte der Organe. Diese Frage scheint mir überhaupt zu sehr urgirt und namentlich der Gegensatz zwischen Activität und Passivität der Zellen zu sehr betont zu werden. In neuester Zeit sind übrigens beim Menschen bereits Bewegungs-Vorgänge der bis dahin als „passive" Gebilde geltenden Lymphocyten nachgewiesen worden.[1])

Die rothen Blutkörperchen habe ich im Allgemeinen bei diesen Untersuchungen ausser Betracht gelassen. Nur nebenbei will ich daher erwähnen, dass mir beim Barsch, wie bei andern Arten, ein Befund, den auch Rawitz hervorhebt, aufgefallen ist, nehmlich das Vorkommen von runden Erythrocyten neben den ovalen. Die runden Formen zeichnen sich sämmtlich durch viel geringere Färbbarkeit des Kernes und meistens auch des Protoplasmas aus. Ich will auf die Ansichten von Rawitz, der diese Formen theils als untergehende Erythrocyten, theils in anderer Weise auffasst, hier nicht eingehen und verweise auf die betreffende Arbeit selbst.

Tinca vulgaris.

Die weissen Blutkörperchen der Schleie bieten sehr auffallende Verhältnisse dar, wie sie meines Wissens noch nie beobachtet sind. Die sogenannten Granula treten hier in einer

[1]) Hirschfeld, Sind die Lymphocyten amöboider Bewegung fähig? Berl. klin. Wochenschr., 1901, No. 40.

Form auf, die vielleicht geeignet ist, über das Wesen dieser Gebilde etwas mehr Licht zu verbreiten. Es wird wieder am besten sein, die Befunde, wie sie sich bei den verschiedenen Färbemethoden ergeben, nach einander anzuführen.

Färbung mit Triacid. Hierbei wollen wir zunächst eine Form erwähnen, die grosse Aehnlichkeit mit der bei Leuciscus rutilus an zweiter Stelle genannten Form besitzt (Taf. XI, Fig. 47). Wir sehen eine Zelle etwa von der Grösse der menschlichen multinucleären Leukocyten mit einem Zellleibe, der im Vergleich zum Kerne gross und dicht mit violett gefärbten, annähernd regelmässig runden, gleich grossen Granula erfüllt ist, die, grösser als die menschlichen neutrophilen, sich von dem kaum gefärbten Untergrunde deutlich abhieben. Eine Structur des Kernes ist, wie gewöhnlich bei Triacid, nicht wahrzunehmen.

Bei anderen Zellen (Taf. XI, Fig. 48) ist die Granulation nicht so regelmässig, die Granula sind weniger gleichmässig, weniger vom Grunde abgehoben, der, mitgefärbt, stellenweise in die Granula übergeht.

Bei anderen wieder ist kaum mehr etwas von Granulis zu sehen, der Grund des Zellleibes ist violett gefärbt, aber nicht gleichmässig, sondern mehr in Gestalt eines Netzwerkes, das stellenweise sich mehr verdichtet. stellenweise auch Granula-ähnliche dunkle Flecken zeigt (Taf. XI, Fig. 49), Es ist kein Zweifel, dass diese Formen in einander übergehen, dass keine scharfe Abgrenzung zwischen den beiden vorgenommen werden kann.

Viel auffälliger ist eine andere Art farbloser Blutzellen. Diese sind z. Th. von gleicher Grösse, z. Th. etwas kleiner als die eben genannten; der Kern ist von gleicher Grösse und Beschaffenheit, das Protoplasma kaum oder gar nicht gefärbt. In letzterem aber liegen Gebilde, mit denen ich zuerst nichts anzufangen wusste, auf die jedenfalls die bis dahin beschriebenen Granula keinen Hinweis boten. Es sind dies theils runde, theils längliche, theils unregelmässig geformte Kugeln, Klumpen und Körner, die sich in der verschiedensten Grösse, Zahl und Anordnung in den einzelnen Zellen finden. In manchen Zellen liegt nur ein derartiges Gebilde, oft so gross wie der Zellkern, ja zuweilen noch grösser (Taf. XI, Fig. 50), oft auch viel kleiner (Taf. XI, Fig. 51). In anderen Zellen liegen 4, in anderen 10, und zwar in derselben Zelle ganz verschiedenartig in Bezug auf Grösse und Form (Taf. XI, Fig. 53, 54). Alle Uebergänge sind in derselben Zelle vorhanden. Es sieht oft aus, als ob ein derartiges Gebilde zerborsten und regellos in grosse und kleine Bruchstücke zerfallen sei. Doch nehmen die grossen in der Regel rundliche Form an. Ich habe natürlich eine ganze Anzahl von Exemplaren dieser Fischart untersucht, aber bei allen genau dieselben Verhältnisse festgestellt. Nur die Färbung dieser Gebilde wechselt bei den verschiedenen Exemplaren. Bei einem färben sie sich violett (Taf. XI, Fig. 50, 51, 53 u. s. w.), bei einem andern orange (Taf. XI, Fig. 52, 61 u. s. w.) oder gelb (Taf. XI, Fig. 59), und

zwar ist dieser Farbenton mit einigen Abweichungen (in Fig. 58 ist z. B. ein grosses orangefarbenes und 3 kleine violette Körner) bei demselben Exemplar einigermaassen constant. Die einen haben also eine grössere Affinität zu dem sauren Farbstoff Orange G, die andern zu dem neutralen Mischfarbstoff. Viele dieser Einschlüsse haben in ihrem Innern einen hellen Fleck, der zuweilen selbst noch einen dunkleren Punkt in seiner Mitte zeigt (Taf. XI, Fig. 50, 54, 56 u. s. w.). Die ganz grossen drängen den Zellkern deutlich zur Seite. Sehr sonderbar ist es, dass manche dieser Gebilde ausserdem eine deutliche Structur haben. In Taf. XI, Fig. 50 hat das Ganze deutlich das Aussehen eines Zellkernes mit Kernkörperchen; man sieht aber den ganz anders gefärbten Kern zur Seite gedrängt daneben liegen. Auch in höchst merkwürdigen Formen kommen sie vor. So sieht man in Taf. XI, Fig. 62 von der Zelle nur den Kern, auf dem ein solches Körperchen mit eigenthümlichen Zacken und Ausläufern liegt. Eine Andeutung einer derartigen gezackten Beschaffenheit findet sich auch in Taf. XI, Fig. 52 u. a. Möglicher Weise sind es Schrumpfungs-Formen; der Farbenton, den sie angenommen haben, ist derselbe wie bei den übrigen.

Bei einer weiteren Form von Blutzellen endlich umgiebt das Plasma wie bei den gewöhnlichen Lymphocyten den Kern in Gestalt eines schwach gefärbten, schmalen Ringes, der bei dieser Färbung zuweilen structurlos, zuweilen auch von einzelnen dunkel gefärbten Granulis durchsetzt erscheint, in einzelnen Fällen aber auch eines von den oben beschriebenen eigenthümlichen Gebilden einschliesst (Taf. XI, Fig. 63, 64).

Färbung mit dreifachem Glycerin-Gemisch. Diese Färbung giebt ganz analoge Bilder. Die grossen und kleinen Körner (der erwähnten eigenthümlichen Leukocyten-Formen) treten gegenüber den grauen Kernen lebhaft roth oder mehr orangefarben hervor; der übrige Zellleib bleibt fast oder ganz ungefärbt (Taf. XI, Fig. 65—67). Zuweilen liegt übrigens eins von den merkwürdigen „Granulis", und zwar in auffallend langgestreckter Form, frei im Blute (Taf. XI, Fig. 68).

Färbung mit Hämatoxylin-Eosin-Glycerin. Die eigenthümlichen Körperchen treten theils mehr orange, theils mehr leuchtend rosa gefärbt hervor und zeigen ebenfalls z. Th. eine deutliche Structur. Der Zellleib nimmt entweder gar keine Farbe an oder zeigt nur einen blassbläulichen, von Hämatoxylin herrührenden Ton (Taf. XI, Fig. 69—73). Die beim Triacid an erster Stelle erwähnte Form ist bei dieser Färbung als solche nicht deutlich sichtbar, die Lymphocyten-Form erscheint mit roth gefärbtem Protoplasma-Saum (Taf. XI, Fig. 74).

Färbung mit Pyronin-Methylgrün. Hierbei nehmen alle Zellen mit Ausnahme der gleichmässig gekörnten „neutrophilen" den nach Pappenheim für Lymphocyten charakteristischen Farbenton an, d. h. es färbt sich der Kern bläulich, das Protoplasma lebhaft roth, und zwar thut es das nicht ganz gleichmässig, sondern lässt hellere und dunklere Stellen, im Ganzen eine netzartige Structur erkennen. Einige Zellen

gleichen so vollkommen sehr kleinen Lymphocyten (Taf. XI, Fig. 75), bei andern ist der Zellleib im Vergleich zum Kerne grösser (Taf. XVI Fig. 76) und zeigt bei einem Theile der Zellen die vorher beschriebenen, ganz ungefärbt gebliebenen und sich von dem lebhaft roth gefärbten Protoplasma leuchtend weiss abhebenden „Riesengranula" (Taf. XI, Fig. 77, 78). Während also diese Gebilde die sauren und neutralen Farbstoffe gut aufnehmen, bleiben sie mit den basischen Farbstoffen Methylgrün und Pyronin vollständig farblos.

Färbung mit Methylenblau oder mit Dahlia ergiebt ganz dem entsprechende Bilder. Das Protoplasma nimmt, ebenso wie der Kern, den basischen Farbstoff auf, die grossen Granula bleiben ganz ungefärbt (Taf. XI, Fig. 79, 80).

Wir haben also im Blute von Tinca vulgaris gefunden:

1. Zellen mit grossem Zellleibe, dessen feine, ziemlich gleichmässig runde Granula sich mit neutralen Farbstoffen färben.

2. Zellen, deren grosser Zellleib keine deutlich granuläre Structur zeigt.

3. Uebergangsformen zwischen beiden.

4. Zellen mit grossem basophilem Zellleib, der eigenthümliche, sich mit neutralen und mit sauren Farbstoffen färbende Gebilde von der verschiedensten Form, Zahl und Grösse enthält.

5. Zellen mit schmalem Zellleib von reticulärer Structur, die den menschlichen Lymphocyten gleichen, deren Protoplasma sich aber auch mit Eosin, und zwar homogen, tingirt.

Den auffälligsten Befund bietet die ausführlich beschriebene vierte Gruppe dar. Ich habe mich vergeblich bemüht, Analoga aus früher gemachten Befunden zu gewinnen.[1]) Ebenso wie die

[1]) Die sogenannten pyrenogenen Körper, die Löwit in den Zellen des Krebsblutes fand, kann man wohl nicht hierher rechnen. Diese Gebilde bestehen nach L. aus Chromatin-Substanz, die aus dem Kerne ausgetreten ist und sich in der Farbe des Kerns färbt, besonders gut also gerade mit Dahlia, Gentianaviolett und Methylviolett. Ebenso wenig dürften die anderen Zelleinschlüsse in den Krebsblutzellen in Betracht kommen, die Löwit für parasitäre Gebilde hält.

Erwähnt sei auch noch, dass Knoll in den Blutzellen von Salpen öfters grosse, helle, meist scheibenförmige, nicht selten aber unregelmässig gestaltete Schollen in Ein- oder Mehrzahl fand, die durch Osmiumsäure einen ganz schwach gelblich-grauen Farbenton und dunklen, scharfen Umriss erhielten, aber weder mit Hämatoxylin-Eosin, noch mit Pikrocarmin oder Ehrlich-Biondi'scher Mischung färbbar waren.

Bedeutung ist auch die chemische Beschaffenheit der auffallenden Körper unklar. Die runden Gebilde könnten an eine fettartige Substanz erinnern. Dagegen spricht aber sowohl das Verhalten gegen Osmiumsäure, die sie ganz ungefärbt lässt, als auch das Aussehen in frischem, ungefärbtem Blute, in dem sie durchaus kein starkes Lichtbrechungs-Vermögen zeigen, sondern Wachsartig, mattglänzend erscheinen. Ihre chemische Beschaffenheit ist offenbar annähernd constant, wie sich aus ihrem regelmässigen Verhalten den verschiedenen Farbstoffen gegenüber ergiebt. Sogar an Parasiten habe ich Anfangs gedacht, wofür ihre zuweilen ganz deutlich erkennbare Structur spräche. Aber auch das ist sofort auszuschliessen, wenn man bedenkt, dass sie in allen Exemplaren verschiedener Provenienz, die z. Th. zu ganz verschiedenen Zeiten (auch zu verschiedenen Jahreszeiten, die einen im Frühling, die andern im Herbst) untersucht wurden, ganz gleichmässig zu finden sind, wenn man ferner sieht, wie alle Uebergänge bis zu ganz regelrechten „Granulis“ vorkommen. Wer wollte z. B. bei Taf. XI, Fig. 55 sagen, was von diesen Gebilden noch zu den ächten Ehrlich'schen Granulationen gehört und was nicht? Die Constanz der chemischen Affinitäten und die Mannigfaltigkeit der Uebergänge zu den unzweifelhaft als Granula zu bezeichnenden Gebilden zwingen zu dem Schlusse, dass wir es hier in der That, trotz der im Uebrigen fremdartigen Erscheinung, mit einem vollständigen Analogon der sonst als oxyphile, neutrophile u. s. w. Granulationen bezeichneten Zell-Bestandtheile zu thun haben. Das Auffälligste ist die Structur, die bei manchen dieser „Riesengranula“ zu finden ist. Immerhin ist diese Thatsache nicht geeignet, Licht auf die Bedeutung all dieser bis jetzt räthselhaften Zell-Bestandtheile zu werfen. Es ist zwar in hohem Maasse unwahrscheinlich, dass wenigstens diese Sorte von Granula als dem Zellleibe ursprünglich fremde, gewissermaassen unorganische Gebilde, etwa durch Phagocytose oder durch einen sonstigen derartigen Process der Zelle einverleibt wird. Man könnte auf den Gedanken kommen, dass diese Dinge als integrirender Bestandtheil organisch mit der übrigen Zelle zusammenhängen wie das Glied eines Organismus mit dem Gesammt-Organismus, und so zur functionellen Wesenheit der betreffenden Zelle beitrügen. Andererseits legt aber der

Umstand, dass sie sich scharf und distinct vom eigentlichen Zellleibe abheben, dass sie sich niemals mit dem eigentlichen lebenden Protoplasma mischen, sondern stets von ihm deutlich getrennt erscheinen, ja zuweilen sogar ausserhalb der Zellen gefunden werden, die Annahme näher, dass es sich um Gebilde handle, die nicht zur lebenden Zellsubstanz gehören, nicht die vitale Einheit der Zelle ausmachen helfen, sondern vom Protoplasma nur producirt worden sind. Woran es liegt, dass zuweilen eine Structur in diesen Granulis zu bemerken ist und zuweilen nicht, dass lässt sich nicht sagen. Auf die Grösse scheint es nicht anzukommen; so ist z. B. bei den ungeheuer grossen Granulis in Taf. XI, Fig. 69, von denen zwei die ganze Zelle ausfüllen und den Kern in der Mitte zwischen sich scheinbar zusammendrücken, keine Spur von Structur zu bemerken, während bei viel kleineren eine Andeutung davon zu finden ist.

Auffällig ist ferner, dass sich der Zellleib dieser Granulahaltigen Zellen, ebenso wie der von Lymphocyten, mit basischen Farbstoffen tingirt. Einen Fingerzeig auf die Bedeutung dieser Thatsache bietet der Umstand, dass auch in den wie gewöhnliche Lymphocyten aussehenden Zellen zuweilen jene erwähnten räthselhaften Gebilde angetroffen werden. Es besteht also offenbar kein principieller Unterschied zwischen diesen verschiedenen Zellformen.

Vergleicht man den Befund dieses Blutes mit dem von Perca, so fällt der grosse Unterschied sofort in's Auge, und das um so mehr, als es sich um einander gar nicht sehr fernstehende Arten handelt. Diese Thatsache wird eine Warnung davor sein, Schlüsse aus bestimmten Befunden auch auf nahe verwandte Arten auszudehnen, und ein Ansporn zu neuen derartigen Untersuchungen, damit das Material möglichst vollkommen zusammenkomme.

Erwähnt sei noch, dass auch bei diesem Fische, neben den ovalen, runde rothe Blutkörperchen gefunden wurden, die einen grösseren, runden, sich schwächer färbenden Kern besitzen, als die übrigen.

Carassius vulgaris.

Es hält schwer, bei dieser Art eine Eintheilung der ver-

schiedenen Leukocyten-Formen zu machen, da viele Uebergangsformen vorkommen, bei denen man nicht weiss, ob man aus ihnen eine neue Classe bilden oder sie zu der einen oder der anderen Sorte rechnen soll. Ich werde daher einfach wieder den Befund schildern, ohne eine bestimmte scharfe Abgrenzung der einzelnen Gruppen anzunehmen. Als wichtigste Färbungen erwiesen sich Triacid und Pyronin-Methylgrün.

Färbung mit Triacid. Hierbei fällt zunächst eine Sorte von Zellen in's Auge, die etwa von der Grösse der menschlichen multinucleären ist, einen runden oder länglichen Kern und ein im Vergleich dazu ziemlich reichliches Protoplasma besitzt. Der Kern färbt sich blassgrünlich, wie sonst Leukocytenkerne im Triacid. Im Protoplasma findet sich eine sehr feine, gleichmässige, dicht stehende Granulation (Taf. XI, Fig. 81); die Granula sind von lebhaft violetter Farbe und etwa von der Grösse der menschlichen Neutrophilen. Andere Zellen von ähnlichem Habitus sind kleiner und zeigen nicht so reichliche Granulation, dagegen einen lebhafter gefärbten Kern (Taf. XI, Fig. 82).

Eine weitere Sorte, etwa von der Grösse der ersten, zeigt eine diffuse blassviolette Färbung des Zellleibes, von dem sich nicht sehr zahlreiche, intensiv violett gefärbte, feine Granula abheben (Taf. XI, Fig. 83). Der Kern dieser Zellen ist verhältnissmässig klein, färbt sich lebhaft und lässt eine netzförmige Structur erkennen.

Ganz ähnlich, nur mit noch geringerer Andeutung von Granulis, ist die folgende Form. Der kleine Kern ist intensiv gefärbt, ebenfalls das Protoplasma, mit unregelmässig helleren und dunkleren Stellen (Taf. XI, Fig. 84). Eine weitere Form ist kleiner, mit verhältnissmässig grösserem Kern versehen; das blassviolette Protoplasma enthält keine Andeutung von Granulationen (Taf. XI, Fig. 85).

Eigenthümlich verhält sich eine Form, deren Kern sich lebhaft färbt, deren Protoplasma dagegen so gut wie gar keinen Farbstoff aufnimmt, sondern nur die Umrisse ziemlich grosser, runder, dicht stehender, im Uebrigen ungefärbter Granula zeigt, etwa in der Weise, wie die eosinophilen Granula des Menschen in einem Blutpräparate, das mit Methylenblau gefärbt ist (Taf. XI, Fig. 86, 87). Diese Granula sind aber auch mit keinem andern Farbstoffe darzustellen, sondern erscheinen stets mehr oder minder deutlich in der angegebenen Weise. Bei dieser Form der Zellen sah ich zuweilen einen hufeisenförmigen Kern.

Endlich findet sich eine Zellform mit rundem, sich lebhaft färbendem Kern und schmalem, schwach röthlichem Protoplasma-Hofe, ungefähr den menschlichen Lymphocyten entsprechend (Taf. XI, Fig. 88).

Färbung mit Pyronin-Methylgrün. Bei dieser Färbung treten die den Lymphocyten gleichenden Gebilde in der bekannten Weise hervor als Zellen mit rundem, bläulich gefärbtem Zellkern und verhältnissmässig

schmalem, rothem Protoplasma-Hof, der eine deutliche Structur erkennen lässt (Taf. XI, Fig. 89, 90).

Bei anderen, ähnlich gefärbten Zellen ist der Kern im Verhältniss zum Zellleibe viel kleiner. Der Zellleib erscheint entweder in einem blassen Mischton der beiden Farbstoffe und zeigt eine netzartige Beschaffenheit, (Taf. XI, Fig. 91, 92) oder er ist mehr roth und zeigt in seinem Innern die oben erwähnten, Granula-artigen, ungefärbten Gebilde, oder er bleibt ganz ungefärbt. Dabei sind zuweilen deutlich 2 Kerne vorhanden (Taf. XI, Fig. 94). Welchen beim Triacid angegebenen diese einzelnen Formen entsprechen, lässt sich hieraus leicht entnehmen.

Färbung mit sauren Farbstoffen. Diese ergab eine so lebhafte Rothfärbung des Protoplasmas der meisten Zellen, dass es sich nicht entscheiden liess, ob hier Granulationen vorlägen, oder ob eine diffuse Färbung des ganzen Zellleibes stattgefunden habe. Wahrscheinlich ist letzteres der Fall.

Färbung mit Methylenblau. Auch diese lässt eine schwache oder etwas deutlichere Granulation einzelner Zellen erkennen; die Granula sind ungefärbt. Der Gegensatz zwischen den Lymphocyten-artigen Zellen mit dem schmalen Protoplasma-Hof und den andern mit dem voluminöseren Zellleibe tritt deutlich hervor. Die Kerne sind in den letzteren als Hufeisen-förmig oder auch als aus zwei getrennten Theilen bestehend zu erkennen (Taf. XI, Fig. 95—98).

Es kommen also bei der Karausche folgende Arten von weissen Blutzellen vor:

1. Zellen mit ziemlich grossem Kern und dichter, feiner, neutrophiler Granulation.
2. Kleinere Zellen mit weniger reichlicher Granulation.
3. Nicht granulirte Zellen mit relativ grossem Zellleibe, einem oder zwei Kernen.
4. Verschiedene Uebergangsformen zwischen den genannten Arten.
5. Zellen mit rundem Kern und schmalem Protoplasma-Hofe.
6. Zellen mit mehr oder weniger deutlichen, sich nicht färbenden Granula-ähnlichen Gebilden.

Als interessant ist bei diesen Befunden hervorzuheben die mangelnde scharfe Trennung der einzelnen Gruppen, das Auftreten mannigfaltiger Uebergangsformen, z. B. von der dicht granulirten bis zur Granulations-losen Zelle. Die Bedeutung dieses Verhaltens ist uns völlig unklar. Weder für die Ehrlich'sche Auffassung, der die Granula als Producte einer speci-

fischen Zellthätigkeit, als eine Art Secrete der Zellen auffasst, noch für die anderer Autoren, namentlich von Arnold, die in diesen Gebilden die Träger einer specifischen Function der Zelle selbst, gewissermaassen Theilorgane der Zelle sehen, lässt sich das eben beschriebene Verhalten in's Feld führen. Die Anschauung von Israel, dass in dem partiellen Schwunde färbbarer Körner der Tod der Zelle einen gewissen Ausdruck finde, lässt sich mit beiden Anschauungen vereinigen. Man kann sich ebenso gut vorstellen, dass die Träger einer specifischen Zellfunction beim allmählichen Heranreifen der Zelle auch erst allmählich zur vollen Zahl ergänzt werden und dann beim Absterben der Zelle wieder successive abnehmen, als man sich denken kann, dass die reifende Zelle erst allmählich in den Stand gesetzt wird, ihre volle Thätigkeit zu entfalten und die Zell-Producte zu liefern, die erst bei voller Reife der auf der Höhe ihrer Thätigkeit stehenden Zelle auch in grösster Menge gebildet werden, die dann beim Nachlassen der Zellfunctionen wieder spärlicher auftreten müssen. Man kann endlich in Anlehnung an eine Pappenheim'sche Auffassung die Uebergangsstufen als selbständig berechtigte, specifische Formen ansprechen, die nur verschieden histologisch differenzirt sind (quasi in phylogenetischem Sinne, wobei aber statt der Generationen des ganzen Organismus die Generationen der einzelnen Zellen gemeint sind) und je nach der Höhe ihrer Differenzirung eine verschieden zugemessene Aufgabe haben. Wie gesagt, für die Entscheidung dieser Fragen bildet auch der beschriebene Befund keinen Anhaltspunkt. Vielleicht ergiebt sich später, wenn das ganze Material bekannt sein wird, ein Standpunkt, von dem man etwas klarer sehen kann.

Anguilla vulgaris.

Die farblosen Blutzellen des Aales bieten ähnliche Befunde dar, wie die von Perca, doch ist öfters eine, wenn auch meist nicht sehr distincte Granulation zu erkennen.

Färbung mit Triacid. Die meisten Zellen färben sich mit diesem Farbstoffe nur schwach, doch sind im Allgemeinen mehrere Formen deutlich abzugrenzen. Eine Form zeigt einen einfachen bläulichen Kern und ein im Vergleich dazu mächtiges Protoplasma, das von einem feineren oder gröberen Netzwerk durchzogen ist (Taf. XI, Fig. 99).

Aehnlich verhalten sich andere Zellen, doch ist bei ihnen der Kern deutlich gelappt, bei anderen Exemplaren auch zwei- oder dreigetheilt. Ob es sich dabei um ein wirkliches Vorhandensein mehrerer Kerne handelt, oder um Fragmente, die noch auf irgend eine Weise in Verbindung stehen, das möchte ich ebenso wenig entscheiden, wie es sich bei den menschlichen multinucleären Leukocyten in allen Fällen entscheiden lässt. Zuweilen spricht der Anschein sehr deutlich dafür, dass es sich um völlig getrennte einzelne Kerne handle (Taf. XI, Fig. 100, 101).

Ohne scharfen Gegensatz zeigen andere, im Uebrigen ähnliche Zellen eine mehr granuläre Structur des Protoplasmas (Taf. XI, Fig. 102), ohne dass die Granulation sehr distinct wäre. Bei anderen wieder kann man von einer deutlichen Granula-Bildung wohl sprechen. Es sind feine violette Granula von der Grösse der menschlichen Neutrophilen, die um den Kern herum mehr vereinzelt, nach der Peripherie der Zelle zu dichter stehen (Taf. XI, Fig. 103).

Schwach gefärbt tritt endlich eine Form hervor, die wieder den gewöhnlichen Lymphocyten gleicht, mit rundem Kern und kaum sichtbarem, schmalem Protoplasma-Hof.

Färbung mit Pyronin-Methylgrün. Hierbei treten die zuletzt genannten Gebilde viel deutlicher hervor. Das Protoplasma zeigt wie bei allen Lymphocyten eine netzartige oder faserige, zum Theil auch etwas körnige Structur, die aber an wahre Granula nicht erinnert. Auch die übrigen oben erwähnten Zellen färben sich in der gleichen Weise; die Kernbeschaffenheit tritt hier weniger hervor, die Structur des Protoplasmas dagegen sehr deutlich (Taf. XI, Fig. 104—106). Die mit Triacid deutlich granulirt erscheinenden Zellen habe ich bei dieser Färbung nicht herausfinden können. Es besteht also hier, wie beim Barsch, tinctoriell kein Unterschied zwischen den einzelnen Zellarten. Die Unterschiede sind hauptsächlich bedingt durch die Form und die relative Grösse der Kerne.

Färbung mit Methylenblau. Besonders schön treten hier die Kerne hervor, die eine körnige Structur aufweisen. Taf. XI, Fig. 107 zeigt deutlich 3 Kerne.

Färbung mit dreifachem Glycerin-Gemisch. Diese Färbung giebt keine neuen Aufschlüsse. Sämmtliche Zellen erscheinen wenig distinct gefärbt, der Kern ist überall bläulich-grau, das Protoplasma blassrosa (Taf. XI, Fig. 108 u. 108a).

Wir haben also beim Aal das bemerkenswerthe Resultat, dass eine distincte und lebhafte Färbung hauptsächlich mit der Methylgrün-Pyronin-Methode erreicht wird.

Es lassen sich also folgende Zellarten unterscheiden:

1. Einkernige Zellen mit grossem, sich mit Triacid schwach, mit Pyronin gut färbendem Zellleib, der theils eine netzförmige, theils eine mehr körnige Structur zeigt.

2. Aehnliche Zellen mit deutlicherer granulärer Beschaffenheit des Zellleibes.

3. Mehrkernige Zellen, die sich tinctoriell ebenso verhalten.

4. Zellen mit rundem Kern und schmalem, basophilem Zellleibe (gewöhnlichen Lymphocyten entsprechend).

Bemerkenswerth ist auch hier das Uebergehen der einzelnen Zellarten in einander. Im Uebrigen steht der tinctorielle Befund nahe dem beim Barsche.

Cyprinus Carpio.

Der Befund bei Cyprinus Carpio ähnelt einigermaassen dem bei Carassius vulgaris. Immerhin sind die Verschiedenheiten so deutlich, dass man keineswegs sagen darf, der Blutbefund bei beiden Arten sei identisch. Triacid und Methylgrün-Pyronin gaben auch hier die besten Aufschlüsse.

Färbung mit Triacid. Am meisten in's Auge fällt eine sich durch ihre Grösse auszeichnende Art von Zellen mit ovalem oder etwas ausgebuchtetem Kerne und einem Protoplasma, das eine sehr feine, aber distincte Granulation zeigt. Die einzelnen Granula sind nicht ganz gleichmässig über die Zelle vertheilt, sondern sie stehen stellenweise in dichteren Haufen, stellenweise mehr einzeln; manche Stellen der Zelle sind auch ganz frei davon. Der Farbenton ist der der neutrophilen Granula des Menschen. Das zwischen den Granulis liegende Protoplasma ist ungefärbt; der Kern der Zelle färbt sich, wie meistens beim Triacid, wenig distinct (Taf. XI, Fig. 109, 110). Andere Zellen, die im Uebrigen ganz den gleichen Habitus zeigen, wie die eben genannten, unterscheiden sich von ihnen dadurch, dass ihr Zellleib weniger Granula enthält. Diese stehen in grösseren Abständen, meistens einzeln, und lassen zwischen sich den ganz matt von der neutralen Farbe tingirten Zellleib erkennen (Taf. XI, Fig. 111).

Noch anderen Zellen fehlen die Granula vollständig, und der ganze Zellleib zeigt einen matten, neutralen Ton mit kaum wahrnehmbarer Structur.

Meist viel kleiner ist endlich eine Gruppe von Zellen, die einen runden, lebhafter gefärbten Kern und einen verhältnissmässig schmalen Protoplasma-Hof besitzt, der sich schwach violett färbt und bei dieser Färbung keine Structur erkennen lässt.

Färbung mit Pyronin-Methylgrün. Die letztgenannten Zellen treten hierbei besonders deutlich hervor, während die anderen erwähnten Formen ganz blass erscheinen. Der Kern der ersteren ist rund, bläulich gefärbt, und zeigt eine Netz-artige Structur, der Zellleib ist lebhaft roth und ebenfalls nicht homogen, sondern von etwas faseriger Zeichnung. Bei den grösseren Formen dieser Art ist das Protoplasma breiter, bei den kleineren ganz schmal (Taf. XI, Fig. 112, 113). Die bei der Triacid-Färbung

ganz blass erscheinenden grossen Zellformen treten hier hervor als Gebilde, deren im Vergleich zum Kerne grosser Zellleib lebhaft roth gefärbt ist; doch ist diese Färbung nicht gleichmässig, sondern zeigt eine theils Netzförmige, theils mehr körnige Zeichnung, aber ohne dass es zu einer Bildung distincter Granula käme, im Ganzen mehr einem zusammengewirrten Knäuel gleichend (Taf. XI, Fig. 114). Sie entsprechen einigermaassen den ähnlichen Gebilden bei Carassius vulgaris.

Färbung mit Methylenblau. Diese ergiebt gegenüber der Färbung mit Pyronin-Methylgrün nichts wesentliches Neues. Die kleinen rundkernigen Zellen, die den menschlichen Lymphocyten gleichen, zeigen auch hier die eigenthümlich zerfranste Protoplasma-Structur.

Färbung mit dreifachem Glycerin-Gemisch. Ebenso wenig enthüllt diese Färbung etwas Besonderes. Sämmtliche Zellen erscheinen sehr blass. Oxyphile Granula sind nicht zu finden.

Färbung mit Hämatoxylin-Eosin-Glycerin. Sämmtliche Zellen erweisen sich als einkernig. Der Zellleib erscheint theils blass-homogen, theils von netzförmiger Structur (Taf. XI, Fig. 115—117). Ob es dasselbe Protoplasma-Netz ist, das sich (Taf. XI, Fig. 116) mit dem sauren und mit dem basischen Farbstoffe (Taf. XI, Fig. 114) färbt, ist schwer zu sagen. Möglich, dass zwei Gruppen verschiedener Zellbestandtheile, die innig mit einander vermischt sind, gefärbt erscheinen oder nicht, je nach der Natur des angewandten Farbstoffes.

Wir haben also beim Karpfen folgende Zellformen:

1. Grosse Zellen mit dichter, feiner, etwas unregelmässiger neutrophiler Granulirung.
2. Zellen mit weit weniger reichlichen Granulis.
3. Granulationslose Zellen mit Netz- und Knäuel-förmig structurirtem Protoplasma.
4. Kleinere Zellen mit grossem rundem Kern und schmalem, basophilem, ungekörntem Protoplasma.

Die Trennung der ersten und zweiten Gruppe ist nur künstlich; man könnte statt dessen so viel Zellarten annehmen, als Verschiedenheiten in der Zahl der Granula vorkommen.

Es ist hervorzuheben, dass hier, ebenso wie bei Carassius, sich die einzelnen Gruppen nicht scharf scheiden lassen, sondern Uebergänge vorkommen von mehr zu minder granulirten Zellen. Ebenso wenig, wie dort, möchte ich hier entscheiden, ob wir dabei Stadien verschiedener Reife der einzelnen Zellen anzunehmen haben, oder ob die anderen oben berührten Verhältnisse vorwalten.

Petromyzon fluviatilis.

Ich hatte gehofft, bei diesem Thiere, das von den neueren Zoologen nicht mehr zu den Fischen gerechnet wird und sich in der That ausserordentlich von allen Vertretern der Fischclasse unterscheidet, besonders abweichende und interessante Befunde zu erheben, und war daher froh, nachdem ich lange vergeblich nach lebenden Exemplaren dieser Art in Berlin gesucht hatte, als mir der Zufall solche in die Hände spielte. Doch wurde meine Erwartung getäuscht insofern, als ich keine wesentlich neuen Formen von farblosen Blutzellen entdecken konnte. Abweichend von den Fischen ist nur das Verhalten der rothen Blutkörperchen. Diese sind nehmlich nicht oval, sondern durchweg rund, im Uebrigen aber von ähnlicher Beschaffenheit, wie bei den Fischen. Doch dürfte es auch von Interesse sein, die Befunde, die an den weissen Blutkörperchen zu machen waren, kurz mitzutheilen.

Färbung mit Triacid. Lebhaft gefärbt tritt hierbei nur eine Art von Zellen hervor. Sie sind von wechselnder Grösse, mit einem eingebuchteten Kerne oder mit mehreren getrennten versehen und mit einem im Verhältniss dazu grossen Zellleibe, der dicht und gleichmässig fein granulirt ist im Farbenton der neutrophilen Granula des Menschen. Die Granula sind nicht in allen Zellen von genau der gleichen Grösse; sie entsprechen aber auch in Bezug auf diese etwa den menschlichen Neutrophilen (Taf. XI Fig. 118, 119).

Alle anderen Zellen erscheinen ganz blass, z. Th. kaum sichtbar (Taf. XI Fig. 120).

Färbung mit dreifachem Glycerin-Gemisch. Derselbe Gegensatz ist auch hier zu constatiren. Die Granula der beim Triacid erwähnten Zellen erscheinen lebhaft roth (Taf. XI Fig. 121), das Protoplasma der übrigen Zellen ist sehr blass. Sehr deutlich tritt das auch bei der

Färbung mit Hämatoxylin-Eosin-Glycerin hervor. Die Granula heben sich leuchtend roth vom Zellgrunde ab (Taf. XI Fig. 122), das Protoplasma der übrigen Zellen ist blassrosa. Bei letzteren herrscht theils Ein-, theils Mehrkernigkeit (Taf. XI Fig. 123—125).

Färbung mit Methylenblau. Hierbei werden kleine rundliche Zellen sichtbar, die, lebhaft blau gefärbt, ein dichtes Netzwerk erkennen lassen, bei dem es kaum oder gar nicht zu unterscheiden ist, was davon zum Zellleibe, was zum Kern gehört (Taf. XI, Fig. 126). Das wird deutlicher bei der

Färbung mit Pyronin-Methylgrün. Hier erkennt man den bläulich gefärbten centralen Theil als Kern, der umgeben ist von einem schmalen

rothen Protoplasma-Hofe von der gewöhnlichen Structur des Lymphocyten-Leibes (Taf. XI, Fig. 127, 128). Andere derartige Zellen sind grösser, der Protoplasma-Hof ist im Vergleich zum Kerne breiter, der Kern liegt nicht ganz central, die Art der Färbung aber ist dieselbe (Taf. XI, Fig. 129). Auch ganz kleine Formen kommen vor. Ueberhaupt schwankt die Grösse aller dieser Zellen sehr; die kleinsten haben noch nicht die Grösse eines menschlichen rothen Blutkörperchens, die grössten sind mindestens 8 mal so gross, wie jene. Wie weit man alle diese Formen als zu einer Zellgruppe gehörend rechnen darf, in wie fern etwa die Verschiedenheit der Grösse und Form auf Verschiedenheit der Herkunft deutet, ist natürlich schwer zu sagen. Auch beim Menschen schwankt die Grösse der Lymphocyten ja beträchtlich, immerhin kann man doch im Allgemeinen dabei 2 Arten unterscheiden, die grossen und die kleinen Lymphocyten, zwischen denen Uebergänge kaum stattfinden. Beim Neunauge dagegen sind Uebergänge von den grössten zu den kleinsten Formen vorhanden; doch dürften die drei in Taf. XI, Fig. 127—129 angegebenen Formen den am häufigsten vorkommenden Grössen entsprechen.

Es sind also bei Petromyzon zu unterscheiden:

1. Zellen mit grossem Zellleib und dichter, feiner, sich mit neutralen und mit sauren Farbstoffen färbender Granulation, mit eingebuchtetem Kern oder mit mehreren Kernen.

2. Granulations-lose Zellen von ausserordentlich verschiedener Grösse mit grossem rundem Kern und einem Zellleibe von wechselnder, nie sehr beträchtlicher Breite. Dabei ist es natürlich willkürlich, je nach dem Grade der erwähnten Eigenschaften beliebig viele Gruppen aufzustellen.

Also auch hier tritt, wie bei den meisten andern beschriebenen Arten, der Gegensatz hervor zwischen den Zellformen mit neutrophil oder oxyphil granulirtem Protoplasma und denjenigen mit basophilem, nicht granulirtem. Letztere Gebilde scheinen die constanteren zu sein, denn sie wurden bei keiner der beschriebenen Fischarten vermisst, und zwar treten sie fast überall in Formen auf, die den menschlichen Lymphocyten ganz genau entsprechen, während die anderen Arten sich meistens ganz abweichend von einander sowohl, als auch von den menschlichen weissen Blutkörperchen verhalten. Welches Naturgesetz jene Gebilde mit solcher Constanz in den heterogensten Classen und Arten vertheilt hat, das lässt sich freilich nicht sagen. Wir werden ihnen auch bei Wirbellosen begegnen.

Fasse ich weiter zusammen, was ich bei den von mir untersuchten Fischen gefunden habe, so fällt zunächst die grosse Verschiedenheit im Verhalten der weissen Blutzellen bei den einander ziemlich nahe stehenden Arten auf. Zwischen dem Barsch beispielsweise mit völlig „lymphocytotischem" Blute und der Schleie mit höchst eigenthümlichen Granulis besteht in der That in dieser Hinsicht kaum eine Aehnlichkeit. Ist schon bei diesen ganz beliebig zum Zwecke der Untersuchung herausgegriffenen Species die Verschiedenheit so gross, so eröffnet sich natürlich die Aussicht, bei weiterem Studium anderer Vertreter der Fischclasse ebenso merkwürdige oder noch viel befremdlichere Befunde zu machen. Vielleicht bringen die uns dann in Bezug auf die Deutung dieser Befunde weiter.

Es fragt sich ferner, ob die Unmöglichkeit, mit Hülfe der angegebenen Färbemethoden eine Granulirung der Zellen nachzuweisen, auch thatsächlich die Abwesenheit von Granula beweist. Es wäre ja möglich, dass solche mit ganz anders zusammengesetzten Farbstoffen zu finden wären. Immerhin ist das unwahrscheinlich. Diese Gebilde haben ja nicht zu ganz bestimmten einzelnen Farbstoffen eine absolute Affinität, sondern zu bestimmten, sich chemisch ähnlich verhaltenden Gruppen von Farbstoffen, und eben diese verschiedenartige Affinität ist ja dazu benutzt worden, die einzelnen Arten der Granula specifisch zu charakterisiren. Im Allgemeinen zeigen daher die Granulationen, wenn eine Affinität zu einem bestimmten Farbstoff als dem Repräsentanten einer Gruppe vorhanden ist, auch zu den übrigen Farbstoffen aus dieser Gruppe eine, wenn auch nicht allen gegenüber gleichmässige, Affinität. Eine Ausnahme bildet das Methylgrün, das, obwohl basischer Natur, basophile Granulationen nicht färbt. Doch ist das Methylgrün ja stets in Verbindung mit einem andern basischen Farbstoffe, dem Pyronin, angewandt worden. Wir dürfen also annehmen, dass dort, wo Granula nicht gefunden sind, in der That auch keine vorhanden sind, dass das Blut der betreffenden Thiere also nach Ehrlich'scher Auffassung der eigentlich activen Gebilde ermangele (wobei offen gelassen werden soll, ob diese Ehrlich'sche Auffassung die richtige ist).

Ich will es unterlassen, Vergleiche anzustellen zwischen

dem Verhalten des Blutes der von mir untersuchten Fische und den Befunden von Grünberg, Rawitz u. A., da, wie wir gesehen haben, jede Species ihre besondere Beurtheilung verlangt. Was von den genannten Autoren über unseren Gegenstand berichtet wird, weicht meistens von meinen Befunden gänzlich ab, was aus dem angegebenen Grunde leicht erklärlich ist. Namentlich ist sonst nirgends etwas den Riesengranulis der Schleie Aehnliches gefunden worden. Rawitz sagt zusammenfassend von seinen Untersuchungen über das Blut einiger Fische: „Das Haupt-Ergebniss meiner Untersuchungen ist wohl in der Feststellung des überaus wechselvollen Verhaltens der (Erythrocyten wie der) Leukocyten der Fische zu sehen.“ Das kann ich füglich auch von meinen Befunden behaupten.

Homarus vulgaris.

Wir gelangen jetzt zur Untersuchung von Thieren, die sich wesentlich von den bis jetzt besprochenen dadurch unterscheiden, dass ihr Blut der rothen, d. h. der Hämoglobin-haltigen Zellen ermangelt. Nur ganz vereinzelt kommen bei wirbellosen Thieren rothe Blutkörperchen vor.[1]) Der Unterschied ist natürlich sehr durchgreifend, denn die wichtige Aufgabe des Hämoglobins, Sauerstoff zu binden und den Geweben zu übermitteln, kommt bei den Wirbellosen in Fortfall. „Weisse“ Blutkörperchen dagegen (die übrigens auch in verschiedener Weise gefärbt sein können) sind bei allen Thieren, bei denen überhaupt eine Ernährungs-Flüssigkeit circulirt, gefunden worden. Die ausgedehntesten Untersuchungen hierüber hat Cuénot angestellt, doch nur mit sehr einfachen Methoden, die eine genauere Specialisirung der einzelnen von ihm gefundenen Formen nicht erlaubten. Es war daher von Interesse, die Ehrlich'schen Methoden auch hier zu verwerthen.

Das Blut des Hummers ist sehr reich an Faserstoff und gerinnt, wenn es an die Luft kommt, sehr schnell zu einer zähen gelblichen Gallerte. Man muss sich daher beeilen, wenn man eine nennenswerthe noch flüssige Menge erhalten will. Aus diesem Grunde wählte ich zur Untersuchung aus der Classe

[1]) Cuénot giebt an, dass von den Wirbellosen nur die Sipunculiden und die Ascidier ausser den weissen Blutkörperchen auch rothe besässen.

der Crustaceen nicht den gewöhnlichen Flusskrebs, der mir nach mehreren Versuchen keine genügende Ausbeute gab, sondern den viel grösseren Hummer. Am bequemsten entnimmt man das Blut (nach Betäubung des Thieres), indem man den Rückenpanzer entfernt, dem Herzen oder dem Pericardialsinus, aus dem bekanntlich bei den Decapoden, zu denen der Hummer gehört, das Herz das arterielle Blut durch 3 Paar Ostien empfängt.

Färbung mit Triacid. Eine scharfe Trennung der einzelnen Zellformen lässt sich nicht gut durchführen, da Uebergänge bestehen. Immerhin sind manche der Befunde charakteristisch genug.

Wir finden zunächst Zellen mit grossem Kern und einem schmalen Hof von Protoplasma. Der Kern ist blassblau und zeigt schwarze Punkte und Flecken in verschiedener Anzahl, wie sie bei der Triacid-Färbung auch sehr häufig beim Menschen zu finden sind. Es können keine Farbstoff-Niederschläge, sondern es müssen präformirte Bildungen sein, die mit dem Triacid diesen dunkeln Farbenton annehmen; denn sie finden sich in einem saubern Präparate, ebenso wie beim Menschen, nur in den Zellkernen. Das Protoplasma ist blassröthlich, structurlos (Taf. XI, Fig. 130).

Eine viel kleinere Art von Zellen, die im Uebrigen von ähnlicher Configuration sind, wie die eben beschriebenen, zeigt eine besonders reichliche Anhäufung dieser dunkeln Massen im Kerne (Taf. XI, Fig. 131). Die beiden erwähnten Formen sind etwa mit den grossen und kleinen Lymphocyten des Menschen zu vergleichen.

Bei andern Zellen ist der Kern im Vergleich zum Zellleibe kleiner, und letzterer besitzt eine blasse, granuläre Structur, ohne dass es zur Ausbildung wirklicher distincter Granula käme (Taf. XI, Fig. 132).

Eine weitere, etwas grössere Form zeigt einen Kern, der etwa die Hälfte der Zelle einnimmt, und ein Protoplasma, das, intensiver gefärbt, als bei den vorher erwähnten Formen, eine geringe Anzahl scharf abgegrenzter, intensiv dunkelviolett gefärbter Granula von dem heller violetten Grunde sich deutlich abhebend hervortreten lässt.

Endlich finden wir eine Sorte von Blutzellen, deren Zellleib dicht erfüllt ist von rundlichen, gleichmässig grossen und gleichmässig dicht stehenden, dunkelvioletten Körnern, die sich scharf von dem heller gefärbten Grunde abheben. Der nicht sehr grosse, längliche Kern ist nur als bläulicher Schatten durch die dichte Körnermasse hindurch zu erkennen (Taf. XI, Fig. 134).

Färbung mit Hämatoxylin-Eosin-Glycerin. Hierbei fallen zunächst Zellen in's Auge, die einen einfachen länglichen Kern besitzen und einen Zellleib, der deutliche, ungefärbt gebliebene, von rothem Hofe (dem dazwischen liegenden Protoplasma) umgebene runde Körner enthält (Taf. XI, Fig. 135). Wahrscheinlich sind es dieselben Zellen, deren Granula, wie

oben erwähnt, sich mit Triacid lebhaft färben; sicher lässt sich das bei dem spärlichen Vorkommen dieser Elemente nicht entscheiden.

Eine zweite Form sei erwähnt, bei welcher der nicht sehr intensiv rothe Zellleib durch runde, schmale, blaue Kreisringe in eine grosse Anzahl von Abschnitten, wenn man will, von „Granulis" getheilt ist. Es kann aber nach der ganzen Art der Zeichnung zweifelhaft bleiben, ob es sich um einzelne, distincte, mit Eosin gefärbte Körner handelt, die von einem schmalen, sich mit Hämatoxylin färbenden Ringe von einander abgegrenzt sind, oder um einen diffus gefärbten homogenen Zellleib, der von einem solchen Netzwerk mit runden Maschen durchzogen, bezw. überzogen ist[1]) (Taf. XI, Fig. 136).

Bei der Färbung mit Methylenblau sind solche Zellen ebenfalls sichtbar, nur dass die Körner selbst farblos sind (bezw. die Hauptmasse des Protoplasmas ungefärbt bleibt) (Taf. XI, Fig. 137). Die anderen, bei dieser Färbung sichtbaren Zellen (Taf. XI, Fig. 138, 139) ähneln mehr den menschlichen Lymphocyten und treten bei der

Färbung mit Pyronin-Methylgrün noch deutlicher hervor. Sie zeigen hierbei einen roth gefärbten, nicht ganz homogenen, meist etwas faserigen Zellleib und einen bläulich-grünen Kern von wechselnder Gestalt und Grösse. Zuweilen ist er so gross, dass das Protoplasma nur einen schmalen Saum bildet; in diesem Falle sieht die Zelle genau wie ein menschlicher Lymphocyt aus (Taf. XI, Fig. 140, 141). In anderen Fällen ist das Protoplasma breiter, aber der Kern ist nicht rund, sondern länglich oder auch etwas eingebuchtet (Taf. XI, Fig. 141—143). Diese Zellen sind dieselben, die auch oben beim Triacid erwähnt wurden, und sind leicht mit ihnen zu identificiren.

Wir haben also beim Hummer folgende Formen von Zellen zu unterscheiden:

1. Zellen mit verhältnissmässig grossem Zellleib und mangelnder oder spärlicher neutrophiler Granulation.

2. Zellen mit reichlichen, gleichmässigen, dicht stehenden, sich mit Triacid ebenfalls lebhaft violett färbenden Granulis.

3. Die oben beschriebenen Zellen mit der zweifelhaft granulären Structur des Protoplasmas.

4. Mit der ersten Gruppe z. Th. identische, Granulations-lose Zellen mit schmalerem oder breiterem basophilem Zellleibe.

[1]) Nach Analogie der Befunde, die Löwit an den Zellen des Krebsblutes gemacht hat, wäre die Annahme eosinophiler Granula wahrscheinlich. Die anderen merkwürdigen Zell-Einschlüsse, die Löwit im Krebsblute gefunden hat, wie die „pyrenogenen Körper" und andere, z. Th. als Parasiten gedeutete Gebilde, habe ich beim Hummer nicht entdecken können.

Von Interesse ist, dass auch bei diesem wirbellosen, zu den Crustaceen gehörenden Thiere sowohl granulirte, als auch den menschlichen Lymphocyten entsprechende Blutzellen vorkommen, also die Repräsentanten der beiden Formengruppen, deren Gegensatz sich durch die ganze Thierreihe oder wenigstens einen grossen Theil derselben hindurchzuziehen scheint. Dabei ist der Befund der „Lymphocyten-artigen" Elemente der constantere; denn diese wurden bis jetzt überall gefunden, während die granulirten Zellen auch bei einigen der untersuchten Arten, wie wir gesehen haben, fehlen.

Larve von Oryctes nasicornis.

Dieses Thier verdankt seine Wahl dem Umstande, dass es gerade in der Nähe des Pathologischen Institutes im Erdboden in grossen Mengen zu finden war. Das Blut, das ganz farblos ist, lässt sich leicht durch einen kleinen Einschnitt in den Rücken des Thieres gewinnen. Im Blute sind nur farblose Elemente vorhanden, die im Wesentlichen den bei den höheren Thieren gefundenen farblosen Blutzellen gleichen. Immerhin will ich bemerken, dass die Ehrlich'schen Färbemethoden hier weniger Aufschluss gaben, als man hoffen konnte, dass namentlich nicht so stark ausgeprägte Affinitäten zu den einzelnen chemisch verschiedenen Farbstoffen hervortraten, wie wir sie bei den höheren Thieren zu finden gewohnt sind. Nach Abschluss meiner Untersuchungen bin ich zu dem Resultate gelangt, dass die anderen Methoden, namentlich die Untersuchung im frischen Zustande, hier wahrscheinlich als gleichberechtigt gelten müssen. Doch dürfte es von Interesse sein, zum Vergleiche mit den bei höheren Thieren gewonnenen Ergebnissen auch die hier mit jener Methode erhaltenen Befunde kurz mitzutheilen.

Färbung mit Triacid. Auffallend ist bei dieser Färbung, dass die farblosen Elemente aus dem Farbgemisch nur die grüne Componente aufnehmen, die gelbe und rothe ganz unberücksichtigt lassen. Der Kern erscheint in gewöhnlicher Weise grünlich, und das Protoplasma in ähnlichem Tone, nur blasser. Der Kern ist annähernd rund, zeigt eine Netz- oder Knäuel-förmige Structur, der Zellleib ist im Vergleich zum Kerne meist beträchtlich, von verschiedener Structur. Meistens ist diese verwischt Netzförmig (Taf. XI, Fig. 144), zuweilen aber sieht man eine grössere oder

kleinere Anzahl von ungefärbt gebliebenen, annähernd runden Körnern, die etwa wie grosse Granula aussehen (Taf. XI, Fig. 145, 146).

Färbung mit dreifachem Glyceringemisch. Mannigfaltiger ist der Befund bei dieser Färbung, wobei dahingestellt bleibe, wieviel von den charakteristisch gefärbten Elementen grade durch Zufall in die so gefärbten Präparate gerathen sind. Wir finden Zellen von mannigfaltiger Gestalt, rund, länglich oder mehr unregelmässig. Schon Cuénot hat gefunden, dass die Elemente des Insectenblutes theils sphärisch, theils spindelförmig seien und eine amöboide Beweglichkeit besässen. Es ist möglich, dass die Zellen bei schneller Eintrocknung in dem Zustande ihrer Gestalt, den sie grade einnahmen, fixirt wurden. Der Kern aller Zellen nimmt das Indulin aus dem Dreifarben-Gemisch auf und erscheint grau, von netzförmiger Structur; das Protoplasma ist theils ganz gleichmässig grau, structurlos (Taf. XI, Fig. 147), theils roth mit einer grau granulären Zeichnung (Taf. XI, Fig. 148), ohne dass es dabei zur Bildung eigentlicher distincter Granula käme, theils wieder ist die Structur netzförmig. Sehr selten sind Zellen, die wirkliche distincte Granula von ganz dunkler, fast schwarzer Farbe besitzen, die sich von einem helleren, grauröthlichen Grunde abheben (Taf. XI, Fig. 150). In den andern genannten Elementen findet sich die Färbung des Zellleibes stellenweise unterbrochen durch grössere oder kleinere, annähernd runde Flecke, die wir wohl als Vacuolen auffassen dürfen.

Auffallender ist noch ein weiterer Befund, nehmlich runde oder fast runde Plättchen, grösser als menschliche Blutplättchen, röthlich gefärbt, die theils frei im Blute liegen, in kleinen Haufen, zuweilen ringförmig angeordnet, ohne Beziehung zu den Zellen, theils einen Zellkern halbkreisförmig so umgeben, dass man eine Beziehung zwischen ihnen annehmen muss. Ob sie aus Zellprotoplasma hervorgegangen sind oder sich erst secundär den Kernen angelagert haben, lässt sich nicht entscheiden. Mit Ehrlich'schen Granulationen scheinen sie nichts zu thun zu haben, zumal da sie auch bei der

Färbung mit Methylenblau hervortreten (Taf. XI, Fig. 154). Im Uebrigen findet man auch bei dieser Färbung die verschiedenen Formen der Leukocyten deutlich ausgeprägt, auch die Vacuolen sind deutlich zu erkennen (Taf. XI, Fig. 155—157). Ferner sieht man Gebilde von runder Form und Netz-artiger Structur, lebhaft mit dem blauen Farbstoffe tingirt, bei denen es zunächst zweifelhaft bleibt, ob sie freie Kerne vorstellen oder ob sie mit einem schmalen Protoplasma-Hofe umgeben sind (Taf. XI, Fig. 158). Diese Differenzirung wird erst möglich durch die

Färbung mit Pyronin-Methylgrün. Hierbei kann man deutlich den schmalen rothgefärbten Protoplasma-Hof von dem grünlich-blaugefärbten Kerne unterscheiden (Taf. XI, Fig. 159). Das ganze Gebilde sieht ungefähr aus wie ein menschlicher Lymphocyt, auch die nicht homogene, sondern etwas fasrige Beschaffenheit des Zellleibes ist zu erkennen. Der Zellleib der andern Formen nimmt ebenfalls zum grossen Theil das Pyronin auf

und erweist sich dadurch als basophil (Taf. XI, Fig. 160, 161). Die Vacuolen sind auch hier deutlich sichtbar.

Färbung mit Haematoxylin-Eosinglycerin. Diese giebt keine neuen Aufschlüsse über die Kern-Verhältnisse der Zellen. Der Kern erweist sich, wie aus den andern Färbungen zu vermuthen war, stets als einfach, annähernd rund.

Bemerkenswerth ist von diesen Befunden also die groses Seltenheit von Granula-haltigen Zellen, die verschiedene Gestalt der Blut-Elemente, die mangelhafte Färbbarkeit des Zellleibes mit der Triacid-Mischung, das Auftreten von Vacuolen in den Zellen und das Vorkommen der Plättchen-artigen Gebilde, deren Natur nicht aufzuklären ist. Erwähnt sei ferner, dass die den menschlichen Lymphocyten gleichenden Zellen auch hier wieder zu finden sind. Mit dem Begriffe „Lymphocyten" soll, wie schon erwähnt, Nichts präjudicirt sein; es soll einfach bedeuten, dass es sich um Zellen mit rundem Kern und schmalem, basophilem, Granulations-losem Zellleibe handelt.

Ich unterlasse es, meine Befunde mit denen von Cuénot zu vergleichen, schon weil sie sich schwer vergleichen lassen, da Cuénot einmal mit anderen Methoden gearbeitet und ausserdem bei den verschiedenen Arten von Insecten ausserordentlich verschiedene Verhältnisse gefunden hat. Mir lag nur daran, an diesem Repräsentanten der Classe der Insecten zu zeigen, was sich mit Hülfe der Ehrlich'schen Methode zeigen liess.

Ich schliesse sofort einen zweiten Vertreter dieser Classe an, von dem Aehnliches gilt wie das oben gesagte.

Bacillus Rossi.

Die Untersuchung dieses Thieres habe ich Herrn Assistenzarzt Dr. Max Koch zu danken, der eine Anzahl Exemplare des merkwürdigen Insects besitzt, die sich, da keine Männchen vorhanden sind, bereits seit dem Jahre 1895 parthenogenetisch fortpflanzen. Es handelt sich bekanntlich um die zu den Orthopteren gehörende Stabheuschrecke, die in ausgezeichneter Weise die Erscheinung der sog. Mimicry darbietet, indem sie Stengel und Aeste nachahmt.

Das Blut lässt sich auch hier durch einen kleinen Einschnitt in den Rücken leicht gewinnen. Es ist farblos und enthält eine nicht sehr beträchtliche Menge farbloser Blutzellen. Man kann

unter diesen deutlich zwei Gruppen unterscheiden, eine, die sich lebhaft färbt und eine, die nur einen blassen Farbenton annimmt. Die Grösse der Zellen ist verschieden; Einkernigkeit herrscht durchweg. Amöboide Beweglichkeit scheint vorhanden zu sein; wenigstens wurden im fixirten Zustande Formen angetroffen, die nicht gut anders aufgefasst werden können.

Färbung mit Haematoxylin-Eosinglycerin. Hierbei fallen zwei Formen auf, eine mit relativ geringer Protoplasma-Masse und rundem Kern von Netz-förmiger Structur, und eine andere mit ähnlicher Beschaffenheit des Kernes, aber reichlicherem Protoplasma. Von der ersterwähnten Sorte giebt es Formen, deren Kern sich lebhaft im Tone des Haematoxylins färbt, während das Protoplasma den hochrothen Eosin-Ton annimmt, und andere, bei denen Kern und Protoplasma nur schwach tingirt erscheinen. Granulationen sind nirgends zu finden (Taf. XI, Fig. 162, 163).

Färbung mit dreifachem Glyceringemisch. Auch hier treten die sich schwach und die sich intensiver färbenden Zellen deutlich einander gegenüber (Tab. XI, Fig. 164, 165). Im Uebrigen giebt diese Färbung keine neuen Aufschlüsse gegenüber der Haematoxylin-Eosin-Färbung.

Färbung mit Methylenblau. Die meisten Zellen zeigen mit diesem Farbstoffe Kern wie Protoplasma lebhaft gefärbt. Und zwar scheinen es vorwiegend die mit dem sauren Farbstoff blass erscheinenden Zellleiber zu sein, die hier intensiver gefärbt werden (Taf. XI, Fig. 166).

Färbung mit Pyronin-Methylgrün. Die Bevorzugung des grünen Farbstoffes von Seiten des Kerns, des rothen von Seiten des Protoplasma tritt auch hier wieder in die Erscheinung. Die Kerne erscheinen durchweg in blaugrünem Farbenton, und zwar blasser oder intensiver gefärbt, je nachdem sie der einen oder der anderen der erwähnten Gruppen angehören (Taf. XI, Fig. 167—169). Analog verhält es sich mit dem Zellleibe. Der Gedanke liegt nahe, dass die sich mit dem sauren Farbstoff intensiv färbenden Zellen mit dem basischen Farbstoffe schwach tingirt erscheinen, dass also die „amblychromatischen" Zellen bei der andern Färbung die „trachychromatischen" sind. Bei der im Allgemeinen ziemlich indifferenten Erscheinungsweise aller dieser Zellen lässt sich die Frage nicht mit Sicherheit beantworten. Gegen diese Annahme spricht die Thatsache, dass die ungleiche Begierde, Farbstoff aufzunehmen, auch den Kernen eigenthümlich ist.

Färbung mit Triacid. Diese Färbung giebt ganz die gleichen Verhältnisse; irgend welche Granulationen sind auch hier nicht wahrzunehmen.

Bei den verschiedenen Färbemethoden sind im Protoplasma einzelner Zellen ungefärbt gebliebene Stellen von verschiedener Grösse zu sehen, rundlich, stark lichtbrechend. Letztere Eigenschaft veranlasste mich, den Farbstoff Scharlach R mit nachfolgender Haematoxylin-Färbung heranzuziehen, aber mit negativem Resultate, d. h. die erwähnten Gebilde erscheinen im schwach röthlich-gefärbten Protoplasma grade besonders deutlich

als farblose Flecken (Taf. XI, Fig. 170). Es dürfte sich um Vacuolen handeln oder um Räume, die mit farbloser und sich nicht tingirender Flüssigkeit gefüllt sind.

Wir haben also beim Bacillus Rossii ziemlich einfache Befunde, von denen als bemerkenswerth hervorzuheben ist die Scheidung in zwei Gruppen nach dem Grade der Färbbarkeit, die Abwesenheit von Granulationen, das Auftreten von Vacuolen, die Unmöglichkeit, verschiedene Zellsorten mittels der angewandten Färbemethoden von einander abzugrenzen.

Ich schliesse die Serie der untersuchten Thiere mit einem Vertreter der Classe der Würmer.

Lumbricus agricola.

Die Gewinnung und Untersuchung des Blutes dieses Thieres ist ausserordentlich schwierig, einmal weil das dünne Rückengefäss des Regenwurms nur sehr wenig Material darbietet, und dann wegen der Eigenschaft des Blutes, Haemoglobin gelöst zu enthalten. Das Blutgefäss-System des Regenwurms wird durch zwei Hauptstämme, einen dorsalen und einen ventralen, dargestellt, verbunden durch regelmässig angeordnete Anastomosen, von denen einige im vorderen Rumpftheil (die „Herzen") pulsiren und dadurch die Blutbewegung hervorrufen. Man gewinnt das Blut durch Anschneiden des Rückengefässes.

Es bieten nur verhältnissmässig wenige Präparate brauchbare Bilder, und jedes derselben auch nur vereinzelte. Die besten sind in Taf. XVI, Fig. 171—177 dargestellt.

Färbung mit Triacid. Drei von einander sich deutlich unterscheidende Arten von Zellen fallen hierbei ins Auge. Bei der ersten Art ist ein runder, im Verhältniss zum Protoplasma nicht sehr voluminöser Kern vorhanden, der sich in der gewöhnlichen Weise des Triacids blassblau färbt, ohne besondere Hervorhebung der Structur. Das Protoplasma ist violett gefärbt mit Andeutung einer netzförmigen Structur (Taf. XI, Fig. 171). Ganz anders verhält sich eine zweite Zellart (Taf. XI, Fig. 172 und 173). Es sind grosse Zellen von unregelmässiger, etwas länglicher Form, mit kleinem, blau erscheinendem Kern und einem Zellleibe, der dicht erfüllt ist mit runden, scharf gegeneinander abgesetzten, bräunlich-gelb gefärbten Körnern. Die Farbe dieser Körner stammt nicht aus dem Triacid, sondern es ist ihre natürliche Eigenfarbe, die sie auch im frischen Zustande zeigen. In denselben Zellen ist in spärlicherer Anzahl noch eine zweite Art von Körnern vorhanden, die sich deutlich von den andern unterscheiden.

Sie sind nehmlich mehr grünlich-gelb oder röthlich-gelb und vor Allem sehr stark lichtbrechend. (Letzteres ist in der Figur durch dunklere Farbe der Körnchen angedeutet.) Beide Sorten von Körnchen finden sich auch ausserhab der Zellen frei im Blute, und ferner daselbst auch noch eine dritte Art, die grösser, mehr scheibenförmig, nicht so stark lichtbrechend, wie die zweite Art, und grünlich-gelb gefärbt sind.

Während die in den Zellen enthaltenen beiden erwähnten Arten von Körnchen Eigenfarbe besitzen und vom Triacid in keiner Weise gefärbt werden, ist noch eine dritte Zellart vorhanden, deren Granula sich im Triacid violett färben. Dass es Bestandtheile einer Zelle sind, zeigt nur das danebenliegende, an der typischen Färbung als Kern zu erkennende rundliche Gebilde (Taf. XI, Fig. 174).

Die übrigen Färbungsarten bieten keine für sie charakteristischen Bilder. Es sei nur noch einer weiteren Sorte von Zellen gedacht, die ich in einem Präparate fand, das (wegen des Verdachtes auf Fett) mit Scharlach R und darauf mit Haematoxylin gefärbt war. Diese Färbung bietet für sie ebenfalls nichts Charakteristisches; dass ich sie grade in diesem Präparate fand, liegt daran, dass sich mir überhaupt verhältnissmässig wenige brauchbare Bilder darboten und diese Zellen grade in dies Präparat gerathen waren. Es sind runde Zellen mit kleinem Kern und einem homogenen oder undeutlich granulirt erscheinenden Protoplasma, das eigenthümlich geformte, runde oder mehr rhomboidale oder auch sechseckige u. s. w. farblose, mattglänzende Gebilde einschliesst, die Krystall-Bildungen am ähnlichsten sehen (Taf. XI, Fig. 175, 176). In Taf. XI, Fig. 176 füllt ein einziges grosses rundes derartiges Gebilde einen grossen Theil der Zelle aus, drängt den Zellkern und das Protoplasma ganz bei Seite. Bei der

Färbung mit Methylenblau erscheinen die violetten Körnchen des Triacids ganz schwach bläulich gefärbt; eine netzförmige Kernstructur tritt deutlich hervor. Die

Färbung mit sauren Farbstoffen giebt keine brauchbaren Bilder, da das im Blut gelöste, am Deckglas angetrocknete Haemoglobin den sauren Farbstoff lebhaft aufnimmt und einen diffus roth gefärbten Untergrund bildet, von denen sich die einzelnen Zellen wenig abheben.

Erwähnt sei noch, dass weder bei Färbung mit Scharlach R noch mit Osmiumsäure eins der erwähnten körnchenartigen Gebilde eine charakteristische Farbe annahm (Taf. XI, Fig. 177 zeigt einen Haufen von Plättchen oder Körnchen mit gelber Eigenfarbe aus einem mit Osmiumsäure und Haematoxylin gefärbten Präparate.)

Bemerkenswerth sind bei diesen Befunden die verschiedenen Körnchenformen. Die stark lichtbrechenden gelben und die bräunlichen Körnchen hat bereits Cuénot bei Anneliden (zu denen auch der Regenwurm gehört) gefunden. Sie bestehen nach seiner Ansicht aus einem für die Assimilation wichtigen

Albuminoïd, also je nach den verschiedenen Species aus Haemoglobin oder einem analogen Körper (Chlorocruorin u. s. w.), und sind Producte der Zellthätigkeit der farblosen Blutzellen. Cuénot unterscheidet ferner die Leukocyten der Leibeshöhle von denen des eigentlichen, in dem geschlossenen Gefässsystem circulirenden Blutes. Ich will auf die Détails seiuer Schilderung nicht eingehen, da aus allem Gesagten zur Genüge hervorgeht, dass die beschriebenen Bildungen mit den eigentlichen Ehrlichschen Granulationen wohl kaum etwas zu thun haben. Für die Auffassung dieser Gebilde ist vielleicht auch die von Cuénot bei anderen Anneliden gemachte Beobachtung von Bedeutung, dass sich zu der Zeit, wo sich dic Eier oder Spermatozoën im Körper der Thiere bilden, viele Leukocyten mit Fett oder mit Dotterkörnchen beladen und die Rolle von Dotter bildenden Zellen spielen. Eher dagegen ist es gestattet, die mit dem neutralen Farbstoffe sich violett färbenden Körnchen in Analogie zu bringen mit den gewöhnlichen Ehrlich'schen Granulis.

Ueberblickt man die Reihe der mitgetheilten Befunde, so ergiebt sich sofort die Unmöglichkeit, diese Thatsachen, so interessant sie als einzelne Thatsachen sind, von einem gemeinsamen höheren Standpunkte aus zu betrachten, sie in ein System zu bringen und dadurch dem Verständniss näher zu rücken. Das ist auch sehr begreiflich. Handelt es sich doch von vorne herein nicht um Dinge, die bereits ihren festen Platz im Felde unseres Wissens haben, sodass das neu Hinzukommende an bereits bekannter Stelle eingereiht, bekannten Gesetzen subsumirt werden könnte, sondern vielmehr um Befunde, die vorläufig einigermaassen isolirt im System unseres biologischen Wissens dastehen, und von denen nur wenige Brücken zu anderen, besser gekannten Gebieten hinüber führen. Was speciell die vielerforschten Granula betrifft, so muss ihre Natur auch nach den hier mitgetheilten Untersuchungen zweifelhaft bleiben. Das eine aber dürfte hiernach klar sein, dass es sich bei all den verschiedenen Formen dieser Gebilde, die wir in so bunter Mannigfaltigkeit vor uns haben vorbei ziehen sehen, um sehr heterogene Dinge handelt. Wir dürfen nicht unsere Auf-

gabe darin erblicken, zu eruiren, was nun eigentlich das Wesen des „Granulirtseins“ der Blutzellen ausmache, um mit einem Schlage jeglicher Granulation, sei sie neutrophil, basophil oder sonst wie färbbar, ihre Stellung anweisen zu können, sondern wir müssen uns vor Allem bescheiden, festzustellen, dass wir es hier wahrscheinlich mit sehr verschiedenartigen Zellbestandtheilen zu thun haben, dass die Granula der einen Classe solche, die der anderen wieder ganz andere Producte einer specifischen Zellthätigkeit darstellen, noch andere von aussen aufgenommene fremde Bestandtheile sein können; nimmt man gar mit Arnold an, dass die Granula lebendige Bestandtheile des Protoplasma sein können, so ergiebt sich eine unabsehbare Menge von möglichen Combinationen. Denn es ist freilich sehr bequem, das Wesen „der Granulationen“ in dem einen oder dem andern dieser Dinge zu sehen, man vergisst nur dabei, dass man durch Zuerteilung der gleichen Bezeichnung an die verschiedenartigsten Dinge jene falsche Art der Fragestellung veranlasst. Denn was hätte es für einen Sinn, nach der Bedeutung der Granulationen zu fragen und dabei einmal die feinen neutrophilen Granula des Menschen, ferner die „krystalloiden“ Stäbchen der Schildkröte und drittens die riesenhaften Gebilde im Zellleibe der Schleie, womöglich auch noch die gelben Körnchen in den Blutzellen des Regenwurms im Auge zu haben? Dass diese Dinge schlechterdings nicht auf dieselbe Stufe gestellt werden dürfen, leuchtet doch ein, und doch haben sie alle, wenigstens die drei erstgenannten Arten, starke Affinitäten zu ganz bestimmten Arten von Farbstoffen, sind im vollen Sinne des Wortes „Ehrlich'sche Granula“. Dann haben wir aber wieder Thiere gefunden, denen sie fehlen, bei denen sie wenigstens mit den angewandten Methoden nicht darstellbar waren. Bei anderen waren deutliche Uebergangsformen zwischen den Granulations-losen und den granulirten Zellen vorhanden. Ein nothwendiges Requisit aller oder auch nur eines Theiles der farblosen Blutzellen sind sie also nicht. Dadurch verlieren sie aber für den überhaupt an Interesse, der an diese räthselhaften Körnchen gleich die tiefsten Probleme des Lebens zu knüpfen liebt. Dass dieses nach dem heutigen Stande unseres Wissens nicht möglich ist, ergiebt sich

nun wohl aus den bereits zahlreichen Studien über diese Gebilde, zu denen auch die vorliegende Arbeit einen bescheidenen Beitrag geliefert haben will.

Soll ich aber das Ergebniss aller dieser Untersuchungen in kurzen Sätzen zusammenfassen, so lässt sich etwa Folgendes constatiren:

1. Im Zellleibe der farblosen Blutzellen des Menschen, aller Säugethiere, Vögel, Reptilien, Amphibien und vieler Fische sowie auch einer Anzahl niederer Thierarten sind Gebilde zu finden, die, von verschiedener Grösse, meist die Gestalt von Körnchen, aber auch (wie bei Vögeln, Reptilien, z. Th. auch bei Fischen[1]) öfters die Form von Stäbchen haben, bei einer Fischart, der Schleie, in ganz einziger Form und Grösse vorkommen und dabei scharf hervortretende Affinitäten zu bestimmten Gruppen von Farbstoffen zeigen.

2. Nicht überall lässt sich die Trennung der Zellen, die diese erwähnten Gebilde besitzen, von den Zellen, die sie nicht enthalten, scharf durchführen. Es kommen Uebergänge vor, die die Einreihung in die eine oder die andere Classe willkürlich machen.

3. Es giebt unter den Fischen und unter den niederen Thieren Arten, in denen die „Granula", wie die erwähnten Gebilde nach dem herrschenden Gebrauche genannt werden mögen, nicht nachweisbar sind, während sie bei ganz nahe stehenden Arten sich finden.

4. Fast constant bei allen untersuchten Thierspecies kommt eine Art von Zellen vor, die einen runden Kern und einen schmalen granulationslosen basophilen, nicht ganz homogenen Zellleib besitzen, Zellen, die beim Menschen Lymphocyten genannt werden würden.

5. Aus der Verschiedenartigkeit der Erscheinung der „Granula" ergiebt sich, dass sie nicht die Träger

[1]) Scyllium.

einer specifischen einheitlichen Function, eben so wenig wie Producte einer bestimmten einheitlichen Zellthätigkeit sein können, sondern dass sie in jeder Form, in der sie auftreten, besonders beurtheilt werden müssen.

Alle diese Ergebnisse scheinen vor der Hand wenig praktischen Werth zu besitzen. Das ist aber das Wesen aller naturwissenschaftlichen Forschung, dass sie mühsam Stein auf Stein, scheinbar zuerst ohne Zusammenhang, herbeiträgt, um erst später, wenn genügendes Material gesammelt ist, ein brauchbares Gebäude daraus zu errichten. Und abgesehen von der praktischen Verwerthbarkeit, die erst durch spätere Zusammenfassung vieler Befunde sich einmal bieten kann, wird es immer unser Interesse erregen, Naturgeheimniss nachzustammeln und verwandte Erscheinungen auch in der minutiösesten Kleinarbeit der webenden Natur auf allen Stufen des Lebens nachzuweisen. Man hat viel gestritten über die Berechtigung einer Erkenntniss um der Erkenntniss willen. Ich glaube, dass eine solche im reinsten Sinne nicht möglich und auch nicht einmal gut sein würde; es wird sich immer eine Brücke von den erkannten Thatsachen zum menschlichen Wollen und Können schlagen lassen. Aber freilich tritt eine solche Möglichkeit oft erst klar ans Licht, wenn jemand auf Grund eines reichlichen Materials im Stande ist, „das Einzelne zur allgemeinen Weihe zu heben“. Und so lange das nicht möglich ist, muss unser Streben sein, jenes Material herbeizuschaffen und im Hinblick auf künftiges Grösseres auch in der Kleinarbeit als der nothwendigen Vorbedingung dieses Grösseren Befriedigung zu finden.

In diesem Sinne nehme man auch die vorliegende Arbeit auf, betrachte von diesem Gesichtspunkte ihre Ergebnisse.

Zum Schlusse ist es mir eine angenehme Pflicht, Herrn Prof. Dr. Israel für seine werthvollen Rathschläge und das dieser Arbeit entgegengebrachte freundliche Interesse meinen ergebensten Dank auszusprechen.

Nachtrag.

Es ist inzwischen in diesem Archiv ein Aufsatz von Hesse erschienen (Zur Kenntniss der Granula der Zellen des Knochenmarks, bezw. der Leukocyten; Bd. 167, Heft II, S. 231), in dem der Verfasser auf Grund namentlich der Arnold'schen Untersuchungen über die Zellgranulationen, aber auch auf Grund eigener Befunde im Knochenmarke des Kaninchens und in einem Lymphosarcom zu der Anschauung gelangt, dass es sich bei den verschiedenen Arten von Granula um Structur-Bestandtheile des Protoplasmas, gewissermaassen um Elementar-Organe der Zellen handle. Er meint, die Ehrlich'sche Auffassung der Granula als specifischer Zellproducte sei durch den Nachweis verschiedenartiger Granula in denselben Zellen widerlegt, und die Annahme, diese Gebilde seien Structur-Bestandtheile des Protoplasmas, durch die Arnold'schen Untersuchungen (über die Granula-Färbung lebender Leukocyten, über die eigenthümliche Weise der Aufnahme wohl charakterisirter chemischer Körper wie Fett und Eisen, in die Zellen, über die Anordnung der der Körnchen und ihre Beziehung zu Fäden, über die Verschiedenheit des mikrochemischen Verhaltens je nach den experimentellen und pathologischen Bedingungen u. s. w.) wahrscheinlich gemacht. Es war nicht meine Absicht, in eine erneute Discussion dieser bereits vielfach erörterten Theorien einzutreten, da es an neuen fruchtbaren Momenten in dieser Hinsicht mangelt. Es sei nur Folgendes bemerkt: Man braucht die Wichtigkeit der Arnold'schen Befunde nicht zu bestreiten und kann doch annehmen, dass sie die Lösung der Frage nicht in dem von Hesse urgirten Sinne herbeiführen. Arnold erweist sich hier vorsichtiger als sein Schüler, indem er ausdrücklich unterscheidet zwischen körnigen Structur-Elementen, die er Plasmosomen, und körnigen Stoffwechselproducten, die er Granula genannt wissen will. Es ist zweifellos, dass verschiedenartig gefärbte Granula in der gleichen Zelle dargestellt werden können, wenngleich z. B. Grünberg a. a. O. die diesbezüglichen Befunde von Arnold und von Sacharoff nicht bestätigen konnte; warum aber diese Verschiedenartigkeit gegen eine Entstehung der Granula durch Secretion sprechen soll, ist unerfindlich. Ob man in diesem Falle mit Ehrlich eine Art verschiedener „Reifung“

der Körnchen annehmen will oder nicht, ist vorläufig irrelevant, da wir keinen Einblick in das Wesen dieser Processe haben. Dass diese Voraussetzungen der Farben-analytischen Classification der Granula insofern künstlich sind, als eine Eintheilung nach dem Verhalten gegenüber künstlich gesetzten Bedingungen vorgenommen wird, ist zuzugeben. Dass aber eine solche Classification nicht willkürlich ist, ergiebt sich aus der Ueberlegung, dass die verschiedene Affinität zu den einzelnen Färbemitteln doch sicher von Natur aus differenten Gebilden zukommt, Gebilden, die freilich bis jetzt fast ausschliesslich eben durch diese verschiedenen Affinitäten charakterisirt sind. Das Alles, was sich gleichmässig färbt, auch gleiche morphologische oder functionelle Bedeutung habe, hat wohl auch Ehrlich nicht angenommen.

Ich will, wohlverstanden, durchaus nicht hier für die Ehrlich'sche und gegen die von Hesse verfochtene Arnold'sche Anschauung kämpfen; ich meine nur, dass die bis jetzt bekannten Thatsachen nicht geeignet sind, die gesammte Frage im Sinne einer bestimmten Theorie zu lösen, da es sich eben durchaus nicht etwa um die eine Frage handelt: Structur-Elemente oder Secretions-Producte? —, sondern um eine Reihe von Befunden, von denen vorläufig jeder einzelne besondere Berücksichtigung fordert. Wer es jetzt schon unternimmt, alle diese Thatsachen von dem Gesichtspunkte einer bestimmten Theorie aus zu deuten, dürfte in Zukunft mancher Ueberraschung nicht entgehen.

Erklärung der Abbildungen auf Tafel XI.

Farblose Blutzellen.

Fig. 1—20. Emys lutaria. 1—6 Triacid, 7—9 dreif. Glyceringemisch, 10—11 Hämatoxylin-Eosinglycerin, 12—16 Methylenblau, 17—18 Dahlia, 19—20 Pyronin-Methylgrün.

Fig. 21—34. Leuciscus rutilus. 21—25 Triacid, 26—29 dreifaches Glyceringem., 30—31 Hämatoxylin-Eosinglycerin, 32—34 Pyronin-Methylgrün.

Fig. 35—46. Perca fluviatilis. 35—36 Triacid, 37 Hämatoxylin-Eosinglycerin, 38—42 Pyronin-Methylgrün, 43—45 Methylenblau, 46 Dahlia.

Fig. 47—80. Tinca vulgaris. 47—64 Triacid. 65—68 dreif. Glycerin-

gemisch, 69—74 Hämatoxylin - Eosinglycerin, 75—78 Pyronin-Methylgrün, 79 Methylenblau, 80 Dahlia.

Fig. 81—98. Carassius vulgaris. 81—88 Triacid, 89—94 Pyronin-Methylgrün. 95—98 Methylenblau.

Fig. 99—108a. Anguilla vulgaris. 99—103 Triacid, 104—106 Pyronin-Methylgrün, 107 Methylenblau, 108—108a dreifaches Glycerin-gemisch.

Fig. 109—117. Cyprinus Carpio. 109—111 Traicid, 112—114 Pyronin-Methylgrün, 115—117 Hämatoxylin-Eosinglycerin.

Fig. 118—129. Petromyzon fluvatilis. 118—120 Triacid, 121 dreif. Glyceringem., 122—125 Hämatoxylin-Eosinglycerin, 126 Methylenblau, 127—129 Pyronin-Methylgrün.

Fig. 130—143. Homarus vulgaris. 130—134 Triacid, 135—136 Hämatoxylin-Eosinglycerin, 137—139 Methylenblau, 140—143 Pyronin-Methylgrün.

Fig. 144—161. Larve von Oryctes nasicornis. 144—146 Triacid, 147—153 dreif. Glyceringemisch, 154—158 Methylenblau, 159—161 Pyronin-Methylgrün.

Fig. 162—170. Bacillus Rossi. 162—163 Hämatoxylin-Eosinglycerin, 164—165 dreif. Glyceringemisch, 166 Methylenblau, 167—169 Pyronin-Methylgrün, 170 Scharlach R.-Hämatoxylin.

Fig. 171—177. Lumbricus agricola. 171—174 Triacid, 175—176 Scharlach R-Hämatoxylin, 177 Osmiumsäure.

Literatur.

Altmann: Die Elementar-Organismen und ihre Beziehungen zu den Zellen. Leipzig 1894. 2. Aufl.

Arnold: Zur Morphologie und Biologie der Zellen des Knochenmarks. Dieses Archiv, Bd. 140, S. 411.

Derselbe: Ueber die feinere Structur der hämoglobinhaltigen und hämoglobinlosen Knochenmarkzellen. Dieses Archiv, Bd. 144, S. 67.

Derselbe: Ueber Granula-Färbung lebender und überlebender Leukocyten. Dieses Archiv, Bd. 157, 1899.

Derselbe: Ueber Fettkörnchenzellen. Ein weiterer Beitrag zur Granulalehre. Dieses Archiv, Bd. 163, Heft 1.

Bizzozero: Neue Untersuchungen über den Bau des Knochenmarkes bei den Vögeln. Archiv f. mikroskop. Anatomie und Entwickelungsgeschichte. Bd. 35, S. 424.

Coenen: Die Aleuronat-Pleuritis des Kaninchens. Dieses Archiv, Bd. 163, S. 84.

Cuénot: Études sur le sang et les glandes lymphatiques dans la série animale. Archives de zoologie expérimentale et générale 1889. 1891.

Ehrlich und Lazarus: Die Anämie. Nothnagel's Spec. Pathologie und Therapie. Bd. 8, Theil I, Heft 1.

Ehrlich: Farben-analytische Beiträge zur Histologie und Klinik des Blutes. Gesammelte Mittheilungen. Berlin 1891.

Grawitz, E.: Klinische Pathologie des Blutes. 2. Aufl. Berlin 1902.

Grünberg: Beiträge zur vergleichenden Morphologie der Leukocyten. Dieses Archiv, Bd. 163, S. 303.

Hirschfeld: Beiträge zur vergleichenden Morphologie der Leukocyten. Dieses Archiv, Bd. 149, S. 22.

Derselbe: Sind die Lymphocyten amöboider Bewegung fähig? Berliner klin. Wochenschr. 1901, No. 40.

Israel: Ueber den Tod der Gewebe. Berliner klin. Wochenschrift. 1894, No. 11.

Israel und Pappenheim: Ueber die Entkernung der Säugethier-Erythroblasten. Dieses Archiv, Bd. 143, S. 419.

Knoll: Ueber die Blutkörperchen bei wechselwarmen Thieren. Sitzungsberichte der mathematisch-naturwissenschaftl. Classe der kaiserl. Acad. der Wissensch. Wien. Bd. 105, 3.

Derselbe: Ueber die Blutkörperchen bei wirbellosen Thieren. Sitzungsberichte u. s. w. Bd. 102, 3, S. 440.

Löwit: Ziegler's Beiträge zur pathologischen Anatomie. 1891. Bd. 10, S. 213.

Lubarsch: Ueber das Vorkommen von krystallinischen und krystalloiden Bildungen in den Zellen des menschlichen Hodens. Dies. Archiv Bd. 145.

Michaelis: Ueber Fettfarbstoffe. Dieses Archiv, Bd. 164, S. 263.

Derselbe: Deutsche med. Wochenschrift. 1899, No. 30.

Pappenheim: Abstammung und Entstehung der rothen Blutzellen. Dieses Archiv, Bd. 159, S. 89.

Derselbe: Vergleichende Untersuchungen über die elementare Zusammensetzung des Knochenmarks einiger Säugethiere. Dieses Archiv, Bd. 157, S. 419.

Derselbe: Von den gegenseitigen Beziehungen der verschiedenen farblosen Blutzellen zu einander. Dieses Archiv, Bd. 159, S. 40.

Rawitz: Ueber die Blutkörperchen einiger Fische. Arch. f. mikroskop. Anatomie u. Entwickelungsgeschichte, Bd. 54 u. 56.

Rieder: Atlas der klinischen Mikroskopie des Blutes. Leipzig 1893.

Reinke: Beiträge zur Histologie des Menschen. Archiv f. mikroskopische Anatomie u. Entwickelungsgeschichte, Bd. 47, S. 34.

Sacharoff: Ueber die Entstehung der eosinophilen Granulationen des Blutes. Archiv für mikroskopische Anat. u. Entwickelungsgesch., Bd. 45, S. 370.

XIII.

Die morphologischen Veränderungen der Blutkörperchen, speciell der Erythrocyten bei der Toluylendiamin-Vergiftung.

(Aus dem pathologischen Institut zu Heidelberg.)

Von

Dr. Ernst Schwalbe, Privatdocenten und I. Assistenten

und Dr. J. B. Solley.

(Hierzu Taf. XII.)

„Die Lehre von den Veränderungen des Blutes, soweit sie auf morphologischen Studien, besonders unter Anwendung der Farben-Analyse, beruht, gehört zu den am meisten geklärten Capiteln der gesammten Pathologie und scheint vorläufig zu einem gewissen Abschlusse gelangt zu sein, so dass eigentlich nur noch wenige Punkte der Aufklärung bedürftig sind.“

Die vorstehenden Worte enthalten das Urtheil Ehrlich's, dem wir in neuerer Zeit so ausserordentlich viel in der Lehre der Morphologie des Blutes verdanken, dessen unbestrittenes Verdienst es ist, für die klinische Untersuchung der Blut-Veränderungen bei den verschiedenen anämischen Zuständen durch Angabe einer vorzüglichen Methode eine Grundlage geschaffen zu haben. Ueberblicken wir aber die grosse Reihe von Arbeiten, die auch in neuerer Zeit über die Morphologie des Blutes erschienen sind, sowohl von klinischer, wie von anatomischer und pathologisch-anatomischer Seite, so will es uns doch scheinen, als ob das Urtheil Ehrlich's etwas optimistisch wäre, als ob vielmehr noch manche Punkte in der Morphologie des Blutes der Aufklärung bedürften. Viel umstritten erscheint auch heute noch das schwierige Gebiet der Blutgerinnung, auch heute noch sind die Veränderungen, welche man nach Vergiftungen, die experimentell hervorgebracht werden, beobachten kann, von grösstem Interesse und müssen sich die verschiedenste Deutung gefallen lassen. Dennoch kommt gerade diesen Vergiftungs-Studien für unsere Erkenntniss der Morphologie des Blutes, sowie für andere sich daran knüpfende Fragen eine grosse Wichtigkeit zu. Ich

erinnere aus früheren Jahren besonders an die Arbeiten Kobert's und seiner Schüler.

In unseren Tagen hat ja nun das Studium des Blutes noch nach anderer Seite, als nach morphologischer, grosse Wichtigkeit erlangt, ich brauche nur die Schlagworte Immunität, Hämolyse zu nennen. Aber gerade auch für dieses Gebiet scheint mir das Studium der Morphologie des Blutes bei Vergiftungen nicht überflüssig. Wir müssen ja bei Immunitäts-Studien stets die Wirkung von Bakteriengiften und anderen Giftstoffen auf das Blut berücksichtigen, allerdings spielt hierbei die Wirkung auf die morphologischen Veränderungen vorerst nach unsern heutigen Anschauungen eine geringe Rolle. — Es muss endlich hervorgehoben werden, dass gerade in neuerer Zeit auch gegen die festgefügte Lehre von der Leukämie und den typischen Anämieen, die sich auf den klinischen Blutbefund stützte, von mancher Seite Angriffe erfolgt sind. Wir sind daher der Ansicht, dass eine exacte Untersuchung der morphologischen Veränderungen des Blutes noch mancherlei Beiträge zu unserer Auffassung dieser Veränderungen zu liefern vermag. In diesem Sinne sind wir an die vorliegenden Studien herangegangen.

Eine Fragestellung scheint uns in neuerer Zeit gerade über Gebühr in den Hintergrund gedrängt zu sein, die Frage der Beziehung der Degenerations-Erscheinungen des Blutes bei den anämischen Zuständen zu den Metamorphosen, welche wir bei dem physiologischen Vorgang der Gerinnung finden. Dass es gerechtfertigt ist, diesem Punkte besonders Aufmerksamkeit zu schenken, dafür spricht wohl, dass Alexander Schmidt wenigstens in gewisser Hinsicht diesem Vergleich die Bahn geebnet hat. Er erzeugte künstliche Anämie, und für den morphologischen Theil seiner Theorie der Gerinnung sind gerade die Erfahrungen für ihn von grösstem Werth gewesen, welche er bei diesen Studien gesammelt hatte.

Wollen wir die eben angedeutete, später weiter zu erörternde Frage verfolgen, so ist natürlich die erste Bedingung, eine genaue Orientirung über die morphologischen Vorgänge bei der Gerinnung zu erlangen. In früheren Arbeiten des einen von uns sind die Resultate, die er beim Studium der normalen Gerinnung gewann, niedergelegt. Es ist vielleicht die Bemerkung

gestattet, dass nach unserer Ansicht viel zu wenig Rücksicht auf die physiologischen Umänderungen der Blutkörperchen, die sich bei der Gerinnung finden, genommen wird, wenn es sich darum handelt, pathologische Veränderungen des Blutes zu beurtheilen.

Die Gesichtspunkte, welche uns leiteten, als wir das Studium einer künstlichen Anämie, hervorgebracht durch Toluylendiamin-Vergiftung unternahmen, waren mannigfaltiger Art. Erstens lag uns daran, eine Form der Anämie experimentell zu verfolgen, um Fragen, die sich bei dem klinischen Studium der Anämie aufdrängen, zu prüfen. Bei jeder Anämie lassen sich im Blut morphologische Veränderungen nachweisen, die in zweierlei Richtung gedeutet werden müssen, einerseits als Degenerations-Erscheinungen, andererseits als Regenerations-Processe. Welche Veränderungen sind degenerativer, welche regenerativer Natur? Das ist durchaus nicht leicht in allen Fällen zu entscheiden, ich weise hier auf die Erscheinung der basophilen Granulationen der rothen Blutkörperchen hin. Durch Vergleich mit den Gerinnungs-Erscheinungen liess sich hier eine Förderung unserer Anschauungen hoffen. Von einigen Autoren ist die Meinung aufgestellt worden, dass für manche Vergiftungen ein typisches Bild der Blut-Veränderungen morphologisch nachweisbar ist.“ [1])

Durch den Vergleich unserer Resultate mit denen anderer Forscher, durch Heranziehung der Erfahrungen, die wir bei Beobachtung der Gerinnungsvorgänge gewonnen hatten, schien uns hier eine weitere Klärung unserer Ansichten möglich. Dass viele Fragen zu streifen sind, welche bezüglich der Degenerations- und Regenerations-Erscheinungen bei Anämien immer wieder aufgeworfen werden, z. B. die Frage nach dem Schicksal des Kerns der Erythroblasten, das ergiebt sich von selbst.

Ferner musste aber das Studium einer Anämie noch von einem

[1]) Diese Behauptung ist namentlich von Heinz ausgesprochen worden, Limbeck (Wiener kl. Wochenschr. 1893), vorher Maragliano und Castellino (Zeitschr. f. klin. Med., Bd. 21) sind dieser Anschauung entgegen getreten. Auch Ehrlich wendet sich gegen die Annahme von Heinz (Ehrlich, Ueber schwere anämische Zustände. Verh. d. XI. Congr. f. innere Med. 1892).

andern Gesichtspunkt für uns von grossem Interesse sein. Es handelte sich darum, die schon angedeutete Parallele zwischen den morphologischen Vorgängen bei der Gerinnung und den Degenerations-Erscheinungen der Blutkörperchen bei den Vergiftungen zu verfolgen. Bei dem Studium der Gerinnung lassen sich Resultate gewinnen, die für die gesammte Morphologie des Blutes von hoher Wichtigkeit sind. Wir erinnern nur daran, dass gerade für das Studium der Blutplättchen die Gerinnung immer herangezogen worden ist. Sie muss hierfür in erster Linie berücksichtigt werden, da ja schon Bizzozero die Bedeutung der Blutplättchen für die Gerinnung betont. Gerade durch eine genaue Beobachtung der morphologischen Vorgänge bei der Gerinnung schien die Ansicht gestützt zu werden, dass die Blutplättchen von den rothen Blutkörperchen abstammen. Es findet bei der Gerinnung eine Schädigung der rothen Blutkörperchen statt. Eine solche ist auch bei Anämien, speciell bei der Toluylendiamin-Vergiftung wahrzunehmen. Wir konnten also hoffen, für die Frage der Provenienz der Blutplättchen durch die Beobachtung der Toluylendiamin-Vergiftung neues Material zu liefern. Auch für andere Fragen der Blut-Morphologie schienen solche Untersuchungen wichtig, beispielsweise für die Kenntniss des Baues der rothen Blutkörperchen, für die Bedeutung des „Hämoglobinämischen Innenkörpers“ u. s. w. Zum mindesten konnten wir hoffen, uns über solche Dinge ein auf eigene Anschauungen gestütztes Urtheil bilden zu können, bezw. unser Urtheil, das wir aus früheren Untersuchungen gewonnen hatten, sicherer zu gründen. Diese Darlegungen mögen genügen, um die Hauptgesichtspunkte klar zu stellen, aus denen wir die vorliegende Untersuchung unternahmen.

Wir wollten also eine experimentelle Anämie erzeugen. Wir wählten den Weg der Vergiftung. Das Toluylendiamin wurde bekanntlich von Stadelmann zunächst für das Studium des Icterus benützt. Stadelmann glaubte Anfangs, dass das Blut durch dieses Gift nicht beeinflusst würde, Afanassiew wies bald darauf nach, dass die rothen Blutkörperchen durch Toluylendiamin-Vergiftung intensiv verändert würden, eine Thatsache, von der sich nun auch Stadelmann überzeugte. Das Toluylendiamin ist dann von vielen Autoren zu Vergiftungen

gebraucht worden, eine ausführliche Zusammenstellung der bei dieser Vergiftung in der Literatur niedergelegten Beobachtungen über Blut-Veränderungen wird an anderer Stelle demnächst gegeben werden [1]). Hier sei nur hervorgehoben, dass Afanassiew's Beobachtungen im Wesentlichen von allen folgenden Autoren bestätigt sind. — Das Toluylendiamin wirkt verschieden auf verschiedene Thierarten, worauf schon Stadelmann nachdrücklich hinwies. Das classische Versuchsthier für diese Vergiftung ist der Hund. Beim Hunde beobachtet man nach mittleren Gaben des Giftes einen intensiven Icterus, bei Blut-Untersuchungen lassen sich hochgradige Veränderungen nachweisen. Nur in seltenen Fällen kommt es bei Hunden im Laufe der Vergiftung zur Hämoglobinurie. Stellt man die Darreichung des Giftes rechtzeitig ein, so verschwindet der Icterus und der Hund ist alsbald wieder munter. Bei Katzen kommt es im Gegensatz zu Hunden zur Hämoglobinurie, während der Icterus an Bedeutung zurücktritt. Bei Kaninchen endlich kann auch durch lange fortgesetzte Gaben von Toluylendiamin im Allgemeinen weder Icterus, noch Hämoglobinurie erreicht werden. Vielmehr kommt es bei regelmässiger Darreichung des Giftes zu dem typischen Bilde einer Anämie, die ganz ausserordentlich hochgradig werden kann. Kaninchen vertragen colossale Dosen des Giftes, besonders wenn man durch vorsichtige Steigerung der Dosen eine Giftgewöhnung hervorbringt. Meerschweinchen scheinen sich im Wesentlichen wie Kaninchen zu verhalten, jedenfalls haben wir niemals Icterus bei Meerschweinchen beobachten können. Es ist zu bemerken, dass auch bei Hunden ein ähnliches Vergiftungsbild, wie bei Kaninchen hervorgebracht werden kann. Fängt man mit sehr kleinen Dosen an, Hunde zu vergiften, und steigt ganz vorsichtig und allmählich, so kann der Icterus ausbleiben, während sich eine schwere Anämie entwickelt. Es lässt sich dann Icterus nur durch eine grosse einmalige Gabe von Toluylendiamin hervorrufen.

Wir haben als Versuchsthiere hauptsächlich Hunde, daneben Kaninchen und in sehr untergeordneter Weise auch Meerschweinchen benutzt. Wir vergifteten 6 Hunde, 4 Kaninchen, 2 Meerschweinchen, im Ganzen also 12 Thiere. Das Gift wurde fast stets subcutan in

[1]) Im Centralbl. für Pathol.

Lösung, nie intravenös, in einem Falle (bei einem grossen Hunde) durch Verfütterung beigebracht. Wir studirten sowohl die acute wie die subacute und chronische Vergiftung.

Nur einige Worte über die Methode. Wir sind der Ansicht, dass nur eine Combination verschiedener Methoden vor einseitigen Schlüssen schützen kann. Wir verwandten daher sowohl Methoden der frischen Untersuchung, wie auch die Herstellung von Trockenpräparaten.

Bei Anwendung der frischen Untersuchung bewährte sich wiederum die Arnold'sche Methode der Beobachtung des Bluts im Hollunder-Markplättchen vortrefflich. Wir können den Ausführungen Bettmann's, die in einer der letzten Mittheilungen dieses Autors zu finden sind, nur vollinhaltlich beistimmen. Es ist sehr zu bedauern, dass diese Methode sich in der Klinik bis jetzt so wenig Eingang verschafft hat.

Dem frischen Blute wurden verschiedene Farbstoffe zugesetzt, vor allem Neutralrot und Methylviolett. Sehr gut bewährte sich uns die Bizzozero'sche Methylviolett-Kochsalzlösung. Will man diesen Zusatz zum frischen Blut verwenden, so ist die Hollundermark-plättchen-Methode deshalb nicht zu gebrauchen, weil die Maschenwände des Hollundermarks den Farbstoff an sich reissen, worauf Schwalbe in einer früheren Mittheilung hingewiesen hat. Man kann in diesem Fall mit Vortheil die Neumann'sche Methode in der Weise anwenden, dass man die Mischung der Lösung mit Blut in den capillaren Spaltraum zwischen Deckglas und einem Deckglassplitterchen bringt und alsdann in gewohnter Weise das Deckglas auf einen hohlgeschliffenen Objectträger legt, sodass das Splitterchen in der Delle desselben enthalten ist, während das Präparat durch Umrandung mit Vaseline oder dergleichen gegen Verdunstung u. s. w. geschützt ist.

Die Trockenpräparate wurden meist mit Alkohol-Aether, auch mit Formalin fixirt. Gefärbt wurde nach verschiedenen Methoden. Die Hauptresultate ergaben die Färbungen mit Haematoxylin—Eosin und andererseits mit Methylenblau—Eosin, während wir mit Triacid keine wichtigen Resultate erhielten. Es wurde in verschiedener Weise mit Methylenblau—Eosin gefärbt, die besten Resultate erhielten wir nach der

Methode von Laurent.[1]) Auch die Methode von Engel liefert gute Resultate.

Wir möchten nun nicht den Leser durch eine ausführliche Mittheilung unserer Versuchs-Protocolle ermüden, die naturgemäss etwas eintönig ausfallen würde, besonders da sich die Beobachtung in einzelnen Fällen über Monate hinaus erstreckte. So haben wir einen Hund, über einen Monat, Kaninchen über drei Monate am Leben erhalten. Auch darf wohl von einer tabellarischen Zusammenstellung der Untersuchungen abgesehen werden, wie dieselbe bereits vorgenommen war, da durch eine solche Tabelle nach unserer Ueberzeugung das Verständniss der Untersuchungsreihe nicht wesentlich gefördert werden kann.

Wir wollen vielmehr so vorgehen, dass wir die einzelnen Gruppen der morphologischen Veränderungen gesondert besprechen und das Mitgetheilte durch Beispiele belegen. Wir glauben, dass sich so am besten und auch am kürzesten das Wesentliche unserer Resultate darstellen lässt, worauf es uns vor Allem ankommt. Aus demselben eben angeführten Grunde, in dem Bestreben, uns möglichster Kürze zu befleissigen, haben wir auch von weitergehenden Literatur-Angaben Abstand genommen. Wir hoffen, dass aus den Ausführungen hervorgeht, dass ein sorgfältiges Studium der Literatur nicht verabsäumt wurde.

Die Veränderungen, welche das Blut bei einer Vergiftung betreffen, können naturgemäss erstens die chemische Zusammensetzung desselben beeinflussen, — davon soll hier ganz abgesehen werden. — Es soll auch zunächst noch nicht davon die Rede sein, wie biologische Vorgänge des Blutes durch Giftwirkung geändert werden können, wie der Gerinnungsvorgang; nur die Veränderungen, die an den morphologischen Elementen des Blutes sichtbar sind, sollen besprochen werden. Dass bei dem Studium einer Vergiftung auch die Organe einer makroskopischen und mikroskopischen Untersuchung unterzogen werden müssen, besonders die blutbildenden Organe, das ist selbstverständlich. Wir wollen aber im Folgenden nur die Resultate der Blut-Untersuchungen in der oben angedeuteten Richtung mittheilen. Wir haben also nach dieser Umgrenzung des Stoffes

[1]) Centralbl. Path. 1900.

nur die morphologischen Veränderungen der Blutkörperchen ins Auge zu fassen:

Die Eintheilung der zu schildernden Ergebnisse gestaltet sich dann folgendermaassen:

1. Veränderungen der rothen Blutkörperchen, Vorbemerkungen über die Zählungs-Ergebnisse. Degenerations- und Regenerationserscheinungen.

a) Die Abschnürungs-Erscheinungen und Ausstossungs-Vorgänge von Theilen der rothen Blutkörperchen — die Blutplättchen-Frage. Der hämoglobinämische Innenkörper.

b) Die übrigen Degenerations-Erscheinungen: Poikilocytose, Polychromatophilie, Makrocytose, Mikrocytose, Schattenbildung.

c) Die Granulirung der rothen Blutkörperchen.

d) das Auftreten der kernhaltigen rothen Blutkörperchen. Der Kernverlust derselben.

2. Veränderungen der weissen Blutkörperchen.

Ergebnisse der Zählung. — Die Granulirung der weissen Blutkörperchen.

Zusammenfassender Vergleich der Resultate, insbesondere bezüglich der Degenerations-Erscheinungen bei der Gerinnung. Die Beobachtungen über die weissen Blutkörperchen sollen mehr Anhangsweise gegeben werden, da bestimmte, durch das Toluylendyamin hervorgerufene Aenderungen derselben nicht entdeckt werden konnten.

In der soeben getroffenen Eintheilung mag es für Manchen nicht einwandfrei erscheinen, dass wir neben den Blutkörperchen nicht die Blutplättchen als drittes Form-Element anführen. Wie Schwalbe zuletzt noch im anatomischen Anzeiger Bd. XX (1901) u. Bd. XXI (1902) auseinandergesetzt hat, halten wir die Blutplättchen für Producte der Blutkörperchen. Da sie vorwiegend von den rothen Blutkörperchen abstammen, wenn auch keineswegs ausschliesslich, so ist danach wohl die Besprechung im Zusammenhang mit den rothen Blutkörperchen gerechtfertigt.

Wir wollen also zunächst die Veränderungen der rothen Blutkörperchen betrachten, die bei dieser Vergiftung am auffallendsten sind und am häufigsten studirt wurden. Dass denselben weit mehr Wichtigkeit zukommt, als denen der weissen Blutkörperchen, ist schon bei einem oberflächlichen Studium

der Literatur ersichtlich. Dass die rothen Blutkörperchen durch das Toluylendiamin stark beeinflusst werden müssen, geht schon aus dem klinischen Verlauf der chronischen Vergiftung hervor, bei welcher alle Anzeichen einer hochgradigen Anämie, starke Abmagerung bei auffallender Blässe der sichtbaren Schleimhäute an den Thieren beobachtet werden können. Exact nachgewiesen wird dieser Einfluss auch durch die Zählung der rothen Blutkörperchen, wie dieselbe von Biondi und Bernhardt, auch von Heinz vorgenommen ist. Auch wir haben solche Zählungen ausgeführt, es lässt sich leicht die ausserordentliche Verminderung der Zahl der Erythrocyten erkennen. Vielleicht wird durch einen Umstand eine anscheinend noch grössere Verminderung herbeigeführt, als den Thatsachen entspricht. Wie wir sehen werden, und wie schon aus dem Studium der Literatur hervorgeht, neigen die rothen Blutkörperchen der vergifteten Thiere ausserordentlich zum Zerfall, mit anderen Worten, sie haben, wenigstens zum grossen Theil, eine sehr geringe Resistenz. Dass durch die Einflüsse, denen die Blutkörperchen zum Zweck der Zählung ausgesetzt werden, dieser Verfall beschleunigt werden kann, ist sicher und so die Möglichkeit gegeben, dass wir bei Zählungen noch zu geringeren Werthen kommen können, als der Wahrheit entspricht. Aber selbst wenn wir diese Fehlerquelle berücksichtigen, so ist doch durch die Zählung leicht die Oligocythämie nachzuweisen, worauf es für unsere Untersuchung ja allein ankam. Es lässt sich mit Hülfe der Zählung jedenfalls ohne Weiteres ausschliessen, dass die schon makroskopisch auffallende Blässe des Blutes etwa nur durch reducirten Hämoglobin-Gehalt bedingt wird.

Die wichtigsten und uns am meisten interessirenden Erscheinungen an den rothen Blutkörperchen sind solche, die nach unserer Ansicht mit der Blutplättchen-Bildung in Zusammenhang stehen, in erster Linie Abschnürungen von den Erythrocyten.

Betrachten wir diese Veränderungen zunächst am frischen Präparat. Am deutlichsten finden wir diese Erscheinungen am frischen Präparat, wenn wir das Blut eines Hundes untersuchen, der durch das Toluylendiamin frisch ikterisch geworden ist. Man sieht alsdann bei der Beobachtung im Hollundermark-Plättchen erstens die gewöhnlichen Stechapfel- und Maulbeer-Formen, bald treten

jedoch die Abschnürungen deutlich hervor. Es kommen einerseits Abschnürungen sehr kleiner Körnchen, andererseits solche grösserer Bestandtheile der rothen Blutkörperchen zu Stande. Es bildet sich an einer Stelle des rothen Blutkörperchens eine Erhebung, häufig zeigt dieser Theil einen anderen Glanz, als das übrige rothe Blutkörperchen; aus der Erhebung wird eine Halbkugel, oft, unter lebhaften Bewegungen, verdünnt sich alsdann der Stiel, der die Abschnürung mit dem Mutterkörperchen verbindet, schliesslich wird das Abschnürungs-Product frei und gleicht nun einem „praeexistenten" Blutplättchen. Wir wollen die Schilderung dieser Vorgänge nicht weiter ausdehnen, es genügt, zu betonen, dass sich genau dieselben Veränderungen, wie bei der normalen Gerinnung beobachten lassen. Nur zweierlei ist hervorzuheben. Wir hatten den Eindruck, als ob von vorneherein bei dieser Vergiftung die Abschnürungs-Producte, die Blutplättchen, zahlreicher wären, dass fernerhin schon nach kürzerer Zeit ein starker Zerfall im frischen Blute vor sich geht. Es liegt also dieselbe Degeneration vor, wie bei der Gerinnung im normalen Blute, nur anscheinend gehen die Veränderungen unter den pathologischen Bedingungen rascher vor sich. Es liesse sich das auch so ausdrücken, dass man sagt, die Resistenzfähigkeit der Erythrocyten ist geschwächt, sie gehen daher leichter den normal sich in weit geringerem Maasse vollziehenden Verfall ein.

Gleich hier sei auf eine Beobachtung hingewiesen, die wir im Laufe unserer Untersuchungen zu machen Gelegenheit hatten, die wir aber noch nicht als sicher ansehen. Sollten weitere Untersuchungen diese Beobachtung bestätigen und ausbauen, so würden daraus vielleicht bedeutungsvolle Schlüsse für die Morphologie der Gerinnung ableitbar sein. Bei einem chronisch vergifteten Hunde fanden wir in der Zeit, in welcher kein Icterus, wohl aber exquisite Anämie vorhanden war, auffallend wenig Veränderungen der rothen Blutkörperchen im frischen Präparat. Es liegt die Annahme nahe, dass in solchen Fällen die wenig resistenten Blutkörperchen zu Grunde gegangen sind, die resistenten blieben übrig. Auf den eventuellen Zusammenhang mit der Gerinnung soll nur hingedeutet werden. Man weiss, dass bei künstlichen Anämien, z. B. durch wiederholte Ader-

lässe hervorgerufen, die Gerinnungsfähigkeit des Blutes zunächst zunimmt, dann aber rasch abnimmt, dass diese Abnahme einen grossen Grad erreichen kann. Bei der Annahme des Zusammenhangs dieser morphologischen Veränderungen mit der Gerinnung hätte obige Thatsache eventuell eine grosse Bedeutung. Wir haben aber noch keine Bestimmung der Beeinflussung der Gerinnungs-Geschwindigkeiten durch die Toluylendiamin-Vergiftung vorgenommen, eine Untersuchung, die viel Erfolg verspricht. Allerdings ist die Vorbedingung, eine zuverlässige Methode der Bestimmung der Gerinnungs-Geschwindigkeiten an normalem Blut zu gewinnen. Eine solche existirt noch nicht, deshalb haben wir die angedeutete Untersuchung auch nicht begonnen und möchten die eben angeführte morphologische Beobachtung nur erwähnen, ohne irgend welche Schlüsse aus derselben zu ziehen.

Wir können also für die Untersuchung des frischen Blutes sagen, dass die degenerativen Veränderungen der rothen Blutkörperchen im Sinne der Abschnürungs-Erscheinungen bei der Toluylendiamin-Vergiftung verstärkt erscheinen. Aber wir dürfen uns nicht darüber täuschen, dass das Urtheil, ob diese Vorgänge thatsächlich vermehrt sind, ein sehr stark persönliches ist. Bedenkt man, dass diese Vorgänge auch in normalem Blut nicht absolut regelmässig in gleicher Intensität verlaufen, dass die Unterschiede bei der Toluylendiamin-Vergiftung, wie wir sagten, quantitativer, nicht qualitativer Natur sein sollen, dass wir kein absolutes Maass haben, um die Menge der Abschnürungen festzustellen, so ist es klar, dass das Resultat, das allein auf dieser Methode basirt, ein unbefriedigendes genannt werden musste.

Zu einwandsfreieren Resultaten kommt man bei der Benutzung einer Zusatzflüssigkeit, der Methylviolett-Kochsalzlösung, deren der Eine von uns, Schwalbe, sich in seinen früheren Untersuchungen häufig bedient hat, und die in neuester Zeit namentlich von Heinz und von Bloch angewandt ist. Wenn man normales Blut mit einer Methylviolett-Kochsalzlösung zusammenbringt, so bemerkt man an den rothen Blutkörperchen zunächst eine Färbung. Werden jedoch die Abschnürungs-Erscheinungen intensiver, so sieht man, dass viele Abschnürungs-Producte eine mehr oder weniger deutliche Färbung mit Methylviolett annehmen. Man sieht, dass die rothen Blutkörperchen

plumpe Fortsätze aussenden, dass diese blau gefärbt erscheinen, in derselben Weise, wie die „praeexistenten“ Blutplättchen in dieser Lösung eine blaue Färbung annehmen. Man kann bei fortgesetzter Beobachtung das Bild erhalten, als ob eine grosse Anzahl von rothen Blutkörperchen mit einem oder mehreren blauen Körnchen besetzt ist. Wir verweisen auf die Abbildungen, die Schwalbe in seiner Arbeit in diesem Archiv gegeben hat. Diese normaler Weise an den rothen Blutkörperchen auftretenden Körnelungen gleichen durchaus den von Heinz beschriebenen und abgebildeten „Blaukörnchen“. Während aber unter normalen Verhältnissen diese blau gefärbten Fortsätze und Abschnürungs-Producte an den rothen Blutkörperchen erst nach einiger Zeit auftreten, gestaltet sich das Bild durchaus anders bei Toluylendiamin-Vergiftung. Untersucht man das Blut eines durch Toluylendiamin-Vergiftung ikterisch gemachten Hundes in der angegebenen Weise, so gewinnt man ein ausserordentlich reizendes Bild. Nahezu alle rothen Blutkörperchen sind besetzt mit blauen Körnern und Fortsätzen. Die meisten lassen nur ein blaues Körnchen erkennen, manche auch mehrere. Bei genauerem Zusehen ist es klar, dass es sich um gefärbte Fortsätze, um Abschnürungs-Producte handelt, um dieselben Dinge, die man bei Beobachtung der Gerinnung auftreten sieht. In der Fig. 1 sind mehrere solche rothe Blutkörperchen dargestellt, wie sie nach Toluylendiamin-Vergiftung sofort nach der Blutentnahme beobachtet wurden. Man erkennt, dass ein Theil der rothen Blutkörperchen dabei seine Form gewahrt hat, an anderen sieht man neben den gefärbten noch ungefärbte Fortsätze. Alle oder fast alle rothen Blutkörperchen lassen häufig bei ikterischen Hunden dieses zierliche Bild erkennen, das weniger ausgesprochen bei Kaninchen und den chronisch vergifteten, aber nicht ikterischen Hunden vorhanden ist.

Diese Beobachtungen haben in verschiedener Beziehung Interesse. Sie fordern zunächst zu einem Vergleich mit andern Vergiftungen heraus. Heinz hat in einer ausführlichen Arbeit die Wirkung sehr verschiedener Gifte auf das Blut festgestellt, er hat bei gewissen Giften unter Benutzung einer Gentianaviolett-Lösung Resultate erhalten, wie sie soeben beschrieben sind. Er nennt die gefärbten Körperchen in den rothen Blutkörperchen „Blaukörnchen“.

Auch Bloch hält diese Blaukörnchen für etwas Charakteristisches der Pyrodin-Vergiftung. Er giebt an, sie bei der Vergiftung mit Toluylendiamin nicht gesehen zu haben. Dass die Blaukörnchen von Heinz, die blauen Körperchen Bloch's dieselben Dinge sind, wie wir sie soeben beschrieben haben, geht aus den Tafeln dieser beiden Autoren hervor. Nach unsern Untersuchungen wird sich die Meinung, diese seien charakteristisch für bestimmte Vergiftungen, nicht aufrecht erhalten lassen.[1])

Dieses wird um so weniger möglich sein, wenn man einen Vergleich zieht mit den normal bei der Gerinnung vorkommenden Erscheinungen. Wir sehen im normalen Blut bei der Gerinnung die Blaukörnchen in derselben Weise auftreten; der Unterschied des vergifteten Blutes ist kein qualitativer, sondern nur ein quantitativer. Die blaugefärbten Abschnürungs-Producte und Körnchen sind im vergifteten Blut sofort nach der Entnahme in grosser Menge zu sehen, im normalen Blut treten sie erst im Verlauf der Gerinnung auf. Es kann keinem Zweifel unterliegen, dass diese blaugefärbten Körnchen und Fortsätze auf eine Schädigung der Erythrocyten hinweisen, dass wir es mit einer Degeneration derselben zu thun haben. Diese Degeneration verläuft jedoch nach dem Typus der physiologischen Degeneration, wie sich dieselbe bei der Gerinnung findet, sie ist nicht eine eigenartige, für ein bestimmtes Gift charakteristische. Wohl ist es möglich, ja sogar sicher, dass nicht alle Blutkörperchen-Gifte schädigend auf die rothen Blutkörperchen einwirken, dass bald diese, bald jene Degenerations-Form besonders durch die Einwirkung des Giftes hervortritt, insofern also erscheint es bis zu einem gewissen Grade möglich, typische Vergiftungsbilder bei einzelnen Blut-Giften zu unterscheiden; wir müssen uns aber klar machen, dass wahrscheinlich die Schnelligkeit und Energie der Schädigung der Blutkörperchen für das Zustandekommen des morphologischen Vergiftungsbildes bei der Blut-Untersuchung mindestens von derselben Bedeutung ist, wie die Art des Giftes.[2])

[1]) Nach der neuesten Arbeit von Heinz scheint derselbe die Annahme charakteristischer Veränderungen bei bestimmter Vergiftung in weniger ausgesprochener Weise zu betonen, als in seinen früheren Arbeiten.

[2]) Ehrlich sagt bezüglich der von Heinz beschriebenen Veränder-

Einige Gifte wirken vorwiegend auf die Erythrocyten, andere veranlassen z. B. Methämoglobin-Bildung, dadurch ist ein Unterschied gegeben. In dem einen Fall wiegen vielleicht die blaugefärbten Abschnürungs-Producte bei Untersuchung mit Methylviolett-Kochsalzlösung weit mehr vor, als in anderen Fällen, wo vielleicht andere Degenerations-Formen eine grössere Rolle spielen. Ob es aber wirklich Veränderungen der rothen Blutkörperchen giebt, die in dem Sinne für eine bestimmte Vergiftung charakteristisch sind, dass sie nur bei der Vergiftung mit einem bestimmten Blutgift oder chemisch verwandten Stoffen vorkommt, dafür liegen nach unseren Untersuchungen und der vorhandenen Literatur Anhaltspunkte nicht vor. (Ehrlich, Limbeck, Maragliano und Castellino).

Es ist das gerade aus dem Grunde unwahrscheinlich, weil alle Degenerationen der rothen Blutkörperchen, soweit man sie wenigstens im frischen Präparat oder mit Zusatzflüssigkeiten feststellen kann, ihre Vorbilder in der Degeneration der Erytrocyten bei der Gerinnung finden.

Es liegt nahe, die vorhin mitgetheilten Resultate bei der Untersuchung in Methylviolett-Kochsalzlösung sowie bei frischer Untersuchung durch den Vergleich mit Ehrlich's hämoglobinämischen Innenkörpern zu erläutern. Im frischen Präparat findet man, dass die Blutkörperchen oft mit Körnchen besetzt erscheinen, die stärkeren Glanz haben, bei genauerer Beobachtung findet sich häufig, dass es sich dabei um nach oben gerichtete hämoglobinhaltige Fortsätze handelt. Eine ungleiche Vertheilung des Hämoglobins im Erythrocyten-Leib wird sowohl im frischen, wie auch im fixirten Präparat in der verschiedensten Weise angetroffen. Ehrlich fasst den hämoglobinämischen Innenkörper als eine Degeneratiou des hämoglobinhaltigen Theiles der rothen Blutkörperchen auf. Die Fortsätze und Körnchen, welche im frischen Präparat sich mit Methylviolett färben, nehmen anscheinend vorwiegend im Trockenpräparat Eosinfarbe an. Dies lehrt der unmittelbare Vergleich.

ungen: „Ich selbst bin der Ansicht, dass diese Degeneration bei den höheren Thieren durch die Mehrzahl, vielleicht die Gesammtheit der Blutkörperchen-Gifte hervorgerufen wird.“ (Verh. d. XI. Congr. f. inn. Med. S. 40.)

Wenn man von demselben, mit Toluylendiamin vergifteten Thiere ein frisches Methylviolett-Kochsalz-Präparat und ein fixirtes, mit Hämatoxylin-Eosin gefärbtes Präparat anfertigt, so sieht man, dass im fixirten Präparat nicht etwa alle Blutkörperchen mit Hämatoxylin gefärbte Körnchen zeigen, sondern vielmehr eosinophil sind, trotzdem sie im frischen Präparat mit Methylviolett die schönst gefärbten Abschnürungen und Körnchen erkennen liessen. Es ist wohl richtig, dass ein grosser Theil der blaugefärbten Körperchen mit Degeneration des hämoglobinhaltigen Theiles der Erythrocyten zusammenhängt, wie ja auch das frische Präparat, ohne Zusatz untersucht, beweist. Diese Ansicht wird durch Ehrlich's eigene Ausführungen gestützt, der die von Heinz beschriebenen, oben erwähnten Körnchen bei Vergiftung für identisch mit dem hämoglobinämischen Innenkörper erklärt. Beziehungen zum hämoglobinämischen Innenkörper sind also zweifellos vorhanden, dadurch wird wiederum eine Beziehung des hämoglobinämischen Innenkörpers zur Blutplättchen-Bildung gegeben, die sofort klar werden wird. Wir wollen hier nur noch auf die Beziehungen dieser mit Methylviolett erhaltenen Bilder und der Granulirung der Blutkörperchen im Trockenpräparat hinweisen, worauf wir später noch zurückzukommen haben.

Zunächst aber müssen wir uns über die Bedeutung der Abschnürungs-Producte, die wir im frischen Präparat sehen, klar zu werden suchen. Da müssen wir nun das Trockenpräparat zum Vergleich mit heranziehen. Auch am Trockenpräparat sehen wir die Hervorwölbungen, die Buckelchen der rothen Blutkörperchen in schönster Weise, grössere und kleinere Abschnürungs-Producte hängen oft noch mit ihnen zusammen. Man ist ja mit Recht in der Deutung des Trockenpräparates, das solche Bilder bietet, zur grössten Vorsicht geneigt, da ja dieselben Veränderungen als „Kunstproducte" bei Herstellung des Präparates entstehen können! Wenn wir aber in normalem Blut solche Bilder nicht oder nur vereinzelt bekommen, beim vergifteten Thier dagegen massenhaft, wenn wir ferner die Uebereinstimmung des Trockenpräparates mit dem frischen Präparat constatiren können, dann ist es wohl erlaubt, diese Bilder bei der Beurtheilung der Befunde zu verwerthen. Wir finden ferner im Trockenpräparat viele Blutplättchen. Es finden sich Häuf-

chen von solchen in der bekannten Weise zusammengeballt, es finden sich hämoglobinhaltige Scheibchen, sowie hämoglobinlose. Viele Blutplättchen zeigen in einem mit Hämatoxylin-Eosin gefärbten Präparat eine leichte Metachromasie, sie haben einen Ton, der zwischen der Eosin- und Hämatoxylin-Farbe steht. Andere sind rein eosin gefärbt. Endlich findet man Blutplättchen, die auf's Schönste einen kernähnlichen Körper zeigen, der sich mit Hämatoxylin färben lässt, wie das Arnold beschrieb, und wie es neuerdings von Deetjen, der für diese Befunde allerdings eine andere Deutung giebt, besonders hervorgehoben ist. Man sieht Blutplättchen, meist von zackiger Gestalt, als ob sie in amöboider Bewegung bei Anfertigung des Präparates begriffen gewesen wären, alleinliegend oder in Verbindung mit rothen Blutkörperchen, mit dem hämatoxylingefärbten kernähnlichen Körper. In Fig. 2 (Taf. XII) sind einige von uns beobachtete derartige Gebilde reproducirt. Dass sie absolut dasselbe sind, wie die Blutplättchen Deetjen's, geht aus einem Vergleich der Abbildungen hervor.

Hier sei es uns gestattet, mit einigen Worten auf die Blutplättchen-Frage einzugehen und besonders die Verwerthung unserer Befunde für diese Frage zu besprechen. Eine ausführliche Auseinandersetzung ist wohl schon deshalb nicht nöthig, als unser Standpunkt in dem letzten Aufsatz Schwalbe's genügend präcisirt erscheint.

Seitdem von Hayem und Bizzozero die Aufmerksamkeit der Forscher Ende der 70er und Anfang der 80er Jahre von Neuem auf die Blutplättchen gelenkt war, die sicherlich schon von manchen anderen Autoren früher gesehen, oft aber in wenig zutreffender Weise gedeutet waren, hat sich das Interesse gerade diesen Gebilden in intensivster Weise zugewandt. Zwei Fragen sind es besonders, die bei der Forschung über diese kleinen Körperchen in Betracht kommen, erstens die Herkunft, damit verbunden die Frage nach der Präexistenz derselben, zweitens die Bedeutung der Plättchen bei der Gerinnung. Wir müssen gestehen, dass eine Einigung über diese Punkte auch heute noch nicht erzielt ist. Was die erste Frage betrifft, so lassen sich 3 Hauptgruppen der Meinungen unterscheiden. Ein Theil der Autoren hielt oder hält die Blutplättchen oder Thrombo-

cyten (Dekhuyzen) für selbständige, im Blute präexistente Gebilde von dem morphologischen Werth einer selbständigen Zelle. Die Blutplättchen stellen nach dieser Ansicht ein wirkliches drittes Form-Element des Blutes dar. Trifft diese Meinung zu, so muss auch ihr Entwicklungsgang sowie der Ort ihrer Entwicklung nachgewiesen werden können. — Die zweite, diametral entgegengesetzte Meinung geht dahin, dass die Blutplättchen im Blute nicht präexistent, lediglich „Kunstproducte", „Globulin-Niederschläge", „Fällungs-Produkte" seien. Diese Meinung findet wohl nur noch wenig Anhänger.

Die Dritten glauben, dass die Blutplättchen von den Blutkörperchen abzuleiten seien, hier sind wiederum drei Möglichkeiten gegeben. Die Blutplättchen könnten von den rothen oder von den weissen Blutkörperchen stammen oder von beiden sich herleiten. Lange Zeit haben die angesehensten Forscher die Leukocyten allein als Quelle der Blutplättchen beansprucht, durch eine Reihe von Arbeiten wurde dargethan, dass die rothen Blutkörperchen einen grossen Antheil an der Blutplättchen-Bildung haben.

Die Betheiligung der Blutplättchen an der Gerinnung ist seit Hayem und Bizzozero stets wieder beobachtet worden, allerdings ist die Bedeutung der Blutplättchen bei diesem Vorgang von den verschiedenen Autoren je nach ihrem Standpunkt über die Provenienz derselben verschieden bewerthet worden. Diese zweite Frage in der Lehre von den Blutplättchen soll uns jedoch hier nicht beschäftigen, da wir in den vorliegenden Untersuchungen in dieser Beziehung kein neues Material beizubringen vermögen.

Dagegen scheinen unsere Befunde, wie wir sie geschildert haben, im Zusammenhang mit früheren Arbeiten Arnold's, Franz Müllers, Feldbausch's, Schwalbe's von Bedeutung für die Frage der Provenienz der Blutplättchen. Dass die Erscheinungen der Abschnürungen an den Erythrocyten, welche wir am frischen Blutpräparat beobachteten, sowohl ohne, wie mit Zusatz von Methylviolett - Kochsalzlösung mit der Blutplättchen-Bildung in Zusammenhang stehen, dass wir es bei den vermehrten Abschnürungs-Erscheinungen mit vermehrter Blutplättchen-Bildung zu thun haben, darüber

kann für uns kein Zweifel bestehen. Es sind dieselben Vorgänge, welche Arnold und später Schwalbe am normalen Blutpräparat bei der Gerinnung beobachteten, die von ihnen gegebene Begründung der Auffassung der Abschnürungs-Producte als Blutplättchen gilt auch hier. Vergleichen wir das frische Präparat und das Trockenpräparat des Blutes unserer mit Toluylendiamin vergifteten Hunde, so liessen sich in beiden Blutplättchen nachweisen. Wir finden auch am Trockenpräparat Blutplättchen im Zusammenhang mit rothen Blutkörperchen. Dieser Zusammenhang kann auf zweierlei Art zu Stande kommen. Entweder haben wir durch das Trockenpräparat ein Blutplättchen bei der Abschnürung von dem rothen Blutkörperchen überrascht, bei dem Vorgang, den wir so leicht am frischen Präparat beobachten können, oder das Blutplättchen ist an das Blutkörperchen angeschwemmt worden und hatte sich hier festgeklebt, ein Vorgang, der zweifellos nicht selten ist. Häufig, vielleicht in der Mehrzahl der Fälle, wird sich eine Entscheidung am Trockenpräparat nicht treffen lassen, welcher Modus den Zusammenhang der Blutkörperchen und Blutplättchen bewirkt. Mitunter können wir aber wenigstens mit grosser Wahrscheinlichkeit den ersten Fall annehmen. Bei Betrachtung der Fig. 2 n, o, p, q (Taf. XII) fällt auf, dass in den rothen Blutkörperchen, an welchen das Blutplättchen hängt, ein heller Fleck zu sehen ist, es macht direct den Eindruck, als habe das Blutkörperchen an Substanz verloren. In solchen Fällen ist es wohl nicht zu gewagt, anzunehmen, dass dieser Substanzverlust durch das ausgetretene, noch anhängende Blutplättchen bewirkt wurde. Wir wissen wohl, dass durch das Trockenpräparat allein kein absoluter Beweis für diese Annahme zu erbringen ist, dieselbe erhält aber eine Stütze durch den Vergleich mit den Vorgängen am frischen Präparat. Wir sehen nun, dass diese sich anscheinend abschnürenden Blutplättchen im Trockenpräparat einen mit Hämatoxylin deutlich färbbaren Innenkörper, das Nucleoid Arnold's, den „Kern" Deetjen's, Dekhuyzen's und Kopsch's enthalten. Besonders aufmerksam möchten wir auf die Fig. 3 (Taf. XII) machen, auf der wir wiederzugeben versuchten, dass in dem sich abschnürenden, Nucleoid enthaltenden Plättchen auch deutlich Hämoglobin vorhanden ist. Diese Beobachtung, dass Plätt-

chen, die einen mit Hämatoxylin färbbaren Innenkörper enthalten, auch hämoglobinhaltig sein können, haben wir wiederholt gemacht, nicht nur unter pathologischen Bedingungen, sondern auch bei Untersuchung des normalen Blutes. Diese Befunde scheinen uns für unsere Anschauung zu sprechen, dass die Blutplättchen von den rothen Blutkörperchen zum grössten Theil abstammen. Noch einmal betonen wir, dass unsere Befunde nur als Stütze dieser Ansicht verwerthet werden sollen, dass ferner der Vergleich des Trockenpräparates mit dem frischen für uns in der Deutung dieser Befunde ausschlaggebend ist. Die Ueberzeugung, dass die Blutplättchen Abkömmlinge der Blutkörperchen sind, gründet sich jedoch nicht allein auf die Beobachtung des frischen und trockenen Blutpräparates unter normalen und pathologischen Verhältnissen, nicht allein auf die Beobachtung der Gerinnungs-Vorgänge, sie ist vielmehr von Arnold durch die Beobachtung des circulirenden Blutes, insbesondere auch durch die ausgedehnte Untersuchung von Thromben nach den verschiedensten Methoden belegt worden. Gerade auf die Bedeutung der Untersuchung von Thromben möchten wir noch einmal hinweisen, sie ist für Jeden ausführbar und daher am meisten geeignet, die dargelegten Anschauungen zu stützen. Die Einwände, welche wir gegen die Beweisführung Deetjen's, Dekhuyzen's, Kopsch's einerseits, gegen die Auffassung Hirschfeld's andererseits vorzubringen haben, sind von Schwalbe in dem erwähnten Aufsatz zusammengestellt, wir wollen dieselben hier nicht noch einmal wiederholen. Wir werden weiterhin noch einen Befund berücksichtigen müssen, der ebenfalls für die soeben entwickelten Ansichten zu sprechen scheint.

Wir haben im Vorstehenden die mit der Blutplättchen-Bildung in Zusammenhang stehenden Veränderungen der Erythrocyten bei der Toluylendiamin-Vergiftung besprochen. Es finden sich ausser diesen Veränderungen an den rothen Blutkörperchen noch eine ganze Anzahl von Degenerations-Erscheinungen, die wir jedoch nur erwähnen, nicht besprechen wollen.

Kurz zusammenfassend lässt sich sagen, dass an den rothen Blutkörperchen die Degenerations-Erscheinungen auftreten, die man bei anämischen Zuständen findet. Da haben wir die Schattenbildung, auf die Afanassiew bei der Toluylendiamin-

Vergiftung besonders hingewiesen hat, wir haben die allgemein bekannte Erscheinung der Poikilocytose, wir finden Polychromatophilie. In wie weit letztere als sicheres Degenerations-Zeichen zu betrachten ist, darauf soll hier nicht eingegangen werden. Auch ungleiche Grösse der rothen Blutkörperchen, besonders auffallende Kleinheit derselben haben wir gelegentlich beobachtet. (Makrocytose, Mikrocytose).

Eine etwas ausführlichere Besprechung erfordert das Auftreten der Granulirung von rothen Blutkörperchen. Es ist von Askanazy und Anderen schon früher eine basophile Körnelung von rothen Blutkörperchen beschrieben worden, aber erst anknüpfend an die Untersuchungen A. Plehns haben eine grössere Reihe von Forschern dieser Erscheinung grössere Aufmerksamkeit zugewandt, wie vor allen Grawitz, Litten, Hamel, und in einer ganz neuen ausführlichen Arbeit Bloch. A. Plehn, dessen Ansichten wir in seiner im Jahre 1901 erschienenen Monographie zusammengestellt finden, in der seine Ansichten auch durch schöne Tafeln erläutert werden, glaubt, dass gewisse basophile Körnungen der Erythrocyten im Blut von Malaria-Kranken oder vielmehr solchen, welche Malaria vor längerer Zeit überstanden haben, als Latenzformen des Malaria-Parasiten anzunehmen seien. Es ist interessant, dass neuerdings, nachdem diese Plehn'sche Idee ziemlich allgemein zurückgewiesen war, Bloch nach Einsichtnahme der Präparate Plehn's zu dem Schluss kommt —, nachdem er selbst früher Plehn bekämpft hatte —, dass die Körnungen in Plehn's Präparaten höchst wahrscheinlich anderer Art seien, als die von ihm und anderen Autoren beschriebenen, dass daher Plehn's Anschauung sich nicht ohne Weiteres ausschliessen lasse. Hat Plehn Recht, so müssten wir jedenfalls zwei ganz verschiedene Arten der basophilen Körnungen der Erythrocyten annehmen, die einen, welche nach Plehn Latenzformen des Malaria-Parasiten darstellen, die anderen, welche sich bei verschiedenen anämischen Zuständen, bei der Biermer'schen Anämie, der Carcinom-Anämie, verschiedenen Vergiftungen etc. häufig, wenn auch nicht mit Regelmässigkeit finden.

Wir können uns nach der vorliegenden Literatur von der Nothwendigkeit einer solchen Annahme, von der Richtigkeit der

Plehn'schen Ausführungen nicht überzeugen, doch wollen wir mit dem Urtheil zurückhalten, da wir systematische Untersuchungen über Malaria nicht angestellt haben. Jedenfalls stimmen die von uns gesehenen Körnungen zum Theil mit den von E. Grawitz, Litten und Anderen beschriebenen Granulationen überein. Sowohl mit Hämatoxylin, wie mit Methylenblau lassen sich Granulationen in den rothen Blutkörperchen darstellen. Wir fanden dieselben nicht regelmässig bei unseren Hunden. Dagegen boten die Meerschweinchen die Granulirung in exquisiter Weise. Wir haben daraufhin Blut normaler Meerschweinchen untersucht und konnten auch in diesem Granulationen der rothen Blutkörperchen nachweisen. Auch bei normalen Kaninchen gelang dieser Nachweis, wenn auch weit seltener, als beim Meerschweinchen. Bloch giebt an, diese Granulationen im Blut normaler Meerschweinchen nicht gefunden zu haben, dagegen ist es bekannt, dass im Blut von Mäuse-Embryonen dieselben vorhanden sind, wie Engel nachgewiesen hat.

Man kann in unseren Präparaten Granula verschiedener Grösse unterscheiden. Nur die feinsten entsprechen den von Grawitz beschriebenen Körnchen, für die groben Granula muss eine andere Erklärung herangezogen werden. Auch in Meerschweinchenblut liess sich solche verschiedene Grösse der Granulationen zeigen, die sowohl in sonst nicht veränderten, wie in polychromatophilen Blutkörperchen vorkamen. Freilich war hier die Grössen-Differenz keine ausserordentliche. Im Hundeblut dagegen, wo wir sie, wie gesagt, nur bei vergifteten Thieren finden konnten, fällt der Unterschied in der Grösse der Granulationen ohne Weiteres in die Augen. Wir haben hier erstens grosse, mit Hämatoxylin gefärbte Körnchen zu unterscheiden, zweitens kleinkalibrige. Auch mit Methylenblau liessen sich bei den chronisch vergifteten Hunden Granulirungen nachweisen, bei den acut vergifteten ist es uns nur in einem Fall gelungen.

Die mit Hämatoxylin gefärbten grossen Granula scheinen uns als Nucleoid angesehen werden zu müssen, wofür namentlich Fig. 4 (Taf. XII) spricht. Wir haben es hier mit dem Deetjen'schen „Kern" der Blutplättchen zu thun, der noch in dem Blutkörperchen enthalten ist. Interessant sind Bilder wie Fig. 13 (Taf. XII). Hier scheint sich um ein solches Nucleoid

Hämoglobin gesammelt zu haben, „ein hämoglobinämischer Innenkörper“ (Ehrlich) mit „Kernsubstanz“ liegt hier in der Mitte des Blutkörperchens. Wir gehen wohl nicht fehl, hier ein vorbereitendes Stadium der Ausstossung von Blutplättchen, wie sie ja wiederholt beobachtet ist, zu vermuthen. Dass wir in solchen Befunden eine weitere Stütze unserer vorhin über die Provenienz der Blutplättchen geäusserten Ansicht sehen, das mag nur angedeutet sein. Wir glauben, dass dieser Zusammenhang recht klar ist.

Für diese grobkalibrigen Granula lässt sich also ein Zusammenhang mit anderen Erscheinungen finden, wie steht es nun mit den kleinen und kleinsten Granulis, die in ihrer Erscheinung dem Befund von Grawitz u. A. gleichen? Zwei Ansichten stehen sich hauptsächlich in der Deutung derselben gegenüber; die einen glauben, dass die Granula auf den Kernzerfall der kernhaltigen rothen Blutkörperchen zurückgeführt werden müssen, die andern halten dieselben für den Ausdruck der Degeneration des Protoplasmas der rothen Blutkörperchen. Auch die Annahme, dass es sich nicht um degenerative, sondern um regenerative Processse handelt, wäre nicht undenkbar. Bloch, der gerade diese Befunde ausführlich behandelt, ist der Ansicht, dass es sich um eine Degeneration des Protoplasmas handeln muss. Er führt gegen die Ansicht, dass die Granulirung mit Kernzerfall in Zusammenhang zu bringen sei, hauptsächlich den Umstand an, dass er die Granulirung auch in einem kernhaltigen rothen Blutkörperchen fand, das in Theilung begriffen war. Ein solches haben auch wir in einem unserer Fälle beobachtet. Ob dieses Argument Bloch's absolut beweisend ist, müssen wir dahin gestellt sein lassen. Die Mitose zeigt den Theilungsvorgang der ganzen Zelle an, an der Theilung ist das Protoplasma ebensowohl betheiligt, wie der Kern. Wenn es also undenkbar ist, dass durch die Granulirung eine Kern-Degeneration angezeigt wird in einer Zelle, deren Kern sich in der Fortpflanzung befindet, so ist dasselbe Argument auch mit nur wenig geringerer Wahrscheinlichkeit gegen die Annahme einer Protoplasma-Degeneration anzuführen. Auch das Protoplasma befindet sich in der sich theilenden Zelle in Fortpflanzung. Kern und Protoplasma sind jedenfalls unter

denselben Bedingungen. Warum nicht der Kern, bevor er zur Mitose schritt, sich etwa unbrauchbarer Bestandtheile entledigt haben sollte, die nun als Granula imponiren, ist nicht einzusehen. Natürlich kann dasselbe vom Protoplasma gesagt werden. Kurz, der Befund Bloch's scheint uns in keiner Richtung eine Entscheidung darüber zu gestatten, ob es sich bei demselben um Degeneration des Kerns oder Protoplasmas handelt, oder ob vielleicht noch eine andere Deutung zulässig ist.

Die Deductionen Engel's, der hauptsächlich die Granula als Kernmasse deutet, scheinen uns durch Bloch nicht endgültig widerlegt.

Ehe wir weiter gehen, müssen wir den Vergleich der Granulirung im Trockenpräparat und frischen Präparat ziehen. Bisher war nur von den Granulationen des Trockenpräparates die Rede. Wir wiesen vorhin bei Besprechung des frischen Blutpräparats auf die mit Methylviolett sichtbar zu machende Körnelung der Erythrocyten hin. Im normalen Blut kommt bei Beobachtung der Gerinnungs-Erscheinungen eine basophile Körnung, mit Methylviolett nachweisbar, zu Stande, die Granulationen können verschiedene Grösse zeigen (vergl. Schwalbe). Ohne Weiteres ist diese Granulirung des frischen Präparates nicht derjenigen des Trockenpräparates gleich zu setzen. Dagegen spricht der unmittelbare Vergleich. In dem Blut, das frisch die schönste basophile Granulirung zeigte, liess sich im Trockenpräparat dieselbe durchaus nicht nachweisen, auch wurde im Trockenpräparat nie die Granulation an allen oder doch an den meisten Erythrocyten beobachtet, wie das im frischen Präparat der Fall war. Endlich war die bei vergifteten Thieren beobachtete Granulirung im frischen Präparat meist gröber und wurde von uns mit der Blutplättchen-Bildung in Zusammenhang gebracht, was für die Granulationen des Trockenpräparates nur für die grosskalibrigen Granula zutrifft. Die feinen Granulationen des frischen normalen Präparates, die auch in anderer Weise (z. B. mit Neutralroth) darstellbar sind, mögen dagegen den Vergleich mit den Granulationen der Trockenpräparate zulassen. Doch wollen wir das nicht mit Sicherheit entscheiden.

Gehen wir auf die vorhin aufgeworfene Frage zurück, ob wir in

diesen Granulationen des Trockenpräparats Kernreste oder Degenerations-Producte des hämoglobinhaltigen Protoplasmas zu sehen haben oder ob noch andere Deutungen zulässig sind. Da sei zunächst der Hinweis gestattet, dass eine einheitliche Erklärung in der Weise, dass nur die eine oder die andere Möglichkeit, — entweder Kernreste oder Degenerations-Producte des Protoplasmas, — zugegeben wird, gar nicht erforderlich scheint. Sehr wohl lässt es sich denken, dass beide Erklärungen zu Recht bestehen, oft wird es schwer zu entscheiden sein, welche von beiden für den vorliegenden Fall zutrifft. Endlich ist noch auf eine Möglichkeit hinzuweisen. Nach zahlreichen Untersuchungen, an denen besonders Arnold hervorragenden Antheil genommen hat, ist die Annahme eines granulären Baues des Protoplasmas nicht von der Hand zu weisen. Es könnten nun sowohl die Befunde des frischen wie des Trocken-Präparates so gedeutet werden, dass durch besondere Umstände in den vorliegenden Fällen dieser granuläre Bau deutlich würde. Es liesse sich daran denken, dass eine Schädigung oder Veränderung des Hämoglobins den Bau des Protoplasmas deutlicher erkennen liesse, da aus den Erfahrungen des frischen Präparates namentlich hervorzugehen scheint, dass gerade durch den Hämoglobin-Gehalt der feinere Bau des rothen Blutkörperchens verdeckt wird.

Dass Veränderungen des Hämoglobin-Gehaltes der rothen Blutkörperchen in ausgedehntester Weise stattfinden, ohne zu einem Untergang derselben zu führen, ist eine Annahme, für welche unsere klinische Erfahrung durchaus spricht. So erscheint der eben angedeutete Gedanke nicht so abliegend, er würde manche Befunde einfach darzustellen erlauben. Weitere Untersuchungen müssen allerdings erst volle Sicherheit über den granulären Bau der rothen Blutkörperchen bringen, doch gestehen wir, dass uns gerade unsere Befunde für die Annahme eines solchen nicht bedeutungslos erscheinen. Wir wollen vorläufig es unentschieden lassen, welche Auffassung die zutreffende ist, es ist sehr wohl möglich, dass nicht alle Granula die gleiche Bedeutung haben, dass vielmehr verschiedene Erklärungs-Möglichkeiten zugelassen werden müssen.

Wie bei jeder Anämie, wenn sie nicht eine ganz kurzdauernde ist, oder der Tod sehr früh herbeigeführt wird, tritt

auch bei Toluylendiamin-Vergiftung neben der Degeneration der rothen Blutkörperchen eine Regeneration hervor. Das wird schon dadurch klar, dass selbst nach stärkstem Icterus sich die Thiere wieder erholen können. Als Ausdruck der Regeneration der rothen Blutkörperchen finden wir Erythroblasten im kreisenden Blut. Nach Ehrlich's Eintheilung unterscheidet man Normablasten, Megaloblasten und Mikroblasten. Die grosse Mehrzahl der von uns beobachteten kernhaltigen rothen Blutkörperchen waren Normoblasten, sehr wenige Megaloblasten. Bekanntlich ist ja die Grösse für diesen Unterschied nicht allein entscheidend, vielmehr auch das Verhalten des Kerns. Dass es mitunter schwierig sein kann, eine Entscheidung zu treffen, ob man es mit einem Megaloblasten oder Normoblasten zu thun hat, ist in neuerer Zeit von verschiedenen Seiten hervorgehoben.

Ehrlich hat auch drittens noch Mikroblasten unterschieden. Wir haben in seltenen Fällen so kleine, kernhaltige rothe Blutkörperchen beobachtet, dass sich für diese der oben angeführte Name wohl verwerthen liesse (Taf. XII Fig. 23, 24).

Wir möchten keine eingehende Besprechung unserer Befunde von kernhaltigen rothen Blutkörperchen hier geben. Es sei deshalb auf die Tafel verwiesen, wo wir eine Auswahl der wichtigsten Befunde dargestellt haben. Es lässt sich eine verschiedene Grösse der Kerne, ausserdem in einer Anzahl derselben eine Structur unterscheiden. In einigen Kernen finden wir intensiv gefärbte grössere und kleinere Nucleolen. Manche Structurformen des Kerns deuten auf Theilung hin (Taf. XII Fig. 27), in einzelnen Blutkörperchen sind sehr schön 2 Kerne sichtbar, mitunter unter Einschnürung des Protoplasma-Leibes. Wir sehen also den Theilungsvorgang z. Th. im circulirenden Blut stattfinden, wie das ja mehrfach beschrieben ist. In einem Fall fanden wir 3 Kerne in einem Erythroblasten.

Die Frage, wie der Kern des rothen Blutkörperchens schwindet, wird durch unsere Befunde wenig berührt. Hervorgehoben muss werden, dass auch wir „freie Kerne" im Blut beobachtet haben, die wahrscheinlich von Erythroblasten stammen. Ferner lässt sich die Fig. 32 Taf. XII wohl als Kernaustritt deuten. Dass neben dem Kernaustritt der Kernzerfall vor-

kommt, scheint uns sicher, in wie weit die schon erwähnten Granulationen in Zusammenhang mit dem Kernzerfall zu bringen sind, wurde schon erörtert. Für den Kernzerfall liessen sich Bilder heranziehen, wie wir sie bei dem acut vergifteten Hund VI erhielten (Taf. XII Fig. 18). Im frischen Präparat leistete uns auch zur Erkennung der kernhaltigen rothen Blutkörperchen die Methylviolett-Kochsalzlösung ausgezeichnete Dienste. Die Kerne wurden sofort gefärbt. Auch die von Bettmann zum Studium der kernhaltigen Blutköperchen in frischen Zustand empfohlene Neutralroth-Kochsalzlösung haben wir benutzt, ohne jedoch Vorzüge derselben vor der Methylviolett-Lösung finden zu können. Die Resultate Bettmann's bei Untersuchung des embryonalen Mäuseblutes werden natürlich dadurch in keiner Weise berührt.

Hiermit wären die Veränderungen der rothen Blutkörperchen wohl in der Hauptsache ausreichend beschrieben, mit einigen Worten müssen wir, wenn auch mehr anhangsweise, auf unsere Beobachtungen bezüglich der weissen Blutkörperchen eingehen. Wir werden uns kurz fassen können. Dass die weissen Blutkörperchen von der Toluylendiamin-Vergiftung wenig beeinflusst werden, lehrt schon eine kurze Beobachtung, sowie das Studium der Literatur. Geht man mit exacter Zählung vor, so findet man eine Vermehrung, jedenfalls keine Verminderung der Leukocyten. Biondi gab an, dass eine Vermehrung der weissen Blutkörperchen um das 2—3fache der Norm gegenüber auftritt, er hält die Vermehrung für eine absolute. Wir haben ähnliche Resultate, wie Biondi, bei unseren Zählungen erlangt. Eine Vermehrung mindestens um das Doppelte konnten wir bei einer chronischen Vergiftung constatiren. Es scheint uns jedoch zweifelhaft, ob wir ohne Weiteres unser Resultat als den Ausdruck einer absoluten Vermehrung ansehen dürfen, besonders wenn man bedenkt, wie grossen Schwankungen auch normaler Weise die Zahl der Leukocyten ausgesetzt ist. Wir konnten eine constante Vermehrung nicht nachweisen. Da wir aber gerade diesem Punkte keine besondere Aufmerksamkeit zuwandten, die Zählung der Leukocyten mehr nebenbei unternahmen, so möchten wir unsere Resultate in dieser Beziehung nicht als maassgebend ansehen, vielmehr möchten wir unsere Befunde nur kurz erwähnen.

Sichere Degenerations-Vorgänge an den Leukocyten haben wir nicht nachweisen können, eine oft auffallende Blässe der Kerne der polynucleären Formen bei der Färbung nach Laurent kann nicht ohne Weiteres im Sinne einer Degenerations-Erscheinung verwerthet werden. Aufmerksam möchten wir auf die kleinen Lymphocyten machen, die wir besonders im Blute von Hund IV fanden. Bei der Laurent'schen Färbung nahmen sie an den zwei gegenüberliegenden Polen die Farbe des Methylenblaues intensiver an (Fig. 33). Ob diese Formen einen pathologischen Befund darstellen, lassen wir unentschieden. Was die Granulirung betrifft, so hatten wir bemerkenswerthe Befunde, die freilich nicht ohne Weiteres auf die Toluylendiamin-Vergiftung zu beziehen sind. Ohne auf die ungeheure Literatur, die sich über Leukocyten-Granulation findet, einzugehen, wollen wir nur darauf verweisen, dass bekanntlich Hirschfeld bei seinen vergleichenden Untersuchungen zu dem Schluss kommt, dass die polynucleären eosinophilen Leukocyten allen Säugethier-Arten zukommen, dass aber jede Thierart noch polynucleäre Leukocyten mit „specifischen" Granulationen besitzt. Der Mensch hat in seinen neutrophil granulirten Leukocyten solch specifische Formen, die in der Weise bei keinem Thiere gefunden werden. [1])

Wenn wir nun die Leukocyten-Formen unserer mit Toluylendiamin vergifteten Kaninchen durchgehen, so finden wir ausser eosinophilen und pseudoeosinophilen Leukocyten solche mit groben rothen Granulis, die sich aber durch die Anordnung der Granula ohne Weiteres von den typischen eosinophilen unterscheiden. Wir finden dann Leukocyten mit violetten Granulis, von denen manche gröberes, manche feineres Kaliber haben. Gröbere und feinere Körnchen können in derselben Zelle vorkommen. Ueberhaupt scheint die verschiedene Dichtigkeit der Granulirung bemerkenswerth.

Wir möchten diese Erfahrungen hier nur niederlegen, ohne über die etwaige Bedeutung derselben zu discutiren. Die Granula-Lehre ist ja so eine umfassende und viel umstrittene, dass

[1]) „Neutrophile Granula von der Grösse, Anordnung und tinctoriellen Beschaffenheit der menschlichen kommen bei keinem der bis jetzt untersuchten Thiere vor." (Hirschfeld)

zur Discussion der Befunde verschieden granulirter Leukocyten eine eigene Arbeit nöthig wäre. Der Hinweis sei gestattet, dass die verschiedene Färbbarkeit der Granula unserer Ansicht nach nicht als ein grundlegender Unterschied angesehen werden kann. Er scheint uns nach neueren Forschungen kaum zu bestreiten, dass die Färbbarkeit der Granula mit dem Zustand der Function der Zelle in Zusammenhang steht. Ausser auf die Arnold'schen Arbeiten möchten wir auf den Aufsatz Hesse's hinweisen. (Dieses Archiv Bd. 167.)

Wir sind am Schluss unserer Auseinandersetzungen. Manches hätte sich weiter ausführen lassen, doch scheinen uns die Hauptpunkte ausreichend gewürdigt zu sein, wir hoffen, dass es uns gelungen ist, hervorzuheben, was wir als Hauptresultate unserer gemeinsamen Arbeit ansehen. Auf das unserer Meinung nach wichtigste Ergebniss darf wohl noch einmal kurz hingewiesen werden.

Es besteht darin, dass wir zeigen konnten, dass ein grosser Theil der pathologischen Veränderungen der rothen Blutkörperchen, wie sich solche nicht nur bei dieser, sondern auch bei anderen Vergiftungen und anämischen Zuständen finden, durchaus den Veränderungen gleicht, welche die Blutkörperchen bei ihrer physiologischen Degeneration eingehen, die sich vor Allem bei der Gerinnung documentirt.

Anhang.

(Von E. Schwalbe.)

Engel schreibt in seinem Leitfaden der klinischen Untersuchungs-Methoden des Blutes, 2. Auflage, Berlin 1902:

„Ueber die Frage, aus welchem Theile der rothen Blutkörperchen sich die Blutplättchen bilden, sind die Ansichten noch zum Theil verschieden. Determann und Arnold nehmen an, dass sich Theile der hämoglobinhaltigen Blutzellen abschnüren, und dass das Abgeschnürte ein Blutkörperchen (NB soll heissen: Blutplättchen) ist. Das ist schon deshalb nicht richtig, weil das chemische Verhalten der Blutplättchen einer derartigen Annahme widerspricht. Lilienfeld hat nehmlich

nachgewiesen, dass die Blutplättchen, gleich den Leukocyten-Kernen, Nuclein enthalten, er fasst sie deshalb als Derivate der Leukocyten-Kerne auf.“

Beim Lesen dieser Zeilen kann man zu dem Glauben kommen, das die Ansichten Engel's in jeder Beziehung andere sind, als die Arnold's. Man sollte nicht meinen, dass hiernach Engel selbst die Blutplättchen als Abkömmlinge der rothen Blutkörperchen auffasst. Dem ist aber anders. Nach Engel stammen die Blutplättchen von den rothen Blutkörperchen, er leitet die Plättchen von den in den fertigen Erythrocyten noch vorhandenen Kernresten ab. „Wenn unter normalen Verhältnissen der Kern der kernhaltigen rothen Blutkörperchen durch Karyolyse scheinbar verschwindet, dann verlieren die Kerne zwar ihr morphologisches Aussehen, die chemischen Substanzen jedoch, aus denen sie bestehen, sind in anderer Form noch erhalten. Die eine Form dieser Kernreste ist die basophile Granulation der rothen Blutkörperchen, — meist nur bei Anämien und im embryonalen Blute —, die andere Form, und zwar die gewöhnlichere, sind die fast amorphen Blutplättchen.“ In seinen weiteren Ausführungen zieht Engel die Untersuchungen Lilienfeld's sogar zur Stütze der Ansicht heran, dass die Bluttplättchen aus den rothen Blutkörperchen stammen. Ich will einmal mit Engel die Resultate Lilienfeld's als gegeben hinnehmen. Dann ist es aber unmöglich, die chemische Beschaffenheit der Blutplättchen einmal gegen und gleich darauf für die Anschauung der Provenienz der Plättchen aus den rothen Blutkörperchen zu verwenden. — Freilich, Engel wird sagen: Arnold leitet die Plättchen von dem hämoglobinhaltigen Theil der Blutkörperchen ab, ich von dem Kernrest. In dieser Fassung ist die von Arnold und mir vertretene Ansicht incorrekt wiedergegeben. Wiederholt haben wir darauf hingewiesen, dass im rothen Blutkörperchen ein hämoglobinhaltiger und ein hämoglobinloser Theil (Stroma, Discoplasma) unterschieden werden muss, wir glaubten damit nur Allbekanntes auszusprechen und befinden uns mit dieser Unterscheidung im Einklang mit den meisten Autoren (Ehrlich). Es giebt nun nach unserer Anschauung hämoglobinhaltige und hämoglobinlose Blutplättchen. Beide Arten können von

den rothen Blutkörperchen abstammen. Es liegt auf der Hand, dass die hämoglobinlosen nicht von „Theilen der hämoglobinhaltigen Blutzellen“ sich in irgend einer Weise abtrennen, sondern von dem hämoglobinlosen Theil, sofern es sich nicht um Plättchen handelt, die secundär ihr Hämoglobin verloren haben. Uebrigens ist es auch für die hämoglobinhaltigen Plättchen klar, dass sie neben dem Hämoglobin Stroma enthalten müssen. Dass in dem hämoglobinlosen Theil der Erythrocyten der frühere Kern des Blutkörperchens enthalten ist, scheint wahrscheinlich, freilich wissen wir nicht, welchen chemischen Umwandlungen die Substanz, die im jugendlichen Stadium den Kern bildete, später im Blutkörperchen unterliegt. Bekanntlich wird der Kern vielfach auch ausgestossen. Dass Arnold die Idee, die Blutplättchen könnten mit Kernsubstanz in Beziehung stehen, nicht fern lag, besagt wohl der von ihm vielfach gebrauchte Name „Nucleoid“, mit welchem er Substanz bezeichnet, die aus dem Blutkörperchen heraustritt und welche zur Blutplättchen-Bildung beiträgt. Freilich möchte ich nicht mit der Sicherheit Engel's behaupten, dass die Kernreste der rothen Blutkörperchen durch die basophilen Granulationen und die Blutplättchen dargestellt werden. Jedenfalls lässt es sich in keiner Weise darthun, dass die Blutplättchen ausschliesslich solchen Kernresten rother Blutkörperchen entsprechen; es ist ja sogar die ausschliessliche Abstammung der Blutplättchen von den Erythrocyten nicht anzunehmen, wenn dieselbe auch gegenüber dem Antheil, welchen die Leukocyten beibringen, weit überwiegen dürfte.

Literatur.

1. Afanassiew, M.: Ueber Icterus und Hämoglobinurie, hervorgerufen durch Toluylendiamin und andere Blutkörperchen zerstörende Agentien. Zeitschr. f. klin. Med., VI.
2. Arnold, J.: Zur Morphologie der rothen Blutkörper. Dieses Archiv, Bd. 145, 1896. — Zur Morphologie der extravasculären Gerinnung. Dieses Archiv, Bd. 150. — Zur Morphologie der intravasculären Gerinnung und Pfropfbildung. Dieses Archiv, Bd. 155.
3. Askanazy, S.: Ueber einen interessanten Blutbefund bei rapid letal verlaufender perniciöser Anämie. Zeitschr. f. klin. Med., Bd. 23.
4. Bernhardt, Ludwig: Zur Kenntniss des Toluylendiamin-Icterus. Inaug.-Dissert., Giessen, 1896.

5. Bettmann, S.: Ueber Neutralroth-Färbung der kernhaltigen rothen Blutkörperchen. Münch. med. Wochenschr., 1901.

6. Biondi, Cesare: Experimentelle Untersuchungen über die Ablagerung von eisenhaltigem Pigment in den Organen in Folge von Hämolyse. Ziegler's Beiträge, Bd. 18, 1895.

7. Bizzozero: Ueber einen neuen Formbestandtheil des Blutes u. s. w. Dies. Arch., Bd. 90, 1882. — Ueber die Blutplättchen. Festschr. f. Virchow, 1891.

8. Bloch, Ernst: Beiträge zur Hämatologie. Zeitschr. f. klin. Med., Bd. 43, 1901.

9. Deetjen: Untersuchungen über die Blutplättchen. Dies. Arch., Bd. 164.

10. Dekhuyzen: Ueber die Thrombocyten (Blutplättchen). Anat. Anz. Bd. 19, No. 21.

11. Ehrlich, P.: Schlussbetrachtungen aus: Die Leukämie. In Nothnagel's spec. Pathol. u. Therapie. — Ueber schwere anämische Zustände. XI. Congr. f. innere Medicin. Verhandl. herausgeg. v. Leyden u. Pfeiffer. — Farbenanalytische Untersuchungen zur Histologie und Klinik des Blutes. Gesammelte Mittheil., Berlin, 1891.

12. Engel: Berl. klin. Wochenschr., 1899.

13. Feldbausch: Der Einfluss verschiedener Stoffe auf die rothen Blutkörperchen u. s. w. Dieses Archiv, Bd. 155.

14. Grawitz, E.: Ueber körnige Degeneration der rothen Blutzellen. Deutsche med. Wochenschr., 1899.

15. Hamel: Ueber die Beziehungen der körnigen Degenerationen der rothen Blutkörperchen zu den sonstigen morphologischen Veränderungen des Blutes u. s. w. Deutsch. Arch. f. klin. Med., Bd. 67.

16. Hayem, G.: Du sang, 1889.

17. Heinz: Die Wirkung concentrirter Salzlösungen u. s. w. Dies. Arch., Bd. 122. — Ueber Blut-Degeneration und Regeneration. Ziegler's Beiträge, 1901, Bd. 29.

18. Hesse, Fr.: Zur Kenntniss der Granula der Zellen des Knochenmarkes. bezw. der Leukocyten. Anat. Anz., Bd. 20.

19. Hirschfeld: Ueber die Entstehung der Blutplättchen. Dieses Archiv, Bd. 166. — Beiträge zur vergleichenden Morphologie der Leukocyten. Dieses Archiv, Bd. 149.

20. Kobert: Ueber vegetabilische Blut-Agglutinine. Sitzungsber. d. naturf. Gesellsch. zu Rostock, 1900.

21. Kopsch: Die Thrombocyten (Blutplättchen des Menschenblutes und ihre Veränderungen bei der Blutgerinnung. Anat. Anz., Bd. 19.

22. Limbeck: R. v.: Zur Lehre von der Nekrose der rothen Blutkörperchen. Wiener klin. Wochenschr., 1893, 6. Jahrg.

23. Litten: M.: Ueber basophile Körnungen in rothen Blutkörperchen. Deutsche med. Wochenschr., 1899.

24. Maragliano u. Castellino: Ueber die langsame Nekrobiosis der rothen Blutkörperchen sowohl im normalen, wie auch im pathologischen Zustande u. s. w. Zeitschr. f. klin. Med., Bd. 21.
25. Müller, Franz: Die morphologischen Veränderungen u. s. w. Ziegler's Beiträge, Bd. 23.
26. Plehn, A.: Weiteres über Malaria. Immunität und Latenz-Periode. Jena, 1901.
27. Schmauch: Dieses Archiv, Bd. 156, 1899.
28. Schmidt, Al.: Zur Blutlehre. 1892.
29. Schwalbe, Ernst: Die morphologischen Umwandlungen der rothen Froschblutkörperchen u. s. w. Dieses Archiv, Bd. 158: — Untersuchungen zur Blutgerinnung. Braunschweig, 1900. — Der Einfluss der Salzlösungen auf die Morphologie der Gerinnung. Münch. med. Wochenschr., 1901. — Zur Blutplättchen-Frage. Anat. Anz., Bd. 20.
30. Stadelmann, Ernst: Das Toluylendiamin und seine Wirkung auf den Thierkörper. Arch. f. exp. Path. u. Pharmakol., Bd. 14, 1881. — Weitere Beiträge zur Lehre vom Icterus. Arch. f. exp. Path. u. Pharmakol., Bd. 16, 1883.

Erklärung der Abbildungen auf Tafel XII.

Fig. 1a—e. Rothe Blutkörperchen, frisch in Methylviolett-Kochsalzlösung beobachtet. Hund V. (Am 19. September 1901 beobachtet.)

NB. Alle übrigen Figuren stellen Trocken-Präparate dar.

Fig. 2. Blutplättchen mit Nucleoid a—q, zum Theil frei (e—m), zum Theil in Zusammenhang mit den rothen Blutkörperchen. Sämmtliche Figuren der Fig. 2 stammen von Hund I. Färbung mit Hämatoxylin-Eosin. Besonders verwiesen sei auf n—q, woselbst deutlich ein heller Fleck im Blutkörperchen sichtbar ist.

Fig. 3. Präparat von Hund II. Rothes Blutkörperchen mit Blutplättchen, das Nucleoid und Hämoglobin enthält. Hämatoxylin-Eosin.

Fig. 4—13. Hund IV. Hämatoxylin-Eosin. Verschiedencalibrige Granula in den rothen Blutkörperchen.

Fig. 4. Der grosse blaugefärbte Körper entspricht dem Nucleoid der Blutplättchen, desgl. in 5 u. 6 u. s. w.

Fig. 11. Kernzerfall. Feinere Granulirung.

Fig. 12 u. 13. Feine Granulirung neben einem gröberen Korn.

Fig. 13. Hämoglobinämischer Innenkörper mit Nucleoid.

Fig. 14—21. Hund VI. Färbung nach Laurent. Kernhaltige rothe Blutkörperchen mit Granulationen.

Fig. 21. Polychromatophilie des Blutkörperchens.

Fig. 22. Meerschweinchen II. Färbung nach Laurent. Kernhaltiges rothes Blutkörperchen mit Granulationen.

Fig. 23, 24. Hund II. Gekernte rothe Blutkörperchen. Hämat.-Eosin.

Fig. 25—27. Hund I. Desgl.
Fig. 28—32. Hund II. Gekernte, rothe Blutkörperchen. Hämatoxylin-Eosin.
Fig. 32. Kern-Austritt.
Fig. 33, 34. Kleine Lymphocyten. Eosin-Methylenblau. Hund IV.
Fig. 35. Normales rothes Blutkörperchen zum Grössen-Vergleich mit den vorstehenden Figuren.

(Fig. 1 gezeichnet von Schwalbe, die übrigen Figuren von Solley.)

XIV.

Ueber die heteroplastische Knochenbildung.

Experimentelle Untersuchungen.[1])

(Aus dem Institut für allgemeine Pathologie der Universität Turin. Dirig. Dr. C. Sacerdotti.)

Von

Dr. C. Sacerdotti, Privatdocenten, und Dr. G. Frattin.

(Hierzu Taf. XIII.)

Befunde von Knochengewebe in Organen, die normaler Weise kein solches enthalten, sind nicht selten und stets mit Interesse untersucht worden, weil sie zur Klärung der Frage nach der heteroplastischen Knochenbildung dienen, die zu den wichtigen, die Specifität der Gewebe betreffenden Problemen in inniger Beziehung steht.

Natürlich lassen sich auf Heteroplasie nicht die Ossificationen zurückführen, die man häufig bei gewissen Teratomen (Chondromen, Mischgeschwülsten der Hoden, Speicheldrüsen u. s. w., Dermoidcysten) beobachtet, bei denen das Knochengewebe als aus osteogenen Embryonalkeimen, die unter bestimmten Verhältnissen ihre specifische Bildungsthätigkeit zu entfalten vermögen, entstanden angesehen werden kann. Und ebenso wenig lassen

[1]) Die Resultate dieser Untersuchung wurden der R. Accademia di Medicina di Torino, in der Sitzung vom 29. November 1901, mitgetheilt und ebenso wurden hier die betreffenden Präparate vorgezeigt.

sich als Heteroplasien die Ossificationen ansehen, deren Entstehung mit Transposition — bisweilen auch an entfernte Stellen — und nachheriger Einschliessung von osteogenen Bruchstücken in Beziehung gebracht werden kann; denn in diesen Fällen haben sich nur spontan ähnliche Verhältnisse verwirklicht, wie man sie experimentell durch Periost-Transplantation hervorrufen kann.[1]) Aber ausser diesen Tumoren finden sich auch Osteome beschrieben, die, eben weil sie in Organen vorkommen, in denen normaler Weise kein Knochen vorhanden ist, und wo sich Periost-Transplantationen schwer annehmen lassen, als heteroplastische bezeichnet werden. Ihre Entstehung lässt sich in gewissen Fällen auf einen embryonalen Einschluss zurückführen, häufiger jedoch lässt sich logischer Weise annehmen, dass man es mit echten Metaplasien zu thun habe, die das Bindegewebe wegen besonderer Verhältnisse, in denen es sich findet, aufweist. In der That behauptet schon Virchow in seinem Werke über die Geschwülste[2]) dort, wo er von den heteroplastischen Osteomen spricht, dass diese häufig mit vorausgegangenen Entzündungserscheinungen, die bindegewebige Neubildungen hervorriefen, in Beziehung zu bringen seien. So sagt er z. B. betreffs des Hirnosteoms, dass „eine bindegewebige Substanz die Matrix des Knochens bildete". „Dieses Bindegewebe ist ein irritatives Product der Neuroglia und insofern erscheint die Osteombildung als das Ende einer circumscripten Encephalitis." Und an anderer Stelle, wo er von den Osteomen des Augeninneren spricht, führt er die der Gefässhaut auf chronische Choroiditis zurück, und noch deutlicher

[1]) A. Berthier (Archives de médecine expériment. et d'anat. pathol. vol. VI, 1894) schreibt auf Grund von experimentellen Untersuchungen die Entstehung der sogenannten Reiter- wie überhaupt aller Exercirknochen der traumatischen Ablösung von Periostlappen zu, die ins intermusculäre Bindegewebe transportirt werden.

In der Myositis ossificans progressiva, die sich vielleicht als Beispiel von multiplen Ossificationen anführen liesse, wollen Manche eine congenitale Veränderung des interstitiellen Bindegewebes der Muskeln sehen, in Folge deren dieses die Merkmale des Periostgewebes erlangt, Andere eine multiple Einschliessung von echten, in einem gewissen Augenblicke ihre osteogene Thätigkeit entfaltenden Periost-Bruchstücken ins Muskelgewebe.

[2]) R. Virchow, Die krankhaften Geschwülste. Bd. II. Berlin 1864.

drückt er sich betreffs der Osteome des Glaskörpers aus: „Mit Osteom des Glaskörpers besteht in der Regel gleichzeitig Phthisis (Atrophia) bulbi in Folge von voraufgegangenen eiterigen, mit Zerstörung der Cornea verbundenen Processen. Manchmal ist aber die Cornea erhalten. Regelmässig geht eine Entzündung des Glaskörpers (Hyalitis) voraus, in Folge deren dieser Körper in eine derbe, fibröse, bald strang-, bald kolbenförmige Masse zusammenschrumpft. Inmitten dieser Masse und zwar mehr an ihrem vorderen Ende entsteht das Osteom."

Eben zu dieser letzteren Art von Osteomen, bei denen eine embryonale Entstehung auszuschliessen ist, stehen die nicht den Charakter von Tumoren tragenden Ossificationen, die in normaler Weise keinen Knochen enthaltenden Geweben beschrieben worden sind, in inniger Beziehung. Ja die Analogie ist eine so grosse, dass manche der sogenannten heteroplastischen Osteome nicht als echte Tumoren angesehen werden können.

Uebrigens galten bis vor wenigen Jahren die Fälle von Ossificationen dieser Art als wahre Seltenheiten und wurden, sobald sich einer darbot, einzeln beschrieben; und während einige Pathologen diese Bildungen für Beispiele von der Möglichkeit hielten, dass unter besonderen Verhältnissen das Bindegewebe durch wirkliche Metaplasie Knochen bilden könne, fahren Andere, die am Princip der Specificität der Hauptgewebstypen festhalten, fort, diese Bildungen auf zufällige Einschliessung von osteogenen Theilen zurückzuführen. In letzter Zeit ist jedoch die diese Bildungen betreffende pathologisch-anatomische Casuistik bedeutend bereichert[1]) und besonders durch Lubarsch und dessen Schüler nachgewiesen worden, dass gewisse Ossificationen mit solcher Häufigkeit und Constanz in Beziehung zu bestimmten pathologischen Verhältnissen sich darbieten, dass mehr eine vorgefasste Meinung als logisches Denken bekundet, wer noch in allen als erste Ursache eine Periost-

[1]) Betreffs der Bibliographie der pathologisch-anatomischen Casuistik vgl. man besonders folgende Arbeiten: H. Arnsperger in Ziegler's Beiträgen Bd. XXI, 1897; — W. Bensen, Inaug.-Dissert. Göttingen 1898; — K. Pollack, in diesem Archiv 1901, Bd. 165; P. Rohmer, in diesem Archiv 1901, Bd. 166; O. Lubarsch, Arbeiten a. d. pathol.-anat. Institut in Posen, Wiesbaden 1901.

Transposition erblicken will. Eben diese Anschauung hat Lubarsch neuerdings auf dem Aachener Congress[1]) und in einer vor Kurzem erschienenen Arbeit[2]) verfochten.

Nach den pathologisch-anatomischen Beobachtungen könnte heteroplastische Knochenbildung stattfinden, wenn Bindegewebswucherung um Kalkablagerungen herum bestehen.

Die Bedeutung der Kalkablagerungen bei der Knochenbildung in der Lebensperiode, in welcher die normale Ossification aufgehört hat, ist schon durch die Untersuchungen von Barth[3]) und Valan[4]) über Knochenplastick am Schädel glänzend nachgewiesen worden. Wenn sich jedoch bei diesen Experimenten mit dem Fortschreiten der Invasion und Resorption des implantirten Knochens von Seiten des Granulationsgewebes allmähliche Knochenbildung beobachten liess, gleichviel, ob der Knochen gleich nach der Trepanation oder nach Verkalkung implantirt wurde, wenn aus diesen Experimenten die Bedeutung der Kalksalze klar hervorging, weil der implantirte entkalkte Knochen durch fibröses Bindegewebe substituirt wurde und Knochen entstand, liessen sich hingegen, wenn eine Scheibe implantirt wurde, die aus einer mit Knochensalzen imprägnirten todten Masse bestand, diese Resultate nicht ohne Weiteres auf die heteroplastischen Ossificationen zurückzuführen, weil das Granulationsgewebe in diesen Fällen von osteogenem Bindegewebe herrührte.

Von der Anschauung ausgehend, dass die Provenienz des ossificirenden Bindegewebes von keiner Bedeutung sei, hat Barth[5]) durch Implantation von calcinirtem Knochen in nicht osteogene Gewebe Ossificationen zu erhalten versucht und will in einem Falle, in welchem er calcinirten Knochen ins Peri-

[1]) Verhandlungen d. deutschen pathol. Gesellsch. III. Tagung 17. bis 20. Sept. 1900.

[2]) O. Lubarsch, Arbeiten aus dem pathol.-anatom. Institut in Posen. Wiesbaden 1901.

[3]) A. Barth, Langenbeck's Archiv f. klin. Chirurgie 1893, Vol. 46 und 1894, Vol. 48; in Ziegler's Beiträgen 1895, Vol. 17; in Berliner klin. Wochenschr. 1894.

[4]) A. Valan, Archivio per le scienze mediche 1898, Vol. 22, und 1900, Vol. 24.

[5]) A. Barth, Berliner klin. Wochenschrift 1896.

tonaeum einer Katze implantirt hatte, Ablagerungen von wirklichen Knochenschichten um den implantirten Knochen herum beobachtet haben. Dies ist sicherlich ein wichtiges Resultat, das sich jedoch, wie es scheint, nur sehr selten erhalten lässt; denn Barth erhielt es nur einmal und Morpurgo und Martini[1]) hatten bei systematisch wiederholten ähnlichen Experimenten stets ein negatives Resultat. Diese letzteren Forscher bemerken ferner, dass Reste von implantirtem abgestorbenen Knochen, in dessen Höhlen entweder Zellenelemente des neugebildeten Bindegewebes oder eine mit Eosin sich gut färbende organische Substanz eingedrungen sind, leicht als neugebildeter Knochen gedeutet werden können.

Die experimentellen Resultate hatten also bisher inconstante und unsichere Befunde gegeben, und doch war das Experiment das einzige Mittel, um jeden Zweifel in dieser wichtigen Frage zu lösen.

Ein Material, das sich zur Realisirung der Verhältnisse, die aus dem Studium der pathologisch-anatomischen Casuistik als die die Knochenbildung am meisten begünstigenden erscheinen, — nehmlich Kalkablagerungen und wucherndes Bindegewebe —, sehr gut eignet, ist die Kaninchen-Niere, deren Gefässe verschlossen worden sind.

In der That hatte schon 1880 Litten[2]) die Beobachtung gemacht, dass die zeitweilige Unterbindung der Nierenarterie beim Kaninchen genügt, um Ablagerung von Kalksubstanz in den gewundenen Harncanälchen herbeizuführen. Neuerdings hat v. Kóssa[3]) diesen Befund bestätigt und eingehend studirt. Er konnte ausserdem zeigen, dass es gleichgültig sei, ob auch die Nierenvene unterbunden werde. Ferner sahen wir, dass, wenn man, statt den Kreislauf zeitweilig zu unterbrechen, permanente Schlingen anlegt — was möglich ist, da die Unterdrückung der Function bei einer Niere keinen grossen Nachtheil für das Thier hat, — ausser Nekrose und Verkalkung, auch eine bedeutende Neubildung von interstitiellem Bindegewebe stattfindet.

[1]) B. Morpurgo und V. Martini, Atti della R. Accademia dei Fisiocritici di Siena 1898, Vol. X.

[2]) Litten, Zeitschr. f. klin. Medicin. 1880. Bd. 2.

[3]) J. v. Kóssa, Ziegler's Beiträgen. 1901. Bd. 29.

Wir nahmen also bei einigen Kaninchen die Unterbindung der Gefässe der linken Niere vor, ja, damit die permanente Kreislaufs-Unterbrechung eine ganz sichere sei, durchschnitten wir die Gefässe zwischen zwei Schlingen. Diese Operation wurde von uns bis jetzt an 4 Kaninchen vorgenommen; als wir diese Thiere 3 Monate darauf tödteten, konnten wir bei dreien Bildung von wirklichem Knochen und wirklichem Mark constatiren.

Bevor wir die histologischen Befunde beschreiben, wollen wir aus unseren Protocollen ganz kurz die auf die Operation und das mikroskopische Ergebniss der Autopsien bezüglichen Daten mittheilen.

I. Kaninchen von 1650 gr Gewicht. Unter den gewöhnlichen aseptischen Vorsichtsmaassregeln wird links am Rücken ein kleiner Einschnitt gemacht; an der zwischen den Wundrändern heraustretenden Niere werden zwischen zwei Schlingen die Gefässe durchschnitten, worauf die Niere wieder an Ort und Stelle gebracht wird. Die Haut-Muskelwunde heilt rasch per primam. 74 Tage darauf wird das Thier getödtet; es wiegt 1700 gr. Die linke Niere haftet an der Stelle, wo die Wunde gemacht wurde, schlaff an der Bauchwandung; sie hat etwa $\frac{1}{3}$ des Volumens der anderen Niere, ist von graugelber Farbe und hat eine höckerige Oberfläche; ihre Consistenz hat sehr zugenommen, sie ist beim Durchschnitt resistent und knisternd. Sie wird den grössten Durchmessern entlang durchschnitten; die Rindensubstanz ist von gelblichen, körnigen, offenbar mit Kalksubstanz infiltrirten Massen eingenommen; die Marksubstanz, die blasser ist als de norma, erscheint gestreift, wie normal, d. h. von gegen den Hilus convergirenden Linien durchzogen.

II. Kaninchen von 1100 gr Gewicht. Operation wie beim I. Nach 85 Tagen wird das Thier getödtet; es wiegt 1230 gr. Die linke Niere haftet schlaff an der Bauchwandung und ist sehr klein, sie hat etwa $\frac{1}{10}$ des normalen Volumens. Farbe und Consistenz wie beim I. Kaninchen. Beim Durchschnitt knistert sie ebenfalls und erscheint wie ein Bindegewebs-Klumpen, in dessen Innern sich kleine Haufen von Kalksubstanz finden.

III. Kaninchen von 1550 gr Gewicht. Operation wie bei den vorgenannten Kaninchen. Das Thier wird nach 81 Tagen getödtet, es wiegt 1150 gr. Die linke Niere haftet, wie in den vorgenannten Fällen, schlaff an der Bauchwandung. In ihrem Volumen und makroskopischen Aussehen gleicht sie sehr der Niere des II. Kaninchens.

IV. Kaninchen von 2060 gr Gewicht. Ausser den Nierengefässen wird in diesem Falle auch der Harnleiter unterbunden. Das Thier wird nach 85 Tagen getödtet und wiegt 1850 gr. Die linke Niere haftet, wie

in den vorgenannten Fällen, schlaff an der Bauchwandung; in ihrem Volumen und makroskopischen Aussehen gleicht sie der Niere des I. Kaninchens.

Wie der makroskopische, so ist auch der mikroskopische Befund nicht in allen Fällen der gleiche. Im I. und IV. Falle ist das Organ in seinem allgemeinen Gepräge ziemlich gut erhalten und weist in der Rindensubstanz Mortification und Kalk-Infiltration der gewundenen Harncanälchen auf. Die Haufen von verkalkten Harncanälchen bilden verschiedene Gruppen, die durch sehr zartes, hier und dort Haufen von kleinen Rundzellen aufweisendes, fibrilläres Bindegewebe von einander getrennt sind; in der Cortex corticis dagegen gewahrt man grosse Zellen mit vielen Kernen und einem gelblichen, körnigen Inhalt; einige dieser Körnchen geben die Eisen-Reaction. In der Marksubstanz bewahrt das Bindegewebe das zarte Aussehen, das es in der Rindensubstanz hat; die Harncanälchen erscheinen hier in viel geringerem Maasse verkalkt, einige derselben scheinen mit mortificirten Zellen, andere mit starken Strängen sklerotischen Bindegewebes angefüllt, noch andere erscheinen leer. Besonders beim I. Kaninchen sind die von Strängen fibrösen Bindegewebes eingenommenen Sammelcanälchen sehr zahlreich.

Was jedoch für den Zweck unserer Untersuchungen am meisten in Betracht kommt, ist, dass sowohl beim I. als beim IV. Kaninchen Knochenbildung besteht. Beim I. Kaninchen erscheint diese unter der Form von lamellären Balken, die gleich unterhalb des Epithels der Papille und der angrenzenden Becken-Schleimhaut gelegen sind. Die mit einander anastomosirenden Knochen-Lamellen begrenzen kleine Höhlen, die wir weiter unten beschreiben werden. Beim IV. Kaninchen findet sich die Knochenbildung in der gleichen Region, doch ist sie viel stärker entwickelt; an einigen Stellen erstreckt sie sich auch in das zwischen den Bellini'schen Harncanälchen gelegene Bindegewebe und invadirt sogar einige der Faserbündel, die, wie wir schon sagten, das Lumen mehrerer Harncanälchen einnehmen, und begrenzt viel weitere, mit Mark angefüllte Räume.

Beim II. und III. Kaninchen dagegen ist die linke Niere in ihrem allgemeinen Aussehen tief verändert. Der nekrotische und Verkalkungs-Process der Rindensubstanz ist beim III. Kanin-

chen weit vorgeschritten, so dass die verkalkten gewundenen Harncanälchen zu grossen Massen zusammengeschmolzen, also offenbar der Resorption von Seiten sehr grosser Riesenzellen anheimgefallen sind. In diesem Bindegewebe finden sich sehr zahlreiche mit gelbem Pigment angefüllte Zellen. Diese Niere weist keine Spur von Knochen auf. Beim II. Kaninchen bestehen nur wenige, ganz kleine und fast vollständig von Riesenzellen umgebene Kalkmassen. Das interstitielle Bindegewebe erscheint hier mehr ausgewachsen als bei den anderen Nieren; sehr zahlreich sind die grossen pigmenthaltigen Zellen. Obgleich das Organ in seiner Totalität so schwer verändert erscheint, besteht doch eine kleine, unversehrte Glomeruli aufweisende Zone. In dieser Niere besteht reichlicher Knochen und ebenso reichliches Mark. Da das ganze Organ eine Deformation und Reduction erfahren hat, lässt sich die Region, in welcher sich der Knochen entwickelt hat, nur schwer präcisiren; aber auf Grund der Contiguitäts-Beziehungen, die die Knochenbalken mit Zonen von geschichtetem Pflaster-Epithel aufweisen, lässt sich logischer Weise annehmen, dass auch in diesem Falle die Ossification unterhalb des Becken- und Papillen-Epithels stattgefunden hat.

Nach dieser kurzen Beschreibung des histologischen Aussehens der operirten Nieren sei das neugebildete Knochengewebe einer näheren Betrachtung unterzogen.

Der neugebildete Knochen hat kein gleichmässiges Aussehen, sondern hier und dort gewahrt man mehr oder weniger deutlich hervortretende Verschiedenheiten in dessen Structur, die sicherlich mit der Entstehungsweise in Beziehung zu bringen sind. In jeder Knochen-Lamelle lassen sich zwei Theile unterscheiden: der sich gegen das Bindegewebe verlierende und der die Markräume begrenzende Theil. Das Verhältniss dieser beiden Theile variirt sehr in den verschiedenen Lamellen und bei den verschiedenen Thieren. In den mit Hämatoxylin und Eosin gefärbten Präparaten ist die Unterscheidung eine ganz deutliche; denn die Grundsubstanz der die Markräume begrenzenden Zone hat sich mit Eosin gefärbt, während die andere besonders das Hämatoxylin aufgenommen hat. Der sich gegen das Bindegewebe verlierende Lamellentheil weist Knochenzellen auf, die die charak-

teristische Sternfigur haben und in Höhlen gelegen sind, von denen zahlreiche Canälchen abgehen, die jedoch unregelmässig vertheilt, hier mehr, dort weniger dicht zusammengelagert sind, und die Grundsubstanz weist keine lamelläre Structur auf, sondern besteht aus in verschiedener Weise sich ineinander schlingenden verkalkten Bindegewebs-Bündeln. Es handelt sich hier offenbar um durch directe Metaplasie des Bindegewebes entstandenen Knochen, um eine ähnliche Knochensubstanz, mit welcher die normale Bildung der Schädel- und fast aller Gesichtsknochen ihren Anfang nimmt, und die in den deutschen histologischen Lehrbüchern als grobfaserige Knochensubstanz bezeichnet ist. An einigen Stellen scheint dieser Knochen so zu sagen durch eine Verkalkung des präexistirenden Bindegewebes entstanden zu sein, und diese Annahme wird durch das bestätigt, was sich in Fig. 2 unserer Tafel reproducirt findet. Hier sieht man die Bindegewebs-Bündel in die Grundsubstanz des Knochens sich fortsetzen, und mehrere Knochenhöhlen enthalten statt der charakteristischen, sternförmigen Knochenzellen, pigmentirte körnige Haufen, ähnlich den Zellentrümmern, die sich in benachbarten Regionen im Bindegewebe finden. An anderen Stellen dagegen erfolgt die Metaplasie des Bindegewebes nicht so direct, sondern ihr geht jene besondere Anordnung des Gewebes voraus, in Folge dessen dieses die Structur von dem des Kalkes ermangelnden, nicht lamellären Knochengewebe hat; d. h. das Bindegewebe hat vor seiner Verkalkung den Charakter von Osteoïdgewebe angenommen.

Der die mehr oder weniger weiten Markräume begrenzende und sich mit Eosin färbende Knochenbalken-Abschnitt dagegen weist eine regelmässige Anordnung der Knochenkörperchen auf, die alle eine normale Knochenzelle enthalten, und die Grundsubstanz hat die charakteristische, lamelläre Structur. Dieser Knochenbalken-Abschnitt ist sicherlich durch Osteoblasten-Bildung entstanden; denn an gewissen Stellen findet sich in unmittelbarem Contact mit dem metaplastischen Knochen eine Reihe schöner Osteoblasten (Taf. XIII, Fig. 1, g); an anderen Stellen stehen die Osteoblasten in Contact mit dem vorher von anderen Osteoblasten gebildeten regelmässigen Knochen (Taf. XIII, Fig. 1, g) und häufig gewahrt man solche, die auf dem Wege sind, sich mit regelmässiger Grundsubstanz zu umgeben.

In den Präparaten vom I. Kaninchen, bei welchem die Osteoblasten-Bildung kaum begonnen hat, lässt sich der Ursprung der Osteoblasten aus Bindegewebszellen deutlich erkennen; in den Präparaten von den anderen Kaninchen rühren die Osteoblasten wahrscheinlich auch von Markzellen her.

Der durch Osteoblasten-Bildung entstandene regelmässige Knochen trachtet den direct durch Metaplasie entstandenen Knochen zu substituiren, welcher letztere der lacunären Resorption verfällt, wie das häufige Vorkommen von Osteoblasten darthut.

Das Verhältniss, in welchem die beiden Knochen-Arten vorkommen, variirt, wie wir schon sagten, nicht nur bei den einzelnen Lamellen, sondern auch bei den einzelnen Thieren. Denn beim I. Kaninchen, bei welchem auch die gesammte Knochenmenge eine sehr spärliche ist, hat die Osteoblasten-Bildung kaum begonnen; beim IV. Kaninchen ist sie weit vorgeschritten, sehr weit vorgeschritten erscheint sie beim II. Kaninchen. In der Niere dieses letzteren Kaninchens weisen die Knochenbalken, obgleich sie an ihren Grenzen gegen das Bindegewebe sich in diesem verlieren, fast alle eine regel- und gleichmässige lamelläre Structur auf, die in den in Glycerin hergestellten Präparaten besonders deutlich hervortritt; ausserdem enthalten sie auch Canäle, die sich dem Aussehen und Inhalt nach als echte Canaliculi Haversiani deuten lassen (Taf. XIII, Fig. 2, d). Aber auch in diesem Falle, in welchem fast das ganze, primär durch Bindegewebs-Metaplasie entstandene Knochengewebe aus osteoblastischen Knochen besteht, scheint die Ossifications-Thätigkeit nicht erloschen zu sein, denn alle Höhlen sind mit Osteoblasten ausgekleidet und es kommen auch häufig Osteoklasten vor (Taf. XIII, Fig. 2, b).

Wie das Kochengewebe, so hat auch das Mark in den verschiedenen Fällen ein verschiedenes Aussehen. Beim ersten Kaninchen enthalten die von Knochenbalken begrenzten Räume weite, ganz dünnwandige Gefässe und ein zartes, sternförmige Zellen und spärliche Rundzellen aufweisendes Bindegewebe, sodass sich eher von einem dem embryonalen gleichkommenden Bindegewebe als von echtem Mark sprechen lässt. Nur wenn wir diesen Befund mit den in den anderen Fällen gemachten in Beziehung bringen, gelangen wir zur Ueberzeugung, dass

dieses Gewebe der Vorläufer von echtem Marke ist. Beim vierten Kaninchen begrenzt die Knochen-Neubildung unvollständig weite zusammenfliessende Räume, die ein sehr zellenreiches, von den Markzellen des Kaninchens durchaus nicht verschiedenes Gewebe einschliessen. Hierdurch, durch die charakteristische Gruppirung derselben, durch das Netz von weiten, sehr dünnwandigen Gefässen, durch die Anwesenheit von kernhaltigen rothen Blutkörperchen und einigen spärlichen Megakariocyten giebt sich dieses Gewebe als wirkliches Mark zu erkennen. Noch vollkommener entwickelt ist das reichliche Mark beim zweiten Kaninchen, in welchem sehr zahlreiche kernhaltige rothe Blutkörperchen und ebenfalls zahlreiche Megakariocyten vorkommen (Taf. XIII, Fig. 2).

Die Knochenbalken begrenzen, wie wir sagten, unvollständig die Markräume, weil diese an einigen Stellen sich allmählich im Bindegewebe verlieren.

Während betreffs des Knochengewebes aus unseren Untersuchungen deutlich hervorgegangen ist, dass es zuerst durch Metaplasie aus dem Bindegewebe und in der Folge durch Osteoblastenansatz entsteht, können wir betreffs der Genese des Markgewebes nur einige Hypothesen aufstellen.

Wie wir sahen, geht an einigen Stellen das Mark allmählich in Bindegewebe über; es lässt sich also annehmen, dass die Verhältnisse, die bei unseren Experimenten die Bildung von Knochen aus dem Bindegewebe zu Stande kommen liessen, auch an der Hervorrufung einer Metaplasie von Bindegewebe in Mark mitgewirkt haben. Diese Annahme ist durchaus gerechtfertigt, wenn man bedenkt, dass auch unter normalen Verhältnissen der Ossifications-Process stets von Markbildung begleitet ist. Aus den Bindegewebs-Elementen dürften so die charakteristischen Markzellen entstehen. Diese Möglichkeit hat gegen Flemming[1]) und Bizzozero[2]) schon Neumann[3]) verfochten, um die Bildung von functionirendem Mark in den Räumen der postembryonal entstehenden Knochen (z. B. bei der

[1]) Flemming, Archiv f. mikr. Anatomie 1878, vol. XVI.

[2]) Bizzozero, Memorie della R. Accad. des Lincei, anno CCLXXXI, 1883—84.

[3]) Neumann, dieses Archiv 1890, Bd. CXIX.

Lösung, nie intravenös, in einem Falle (bei einem grossen Hunde) durch Verfütterung beigebracht. Wir studirten sowohl die acute wie die subacute und chronische Vergiftung.

Nur einige Worte über die Methode. Wir sind der Ansicht, dass nur eine Combination verschiedener Methoden vor einseitigen Schlüssen schützen kann. Wir verwandten daher sowohl Methoden der frischen Untersuchung, wie auch die Herstellung von Trockenpräparaten.

Bei Anwendung der frischen Untersuchung bewährte sich wiederum die Arnold'sche Methode der Beobachtung des Bluts im Hollunder-Markplättchen vortrefflich. Wir können den Ausführungen Bettmann's, die in einer der letzten Mittheilungen dieses Autors zu finden sind, nur vollinhaltlich beistimmen. Es ist sehr zu bedauern, dass diese Methode sich in der Klinik bis jetzt so wenig Eingang verschafft hat.

Dem frischen Blute wurden verschiedene Farbstoffe zugesetzt, vor allem Neutralrot und Methylviolett. Sehr gut bewährte sich uns die Bizzozero'sche Methylviolett-Kochsalzlösung. Will man diesen Zusatz zum frischen Blut verwenden, so ist die Hollundermark-plättchen-Methode deshalb nicht zu gebrauchen, weil die Maschenwände des Hollundermarks den Farbstoff an sich reissen, worauf Schwalbe in einer früheren Mittheilung hingewiesen hat. Man kann in diesem Fall mit Vortheil die Neumann'sche Methode in der Weise anwenden, dass man die Mischung der Lösung mit Blut in den capillaren Spaltraum zwischen Deckglas und einem Deckglassplitterchen bringt und alsdann in gewohnter Weise das Deckglas auf einen hohlgeschliffenen Objectträger legt, sodass das Splitterchen in der Delle desselben enthalten ist, während das Präparat durch Umrandung mit Vaseline oder dergleichen gegen Verdunstung u. s. w. geschützt ist.

Die Trockenpräparate wurden meist mit Alkohol-Aether, auch mit Formalin fixirt. Gefärbt wurde nach verschiedenen Methoden. Die Hauptresultate ergaben die Färbungen mit Haematoxylin—Eosin und andererseits mit Methylenblau—Eosin, während wir mit Triacid keine wichtigen Resultate erhielten. Es wurde in verschiedener Weise mit Methylenblau—Eosin gefärbt, die besten Resultate erhielten wir nach der

ments fast die gleiche war, die Knochen- und Markbildung sich in sehr verschiedenen Entwicklungsstadien findet.

Unsere Experimente zeigen also deutlich, dass sich im Schoosse von Geweben, die normaler Weise nichts Osteogenes enthalten, experimentell Knochen und Mark hervorrufen lassen.

Erklärung der Figuren auf Tafel XIII.

Fig. 1. Aus einem Präparat vom 4. Kaninchen (Vergr. 250d = Obj. ap. 4 mm, Comp. Oc. 4): a) Nierenbeckenepithel; b) fibröses Bindegewebe; c) grobfaseriger Knochen; d) lamellärer Knochen; e) Markraum; f) Osteoklast; g) und g[1]) Osteoblasten.

Fig. 2. Aus einem Präparat vom 2. Kaninchen (Vergr. 62d = Obj. ap 16 mm, Comp. Oc. 4): a) Uebergangsstelle zwischen Bindegewebe und Knochen; b) Osteoklasten, c) Megakariocyten; d) Haversischer Kanal.

XV.

Ueber Framboesia und ähnliche Erkrankungen in den Tropen.

Von

Dr. Max Glogner in Berlin.

(Hierzu Tafel XIV.)

Unter dem Namen „Framboesia“ ist in der Colonial-Literatur eine Krankheit bekannt, welche im malaiischen Archipel, besonders auf Java und den molukkischen Inseln, unter anderen Namen in verschiedenen tropischen uud subtropischen Gegenden unserer Erde angetroffen wird. Dieselbe kommt in Afrika, Madagascar, den westindischen Inseln, Brasilien, Peru, Britisch-Indien, China und den Inseln des grossen Oceans in geringerer oder grösserer Verbreitung vor. Wenn man sich in den Original-Arbeiten der Autoren der betreffenden Länder etwas eingehender mit der Beschreibung dieser Erkrankungen beschäftigt, dann findet man zwischen Einzelnen derselben einen derartigen Unterschied, dass ein Zweifel an ihrer Identität gerechtfertigt erscheint.

Am auffälligsten ist dies der Fall mit der Verruga peruviana und vielleicht auch mit der brasilianischen Bubas einerseits und der Framboesia andererseits. Am genauesten stimmen die Beschreibungen der englischen und holländischen Aerzte aus West-Indien, Britisch-Indien und dem malaiischen Archipel, sowie diejenigen der Beobachter von den Inseln des grossen Oceans überein. Nach ihrer Ansicht, der ich mich nach meinen Erfahrungen im Niederländisch-Indien mit einigen Modificationen anschliesse, versteht man unter Framboesia (Parangi in Ceylon, Yaws in den englischen Colonien) eine meist ohne, in seltenen Fällen mit Allgemein-Erscheinungen, wie Fieber und Neuralgien, verlaufende, sich meist über Monate, selten über Jahre erstreckende Haut-Affection, welche prognostisch günstig verläuft, bei Kindern etwas häufiger beobachtet wird, als bei Erwachsenen, und sich in der Eruption von rundlichen Haut-Excrescenzen kundgiebt. Diese Haut-Tumoren haben ihren Lieblingssitz im Gesicht, besonders um den Mund und die Nasenlöcher, ferner am Halse, doch werden sie in seltenen Fällen auch an den Schleimhäuten des Mundes, der Augen und der Nase beobachtet. Sie entstehen aus kleinen Papeln, welche allmälich grösser werden, mit andern confluiren und Erbsen bis Zweimarkstück grosse, in seltenen Fällen noch grösser werdende, 1—2 Milimeter über die Haut-Oberfläche horvorragende Erhabenheiten bilden. Bei der weissen Rasse ist auf der Papel und ihrer Umgebung eine Röthung wahrzunehmen, welche bei Kranken mit pigmentirter Haut im allgemeinen schwer zu erkennen ist. Im weiteren Verlauf nekrotisirt die Epidermis der Papel und verwandelt sich in eine schmutzig-graugelbliche, bisweilen übelriechende Kruste, nach deren Entfernung man röthliche, Himbeer-artige Excrescencen erkennt.

Theils unter dem Einfluss verschiedener Medicamente, welche wenigstens auf dem malaiischen Archipel dem Eingeborenen bekannt sind und von ihm angewandt werden, theils von selbst, schrumpfen diese Haut-Tumoren, und es bildet sich bei gefärbten Rassen an der Stelle der Erkrankung, ein Fleck, welcher in den ersten Monaten durch seinen Pigment-Reichthum, später durch seine Armuth an Pigment von den umgebenden Hautpartien absticht, aber niemals eine Narbe zurücklässt, falls keine secundären Erscheinungen hinzuegkommen sind. Diese letzteren werden bei

den mechanischen Insulten und Verunreinigungen, welchen die erkrankten Stellen häufig ausgesetzt sind, nicht selten angetroffen, und es entwickelt sich dann unter bakteriellem Einfluss an der Excrescenz eine entzündliche Affection, welche mit Eiterung, Abstossung der Papel Veranlassung geben kann zu mehr oder weniger umfangreichen Geschwüren, welche zu Narbenbildung führen. Diese Narbenbildung gehört also, wie ich besonders hervorheben will, nicht zum Wesen unserer Krankheit.

Die in Peru vorkommende „Verruga peruviana" genannte Krankheit, welche mit der Framboesia indentificirt und für eine schwere Form derselben gehalten wurde, ist von einer Reihe französischer, spanischer und deutscher Aerzte beschrieben worden. In der letzten Zeit ist derselben von Odriozola ein eingehendes Studium gewidmet. In dieser lesenswerthen Arbeit, welche den Namen „Maladie du Carrion" trägt, so genannt nach jenem bedauernswerthen Arzte, welcher in wissenschaftlichem Eifer sich mit dem Secret einer Verruga-Beule inficirte und nach einigen Wochen unter den Erscheinungen der Verruga peruviana starb, findet sich eine genaue, früheren Arbeiten und eigenen Erfahrungen entstammende Beschreibung dieser Affection. Nach derselben ist sie unserer Framboesia gegenüber eine schwere, mit Prodromalerscheinungen, wie Schwindel, Kopfschmerzen und Steifheit in den Gliedern, verlaufende Erkrankung, welche in den meisten Fällen mit Schüttelfrost beginnt. Der Kranke leidet öfters an Erbrechen, belegter Zunge, Diarrhöen, es treten Blutungen, besonders aus der Nase, sowie den Haut-Tumoren ein, welche zum Tode führen, ferner in schweren Fällen Coma und Delirien. Der Puls ist sehr beschleunigt, bei einer bisweilen normalen Temperatur 120—140 Schläge, die Respiration ist beschleunigt, nicht selten ist Icterus vorhanden. Das Fieber tritt entweder schon vor der Haut-Eruption auf und lässt dann in den günstig verlaufenden Fällen bei Ausbruch derselben nach, oder es erscheint mit der Eruption, in seltenen Fällen am Ende derselben. Eine in die Augen fallende und constante Erscheinung ist die Anämie. Milz und Leber sind häufig vergrössert, die letztere mehr als die erstere. Die Lymphdrüsen, Follikel und Peyerschen Plaques sind ebenfalls vergrössert.

Die Aerzte in Peru unterscheiden nach Odriozola 2 Formen:

die Verruga miliaire und mulaire. Die erste Form, bei der die Haut-Geschwülste höchstens die Grösse einer Erbse erreichen, kommt auch auf Schleimhäuten, wie der Magen- und Darm-Schleimhaut, der Trachea, sowie in den Central-Organen vor. Beide Formen zeigen Uebergänge und entwickeln sich aus kleinen, rothen Knötchen, deren Umgebung ebenfalls eine Röthung zeigt.

Auf der Höhe der Entwickelung reisst die Haut bei den grösseren, beulenartigen Tumoren bisweilen ein, und es können sich bei dem grossen Blutreichthum aus ihnen tödtliche Blutungen entwickeln.

Wenn man diese Beschreibung der Verruga peruviana, welche mehr einer septischen Erkrankung gleicht, mit derjenigen der Framboesia vergleicht, wird wohl Jeder den grossen Unterschied im klinischen Verlauf und die Unmöglichkeit einer Identificirung beider Erkrankungen ohne Weiteres zugeben. Auf die Unterschiede in der histologischen Zusammensetzung komme ich später zurück.

Ich möchte nur noch erwähnen, dass nach den Beschreibungen einzelner brasilianischer Aerzte auch die Bubas Abweichungen von der Framboesia zeigt, welche vermuthen lassen, dass es sich um verschiedene Krankheiten handelt. Jedoch möchte ich mich hier nicht mit derselben Bestimmtheit aussprechen, wie bei der Verruga peruviana. Breda theilt in seiner Arbeit „Beitrag zum klinischen und bakteriologischen Studium der brasilianischen Bubas“ einige Krankengeschichten mit und bemerkt, dass es sich um eine ganz specifische Krankheit handele, welche verschiedene Punkte der Haut, der Extremitäten und des Kopfes, die Schleimhaut der Augen, der Nase, der Lippen, der Zunge, des harten und des weichen Gaumens, der hinteren Pharynxwand, des Larynx und der Luftröhre ergreift und harte Infiltrationen und Geschwüre hervorbringt. Es entstehen rothe Flecken mit Bläschen- und Schuppen-Bildung, der eine Infiltration der Haut folgt, welche sich in ein Geschwür umwandelt. Im Munde wurden himbeerartige Excrescenzen und Knötchen, in allen Fällen Narben-Bildung beobachtet.

Die nun folgenden Erörterungen über die Aetiologie und histologische Zusammensetzung der von mir untersuchten Haut-Tumoren beziehen sich nur auf die Krankheit, welche von den

Aerzten des malaiischen Archipels Framboesia, in den englischen Colonien Yaws, in Ceylon speciell Parangi genannt wird. Milroy hat ihre Identität mit der in West-Indien vorkommenden Erkrankung festgestellt. — Ich selbst habe mich im Jahre 1896 auf einer Reise durch Birma, Britisch-Indien und Ceylon von dieser Identität in den verschiedenen Krankenhäusern überzeugt.

Genaue Beschreibung der histologischen Zusammensetzung haben Charlouis, Cornil und Renaud gegeben; der erste macht darüber folgende Mittheilungen: „Die oberste Kruste besteht aus dem 3 fach verdickten Stratum corneum, wird diese entfernt und untersucht man die sich aufs Neue bildende Kruste, dann findet man diese aus Hautschmeer, Granulations- und Stachelzellen zusammengesetzt. Das Rete mucosum ist stark verdickt, in der Schleimschicht sind eine grosse Anzahl Granulationszellen wahrnehmbar. Die Haut-Papillen sind vergrössert, sowohl durch Schwellung und Zunahme des faserigen Bindegewebes, als durch ihren Zellen-Reichthum. Ueberall, wo der krankhafte Process vorhanden ist, finden sich granulirte Zellen. Die Gefässnetze der Haut-Papillen und des subpapillaren Gewebes sind ausgedehnt und haben geschlängelten Verlauf. Zugleich ist das Corium, und zwar besonders der papillare Theil verdickt, es besteht eine deutliche Häufung granulirter Zellen in und zwischen den Schichten der Haarbälge, die Talgdrüsen sind einigermaassen vergrössert, auch um die Drüsen im Bindegewebe häufen sich granulirte Zellen an. Die Schweissdrüsen sind $\frac{1}{2}$— 2 mal weiter, als im normalen Zustande. Das Endothelium der Schweissdrüsen-Röhren ist auch sehr vergrössert. Die grösste Anhäufung der granulirten Zellen zeigt sich um die Gefässe, selbst tief im Corium. Die granulirten Zellen müssen mithin von den Gefässen herrühren und sind nichts weiter als weisse Blutkörperchen.“ Ferner spricht Charlouis von neugebildetem Bindegewebe, wodurch die Tuberkel — damit meint er die Haut-Tumoren — härter werden.

Die französischen Autoren Cornil und Renaud bestätigen den grossen Gefäss-Reichthum der Tumoren und haben apoplectische Heerde, sowie schwarze Gerinnsel gefunden. Sie unterscheiden an den Tumoren 2 Theile, einen äusseren, epithelialen und einen inneren, welcher die Hauptmasse der Geschwulst

bildet. Die Papillen sind hypertrophisch; in denselben, sowie in der Hauptmassen des Tumors, findet man eine amorphe Masse, sowie neugebildete Zellen. Sie schliessen, dass die Tumoren Sarcome in verschiedenem Entwickelungs-Stadium sind. Bei den weichen fanden sie viel Blutgefässe und die amorphe Masse, bei den härteren Bindegewebe. In den Lehrbüchern über Tropenhygiene wird der histologische Process in der Warze meist als eine chronische Dermatitis oder als Granulations-Geschwulst beschrieben. — Wir wollen im Folgenden sehen, wie diese Verhältnisse nach unseren Erfahrungen liegen.

Bevor ich zur Beschreibung des histologischen Baues der untersuchten Objecte übergehe, will ich über die Krankengeschichten von 4 Patienten berichten, von denen die betreffenden Objecte herrühren.

1. Junger Javane, 20 Jahre alt, ist sei einem Monat krank, hat vor der Haut-Affection weder Fieber noch Schmerzen gefühlt. Zuerst zeigten sich die Warzen am Halse, dann auf der Brust, bei seiner Aufnahme waren dieselben auf allen Körpertheilen, mit Ausnahme des Bauches, in reichlicher Zahl vorhanden, sie sind Hirsekorn- bis Markstück-gross und von rundlicher Form. Die Grössten befinden sich am Halse, Brust und Gesicht, an den übrigen Körpertheilen sind sie erbsengross. Die Kruste, welche den Meisten aufliegt, ist gelblichgrau, im Gesicht hat Patient einige weissliche Flecken von runder Form. Er fühlt sich vollkommen wohl.

2. 5jähriges Kind, seit 4 Monaten krank, hatte nach den Angaben der Mutter erst 8 Tage anhaltendes Fieber, dann erschien der Ausschlag. Die Haut-Eruption zeigte sich zuerst an den unteren Extremitäten und verbreitete sich über den ganzen Körper mit Ausnahme des Bauches. Die Grösse und sonstige Beschaffenheit der Warzen war dieselbe, wie im vorigen Falle.

3. 18jähr. javanisches Mädchen, ist 4 Monate krank. 5 Monate vor Beginn der Erkrankung hatte sie ebenfalls an Frambroesia gelitten, weder damals, noch jetzt hatte sie vor Ausbruch der Haut-Affection Fieber gehabt, dieselbe zeigte sich zuerst am rechten Fuss, dann am Handrücken und Finger, die Lymphdrüsen der Leisten-Gegend waren vergrössert, syphilitische Erscheinungen waren nicht festzustellen, die Grösse der Warzen war bei den Meisten die einer Erbse mit einer graugelber Kruste, 2—3 mm das Hautniveau überragend.

4. 15 Monate altes Kind, dessen Mutter die Krankheit vor Kurzem überstanden hatte, war seit 2 Monaten krank. Das Kind war gesund und ohne Hautausschlag geboren, an der Mutter konnten Erscheinungen von Syphilis nicht nachgewiesen werden. Die Warzen zeigten sich zuerst an den Unterschenkeln, dann an Armen und Rücken, hatten die Grösse einer

Erbse bis eines Zehnpfennigstücks, theils hatten sie eine schmutziggelbe Kruste, theils eine rothe Oberfläche.

Die 6 Frambösiawarzen, welche ich diesen Kranken entnahm, waren Erbsen- bis Markstückgross. Bei Einzelnen war die Oberfläche trocken, rissig und graugelb, bei Anderen unversehrt, und grade bei diesen hoffte ich secundäre, durch äussere Einflüsse hervorgerufene Veränderungen auszuschliessen und nicht nur den ursprünglichen histologischen Bau, sondern auch reine ätiologische Verhältnisse anzutreffen.

Die Objecte wurden in Müller'scher Flüssigkeit fixirt, in Paraffin eingebettet und nach meiner Rückkehr nach Deutschland im Pathologischen Institut in Berlin untersucht. Ich beschreibe zunächst die Zusammensetzung der Geschwülste mit unversehrter Haut.

Die Epidermis ist verdickt, enthält einzelne Hornzwiebeln und erstreckt sich in verschieden langen interpapillären Zapfen in die Cutis hinein. Die Papillen sind länger und breiter, als in normalem Zustande. Bei geeigneter Färbung bemerkt man eine Zellen-Proliferation, welche im subpapillären Theil besonders stark ist und bis zur Spitze der Papillen hin und nach unten hin verschieden weit, je nach Grösse des Tumors, in den unteren Theil der Cutis reicht, um in einzelnen grösseren Warzen das Fettgewebe zu umwachsen. Bei kleineren Tumoren mit geringerer Zellen-Proliferation nimmt die Anzahl der Zellen nach der Spitze der Papillen zu ab. Das leimgebende fibrilläre Bindegewebe, wie sein elastischer Antheil, hat, wie man sich leicht bei van Gieson- und Orcëin-Färbung überzeugen kann, nirgends eine bemerkenswerthe Zunahme erfahren. Dasselbe ist durch die Zellen-Proliferation aufgefasert und zieht in Streifen von verschiedener Dicke durch das Gewebe hin, die proliferirten Zellen einschliessend. Bei grösseren Tumoren ist dasselbe in der subpapillären Schicht vollständig durch die Zellwucherung ersetzt, in den Papillen sieht man dasselbe bei van Gieson-Färbung nur spärlich in Gestalt feiner rother Fäserchen.

Ausser dem Bindegewebe und den proliferirten Zellen enthalten die Papillen erweiterte Blutgefässe, sowie in einzelnen Fällen spindelförmige Pigmentzellen. Bisweilen findet man zwischen den Zellen in den Papillen extravasirte rothe Blut-

körperchen in wohl erhaltenem oder geschrumpften Zustande oder gelblich braunen Farbstoff.

Ausser den gewucherten Epithelien besteht die Hauptmasse der Warzen aus Zellen, welche im subpapillären Theil der Cutis besonders reichlich entwickelt sind. Die Form der Zellen ist rundlich, länglich, oval oder polygonal im optischen Durchschnitt, an einzelnen Zellen, wo aus einer reichlichen Zellen-Proliferation auf einen starken Wachsthumsdruck geschlossen werden darf, mehr cubisch. Sie finden sich in den unteren Partien der Cutis, bisweilen in isolirten Haufen, um welche sich dann eine Reihe von Endothelzellen herumlegt, und man darf wohl annehmen, dass die so angeordneten Zellen von den Endothelien der Lymphgefässe abstammen.

Die Zellen besitzen meist reichliches, homogenes, in seltenen Fällen fein gekörntes Protoplasma, einen meist länglich ovalen, bisweilen rundlichen oder länglichen Kern mit reichlichem Chromatin, meist in Körnchen der deutlich gefärbten Kernmembran anliegend. Die Länge des Durchmessers der runden Kerne beträgt $1\frac{1}{2}$—2 μ, die der länglich-ovalen 2—$3\frac{3}{4}$ μ für den Längendurchmesser, $\frac{1}{2}$—2 μ für den Breitendurchmesser. Die Zellen mit den kleinen runden Kernen nehmen den Farbstoff weit stärker an als die grösseren länglich-ovalen, das Protoplasma ist bei ihnen um den Kern spärlich vorhanden.

Die Frage, von welchem besonderen Theil der Cutis die Zellen-Proliferation ausgeht, ist wohl dahin zu beantworten, dass es die fixen Bindegewebs-Zellen sind, durch deren Vermehrung die Tumoren in der Hauptsache entstehen. Man findet allerdings die Schweissdrüsen und die Blutgefässe bisweilen mit einem dicken Wall proliferirter Zellen umgeben, dies ist aber nicht immer der Fall, und grade bei den kleinen Tumoren, wo die Zellen-Proliferation erst beginnt, habe ich niemals beobachten können, dass die Blutgefässe oder Schweissdrüsen die Ausgangspunkte der Zellbildung seien, nur die Endothelien der Lymphgefässe betheiligen sich mit Sicherheit an der Bildung der Tumoren. Plasmazellen konnte ich nirgends nachweisen, dagegen waren mit polychromem Methylenblau die deutlich gekörnten Mastzellen in reichlicher Anzahl zu finden.

In einzelnen Schnitten wurden Riesenzellen, in anderen eine

mangelhafte Färbung der Kerne gefunden, Erscheinungen, welche auf beginnende regressive Veränderungen hinweisen.

Durch die proliferirten Zellen ziehen zahlreiche Capillaren, dieselben aber haben nirgends eine derartige Entwicklung erfahren, dass sie dem Tumor ein telangiectatisches Aussehen verleihen, sondern sie sind stets in einer Anzahl vorhanden, welche zur Ernährung der neugebildeten Zellen erforderlich erscheint.

Zwischen den Epithelien der Epidermis sieht man weiter eine Anzahl runder, länglicher oder polymorpher Kerne, deren zugehöriges Protoplasma meist nicht zu erkennen ist. Die Kerne sind theils gradlinig, theils krumm, einem Komma ähnlich, theils wellig, bisweilen am Rande mit leichten Anschwellungen versehen, in seltenen Fällen viereckig. Sie zeigen dieselbe Färbung, wie die Zellen der Cutis, sie finden sich im Epidermis-Lager am reichlichsten um die Papillen-Spitze und die Ränder der Papillen, um dann nach der Oberfläche abzunehmen. — In den grösseren Tumoren mit reichlicher Zellen-Entwickelung sind sie stets häufiger anzutreffen, als in den kleineren, wo sie bisweilen ganz fehlen können. Ihr Protoplasma färbt sich weder mit Methylenblau, noch mit Pyronin nach der von Pappenheim angegebenen Methode.[1]) Einzelne wenige dieser Zellen besitzen mehrere Kerne und sind mit Sicherheit als multinucleäre Leukocyten aufzufassen. Aber auch die mit einem länglichen, vielförmigen Kern versehenen, gerade auf der Wanderung durch die engen Maschen der Epidermis begriffenen Zellen sind wohl als multinucleäre Leukocyten anzusehen, da bei dem Durchtritt durch die Epithelien der Epidermis die einzelnen Kerne in innige Berührung kommen und auf diese Weise einen einzigen, wenn auch vielgestalteten Kern darstellen. Es spricht ferner für die Leukocyten-Natur dieser Gebilde, dass an den Stellen der Warzen, an denen der grösste Theil der Epidermis sich losgelöst hat, wo äussere, reizende Einflüsse in die Epidermis und Cutis vorhanden sind, wo man dann sehr häufig Bacillen und Mikrokokken vorfindet, die auf der Oberfläche der Geschwulst liegen oder eine kurze Strecke in dieselbe eingedrungen sind, dass an diesen Stellen die Anzahl dieser Zellen eine ganz besonders reichliche ist.

[1]) Dieses Archiv Bd. 166 Heft 3.

Ausser diesen Leukocyten kommen in der Epidermis zweifellos einkernige Rundzellen vor, welche in der Grösse und Beschaffenheit des Kernes den neugebildeten Zellen der Cutis ähnlich sind, und es ist die Annahme wohl zulässig, dass dieselben aus der Cutis in dis Epidermis gelangt sind. Die am Rande des Papillarkörpers liegenden Zellen der Cutis werden leicht zwischen zwei Zellen des Rete malpighi gerathen, bei der Vermehrung dieser Zellen weitergeschoben, von anderen, der Oberfläche näherliegenden ergriffen und fortbewegt, so dass man diese Rundzellen entfernt vom Orte ihrer Entstehung antrifft.

In den die Tumoren bedeckenden, graugelben Krusten sind, ausser Leukocyten und Bakterien, rothe Blutkörperchen, abgestossene Epithelien, sowie eine feingekörnte Masse, wahrscheinlich Exsudat, (diese letztere aber nicht constant) vorhanden.

In den Tumoren der Framboesia werden demnach 3 Erscheinungen angetroffen, zunächst eine Proliferation der Zellen des Cutis-Bindegewebes und der Lymphgefäss-Endothelien, welche ganz im Vordergrunde steht, ferner eine mässige Vermehrung der Epidermis-Epithelien, und endlich in den grösseren Tumoren eine Auswanderung von Leukocyten, also ein entzündlicher Vorgang. Ob der letztere zum Wesen der Neubildung gehört oder vielleicht nur secundär durch Reizung des Papillarkörpers in Folge mechanischer oder chemischer Insulte oder bakteriellen Einflusses entstanden ist, lässt sich mit Sicherheit schwer entscheiden. Ich neige mich jedoch dieser lstzten Auffassung zu, da man diese Erscheinung in den kleineren Tumoren vermisst. Die Tumoren der Framboeria sind demnach auf Grund der im Vordergrunde stehenden Zellenprolifertion der Cutis als Neoplasmen aufzufassen und gehören wie Syphilis, Tuberculose, Lepra u. s. w. zur Gruppe der Tumoren, welche Virchow mit dem Namen „Granulationsgeschwülste“ bezeichnet hat. — Es sei an dieser Stelle eines Befundes gedacht, welchen ich in der Litteratur nicht erwähnt fand, nähmlich einer Leukocytose des Blutes, welche in allen Fällen durch eine Vermehrung der Lymphocyten entstanden war.

Während in gesundem Zustande die Leukocyten im engeren Sinne 75—80 pCt., die Lymphocyten 20—25 pCt. betragen,

waren in den von mir untersuchten 8 Fällen die Verhältnisse wie folgt:

	Leukocyten pCt.	Lymphocyten pCt.
1.	70	30
2.	62	48
3.	54	46
4.	68	32
5.	64	36
6.	50	50
7.	68	32
8.	64	36

Wodurch ist diese Lymphocytose zu erklären? Man könnte an eine chemotactische Einwirkung eines im Blute kreisenden Giftes denken, welches, ohne die Lymphdrüsen zu einer erkennbaren Hyperplasie zu veranlassen, eine Vermehrung der Lymphocyten zu Wege brächte. Eine andere Erklärung wäre die Aufnahme von Rundzellen, welche sich in grosser Anzahl in den Haut-Tumoren vorfinden, und die im Blut sich in Lymphocyten umwandeln, eine Auffassung, welche von einzelnen Untersuchern erörtert und angenommen ist.

Ich will an dieser Stelle zur Vervollständigung des Vergleiches der Framboesia mit der brasilianischen Bubas und der Verruga peruviana, die durch frühere Untersucher bei den letzten Erkrankungen festgestellten Veränderungen hinzufügen.

In der Arbeit von Odriozola sind von Letulle in Paris Untersuchungen über den histologischen Bau der Verruga-Geschwülste mitgetheilt.

Wir lassen eine kurze Beschreibung der Tumoren folgen, welche nach Letulle eine unversehrte Epidermis besassen:

„Die epitheliale Decke ist bei ihnen verdünnt, die Papillen atrophirt. Die Epidermis ist nicht nur durch die subcutanen Massen ausgedehnt, sondern auch mit Glycogen überladen.

Die verschiedenen Lagen der Epidermis sind von Leukocyten durchsetzt. Im Corium sind die Spalten nicht nur mit Leukocyten, sondern auch mit Flüssigkeit angefüllt. Die Zellen sind Leukocyten und Lymphocyten in ziemlich gleicher Anzahl. Die Kerne sind theilweise in Theilung, die Zellen des Bindegewebes sind geschwollen, ihre Kerne zeigen die verschiedensten

Formen, sind bald rund, bald zeigen dieselben karyokynetische Figuren.

Die Granulazellen von Ehrlich sind wenig zahlreich, das Corium ist beinahe gar nicht zu erkennen, verbreitert und mit lymphatischen Elementen infiltrirt. Die Blut- und Lymphgefässe sind durchgängig, ihre Wandungen von lymphatischen Elementen durchsetzt. Das Gefäss-Endothelium ist ein wenig geschwollen, das Fettgewebe des subcutanen Bindegewebes verschwunden und durch Zellen der Entzündung ersetzt, ebenso fehlen Talg- und Schweissdrüsen, trotzdem zahlreiche Präparate untersucht wurden.

Bei den Tumoren, deren Haut ulcerirt war, fand Letulle ausser den beschriebenen Veränderungen, als Zeichen der Reizung der epithelialen Lagen, die Epidermis hyperplastisch und die Papillen hypertrophisch.

Während wir also bei der Framboesia in der Hauptsache eine Proliferation der Zellen der Epidermis, des Bindegewebes und der Lymphgefäss-Endothelien beobachten, ist bei der Verruga peruviana die Haut und Epidermis und die Papillen atrophirt, die gesammten Hautschichten von uni- und multinucleären Leukocyten durchsetzt. Es besteht demnach in der Hauptsache eine acut endzündliche Infiltration. — Breda hat bei der Bubas Infiltration der Papillen gefunden, ferner vermehrtes Bindegewebe, Plasmazellen und in allen Fällen Narbenbildung.

Was die Aetiologie der Framboesia betrifft, so kann ich nur über negative Resultate berichten. Es ist mir, auch in den Präparaten mit unversehrter Epidermis, niemals gelungen, Erreger zu finden, welche mit den bekannten Bakterien-färbenden Mitteln nachzuweisen gewesen wären. Zahlreiche Schnitte wurden mit Carbolfuchsin, Löffler'schem Methylenblau und Gentianaviolett gefärbt, und auch ohne stärkere Entfärbung, als mit Wasser oder stärk verdünnter Essigsäure (1 : 10000), wurden niemals Organismen gefunden, welche in den Zellmassen lagen und für ihre Proliferation verantwortlich gemacht werden konnten. Ebenso gab die Färbung mit polychromem Methylenblau auf Blastomyceten, welche in der letzten Zeit von manchen Aerzten für die Ursache verschiedener Hautkrankheiten gehalten werden, negative Resultate.

Es sind von anderen Beobachtern, wie Pierez, Nicholis

und Watts in den Geschwülsten der Framboesia Bakterien nachgewiesen worden, welche cultivirt und für die Ursache dieser Krankheit gehalten wurden.

Auch bei der Verruga peruviana und der Bubas sind von Letulle, Idzquierdo und Breda Bakterien entdeckt.

In einem Gewebe, dessen oberflächliche Schichten für das Eindringen von Mikroorganismen von aussen her so geeignet ist, wie die theils ulcerirte, theils verdünnte, in ihrer Function schwer geschädigte Haut der Geschwülste der erwähnten Krankheiten, ist das Vorkommen einer bestimmten Bakterien-Art allein nicht genügend, um dieselbe als Ursache der betreffenden Krankheit hinzustellen. Dazu gehört ferner die Reincultur der betreffenden Bakterien-Art, ein positives Resultat mit der Impfung dieser Cultur bei Mensch oder Thier, sowie der Nachweis der anatomischen Uebereinstimmung der ohne und mit Impfung entstandenen Haut-Tumoren.

Trotzdem ist es mehr als wahrscheinlich, dass in den Framboesia-Warzen sich der Erreger der Krankheit befindet, obwohl von mehreren Beobachtern, wie Lange, Morris und Steele, mit der Impfung aus Framboesia-Warzen negative Resultate erhalten wurden. Am eingehendsten hat sich mit diesen Untersuchungen Charlouis beschäftigt. Er impfte nicht weniger als 55 theils gesunde, theils kranke Individuen mit Blut oder Krusten von Hauttumoren. Von diesen zeigten 7 keine Erscheinungen, bei den Anderen erzeugte die Impfung Papeln, woraus Pusteln sich entwickelten, welche grösser wurden und eine Rupia-förmige Kruste bekamen, nach deren Entfernung tiefe, schmerzhafte Geschwüre mit speckigem Grunde und unterminirten, erhabenen Rändern zu Tage traten. Auf dem Grunde der Geschwüre entstanden papilläre Wucherungen.

Gegen diese Versuche muss man anführen, dass es Charlouis nicht gelungen ist, das klinische Bild der Framboesia nachzuahmen: nehmlich Hautwarzen hervorzurufen, und dass er versäumt hat, die histologische Identität der von ihm als fungös bezeichneten, im Geschwürsgrund sich entwickelnden Wucherungen mit den ohne Impfung entstandenen Tumoren festzustellen.

Die Ursache der Framboesia, der Verruga und der brasilianischen Bubas sind demnach bis heute noch nicht mit gewünschter Sicherheit ermittelt.

Herrn Geheimrath Virchow spreche ich für die Ueberlassung eines Platzes im Arbeitssaal, Herrn Professor Israel für das Interesse, dessen ich mich beim histologischen Theil dieser Arbeit zu erfreuen hatte, meinen ergebensten Dank aus.

Erklärung der Abbildungen auf Tafel XIV.

Fig. 1. Malaien mit Framboesia-Warzen im Gesicht und Hals, sowie hellen und dunkelen, früher von Warzen eingenommenen Stellen.

Fig. 2. Schnitt durch eine Warze, mit Methylenblau und Eosin gefärbt; schwache Vergrösserung. a) Hyperplastische Epidermis. b) Vergrösserter Papillar-Körper und Proliferation von Zellen im subpapillären Theil der Cutis. c) Zellenhaufen, ausgehend von den Endothelien der Lymphgefässe.

Fig. 3. Schnitt durch die Epidermis und den oberen Theil des Papillar-Körpers — Eosin — Methylenblau. a) Bakterien auf der Oberfläche und in den oberflächlichsten Lagen der Epidermis. b) Verdickte Epidermis mit Lymphocyten. s) Papillenspitzen mit einzelnen proliferirten Zellen.

XVI.

Zur Casuistik der syphilitischen Erkrankung des Gefäss-Systemes.

Von

S. S. Abramow,

Prosector des Nicolai-Krankenhauses zu Rostow a. D.

(Hierzu Taf. XV.)

Im Jahre 1899 veröffentlichte ich[1]) zwei Fälle von Syphilis des Gefäss-Systems, in denen die Gefässe des Gehirnes nicht afficirt waren und der Process in den Arterien der Gliedmaassen und inneren Organe verlief. In dieser Arbeit sprach ich die Vermuthung aus, dass die Syphilis keineswegs die Gefässe des Gehirnes bevorzuge, sondern das gesammte Gefäss-System ergreife. Die Ursache des bedeutenden Uebergewichtes der publicirten Arbeiten zu Gunsten der Erkrankung der Gefässe des Central-Nervensystems erschien mir leicht erklär-

[1]) Ziegler's Beiträge Bd. 26.

lich durch die Annahme, dass die Mehrzahl der Autoren sich auf die Untersuchung dieser Gefässe beschränkte und die inneren Organe nicht berücksichtigte.

Im Referat über meine Arbeit[1]) spricht Prof. von Kahlden meinen I. Fall als Periarteriitis nodosa an, und zwar, weil zunächst in der Anamnese Syphilis nicht vorhanden ist, und sodann auf Grund des makroskopischen Befundes im Sections-Protocoll. Zu meinem Bedauern räumt Prof. von Kahlden dem mikroskopischen Bilde keine besondere Bedeutung ein, während meiner Ansicht nach dieses eine weit höhere Bedeutung verdient, als die makroskopische Betrachtung, oder aber die Anamnese, die von einem nicht besonders intelligenten Menschen erlangt wurde.

Hinsichtlich meines II. Falles, will Prof. von Kahlden ebenfalls Syphilis nicht als aetiologisches Moment der Erkrankung ansehen, weil bei der Section keine syphilitische Erkrankung der Organe constatirt wurde, und weil der Patient nach mercurieller Behandlung keine Secundär-Erscheinungen aufwies.

Das ist mir um so unerklärlicher, da der Grundzug der Veränderungen in diesem Falle eine gummöse Arteriitis war, und da in den Infiltraten der Adventitia käsige Heerde constatirt wurden (Pag. 214), Ueberhaupt zeigt dieser Fall eine so ausgesprochene Aehnlichkeit mit allen übrigen, früher beschriebenen Fällen von Syphilis der Gefässe, und besonders mit dem Falle von Chwosteck und Weichselbaum[2]), dass an der Aetiologie des Leidens wohl kein Zweifel aufkommen kann.

Was das mikroskopische Bild meines I. Falles betrifft, so ist dasselbe fast identisch mit dem des II., nur scheint dasselbe einem etwas älteren Datum der Erkrankung anzugehören. Hier, im I. Falle, haben wir ebenfalls Zerstörungen an begrenzten Theilen der Gefässwandung, durch Neubildungen in der Adventitia oder Intima bedingt und Zerfaserung der Membr. fenestrata, nur solche frischen Infiltrate mit käsigen Heerden, wie im II. Falle, treffen wir nicht an, — wir haben es eben hier schon mit dichterem Bindegewebe zu thun. Kurz gesagt, im II. Falle haben wir frische proliferirende und zerfallende Gummata, im I. Falle alte, vernarbte.

[1]) Centralblatt f. allg. Path. u. Path. Anatomie Bd. XII. S. 511.

[2]) Allgem. Wiener med. Zeit. 1877.

Indem ich sagte, dass die Mehrzahl der Autoren sich mit der Untersuchung des Central-Nevensystems begnügten, wollte ich durchaus nicht behaupten, wie Prof. von Kahlden es auffasst, dass die syphilitische Erkrankung der Gefässe der inneren Organe häufiger vorkomme, als eine solche des Central-Nervensystems. Ich wollte nur sagen, indem ich mich auf Untersuchungen anderer Autoren stützte, dass jene Gefässe aller Wahrscheinlichkeit nach nicht seltener erkranken, als diese.

Was den Umstand betrifft, dass in meinen Fällen die Gefässe des Central-Nevensystems unberührt blieben, so trifft man analoge Erwähnungen auch bei anderen, in meiner früheren Arbeit citirten Autoren: Backhaus, Doehle, Jaccoud, Mammelsten, Puppe, Weber, Wagner, Schüpfel, Zeise, Lomokowsky, Haga, Birsch-Hirschfeld, Ehrlich, Crooke, Balzer, Mracek, Winogradow und Anderen.

Darin, dass ich bei Abwesenheit von Syphilis in der Anamnese dennoch die Erkrankung auf Syphilis zurückführe, sehe ich keine besondere Kühnheit, da auch in der Literatur nicht wenig Fälle von zweifelloser syphilitischer Erkrankung der Gefässe beschrieben sind, während in der Anamnese Syphilis ebenfalls fehlt, z. B. von Eichhorst [1]) und Greiff [2]).

Ueberhaupt glaube ich nicht der erste und nicht der letzte Arzt zu sein, der es vorzieht, seine Diagnose nicht auf Grundlage der Anamnese, sondern auf Grundlage des objectiven Befundes und der mikroskopischen Untersuchung, zu stellen. Was den Punkt betrifft, dass in meinen Fällen keine syphilitischen Veränderungen in den inneren Organen gefunden wurden, (wenn man die interstitielle Nephritis nicht hierher rechnen will), so sind auch dafür in der Literatur nicht wenige Analoga vorhanden.

Zu der letzten Kategorie muss auch folgender Fall gezählt werden, zu dessen Beschreibung ich nun übergehe.

Fall I. Patient D. S. trat am 4. Mai 1901 in das Stadtkrankenhaus zu Rostow a. D. ein mit Beschwerden über Kopfschmerzen und allgemeine Schwäche. Vor einem Jahre hatte er sich syphilitisch inficirt. Bei der Untersuchung wurde eine nicht sehr ausgeprägte Adenitis constatirt. Ordination: Sublimat-Injectionen. Die Kopfschmerzen begannen zu schwinden und das

[1]) Charité-Analen Bd. I.

[2]) Arch. f. Psychiatrie Bd. XII.

Allgemeinbefinden besserte sich. Nach 20 Injectionen verliess Patient am 24. Mai das Krankenhaus.

Am 3. Juli trat er wiederum ein mit Klagen über Schwäche im linken Arme und Beine, die plötzlich aufgetreten sei; Kopfschmerzen seien beständig vorhanden und verstärken sich zur Nacht; bisweilen treten ziehende Schmerzen in den unteren Extremitäten auf. Bei der Untersuchung erwies sich, dass die Adenitis zugenommen hatte. Ordination: Ferrum jodat. und die früheren Sublimat-Injectionen. Nach 20 Injectionen trat er am 24. Juli aus.

Am 2. August kam Patient wiederum mit den früheren Beschwerden in das Krankenhaus. Bei der Untersuchung wurde eine bedeutende Schwellung der Cervical-, Axillar-, Cubital- und Inguinaldrüsen constatirt. Linker Arm und gleichnamiges Bein paretisch. Die Zunge abgewichen nach rechts. Ordination: Frühere Sublimat-Injectionen und Jodkali.

In der Nacht des 9. August hatte Patient einen Krampfanfall. Den 10. August comatöser Zustand. 13. August Exitus, ohne dass Pat. wieder zur Besinnung gekommen wäre.

Klinische Diagnose: Hemiparesis sinistra. Lues cerebri.

Sections-Protocoll. Männlicher Leichnam von mittlerem Wuchse und mittlerer Ernährung. Skelet regelmässig entwickelt. Musculatur und Fettpolster schwach entwickelt. Hautdecken und Schleimhäute blass. Cervical-, Axillar-, Cubital- und Inguinaldrüsen bedeutend vergrössert.

Schädelhöhle. Form: dolichocephal. Harte Hirnhaut feucht, von silberweisser Farbe. In den Sinus Blutgerinnsel und flüssiges Blut. Weiche Hirnhaut leicht hyperämisch und ödematös. Die Gefässe der Basis derb, klaffen beim Durchschnitt. Die Art. basilaris und die rechte Art. fossae Sylvii zeigen stellenweise begrenzte spindel-, und kugelförmige Verdickungen. Die Lichtung ist stark verengt, die Wand verdickt. In den Ventrikeln 20,0 heller, klarer Flüssigkeit.

Brusthöhle. Im Herzbeutel 30,0 klarer, hellgelber Flüssigkeit. Herz von normaler Grösse, gut contrahirt. Die Gefässe desselben sklerosirt, klaffen, ihre Wandung bedeutend verdickt und die Lichtung verengt. Endocardium und Pericardium zeigen keine Abweichungen von der Norm. Lungen verwachsen mit der Rippen-Pleura durch schwer zu trennende Bindegewebs-Stränge, überall lufthaltig, in den unteren Partien hypostatisch; beim Durchschnitt lässt sich eine kleine Menge klarer, schäumender Flüssigkeit ausdrücken. Die Bronchialdrüsen deutlich hypertrophisch. Die Schleimhaut der Trachea und des Oesophagus blass, mit Schleim bedeckt.

Bauchhöhle. Omentum hängt herab, bedeckt die Gedärme. Lymphdrüsen des Gekröses hyperplastisch. Leber von normaler Grösse und Consistenz, zeigt beim Durchschnitte nichts von der Norm Abweichendes, ihre Gefässe nicht sklerosirt. Milz von annähernd normaler Grösse, vom Durchschnitt lässt sich eine geringe Menge Blut und Pulpa abschaben; die Trabekel treten deutlich hervor. Die Nierenkapsel lässt sich nicht abziehen. die Oberfläche der Niere ist glatt; beim Durchschnitt hebt sich die Rinden-

schicht deutlich von der Markschicht ab; die Gefässe sind nicht sklerosirt. Die Schleimhaut des Magens mit Schleim bedeckt, leicht körnig. Die Schleimhaut des Darmes und die übrigen Organe zeigt nichts von der Norm Abweichendes.

Anatomische Diagnose. Arteriitis syphilitica arteriae fossae Sylvii et arteriarum cordis. Hyperplasia glandularum peribronchialium, mesenterialium, axillarium, cubitalium et inguinalium, adhaesiones pleurales.

Mikroskopische Untersuchung. Zur mikroskopischen Untersuchung wurden Stücke der Art. basil. und Foss. Sylvii, des Herzens, der Aorta, der Lungen-Arterien, ferner Stücke aus Lungen, Niere, Leber, Bauch-Speicheldrüse, Milz, Magen, Darm und Rückenmark genommen. Fixirt wurde in 10 procentigem Formalin. Einbettung in Celloidin. Die Schnitte, 10—15 μ dick, wurden mit Hämatoxylin und Eosin, die elastischen Fasern nach Weigert gefärbt. Bei der Untersuchung wurde Folgendes gefunden. Art. fossae Sylvi und basilaris. Die Adventitia erscheint stark infiltrirt mit runden Zellen (Taf. XV, Fig. 1, 2 u. 3): stellenweise erscheinen diese Infiltrate eng begrenzt, bisweilen mit käsigem Centrum versehen; stellenweise haben dieselben einen diffusen Charakter und umgreifen ringförmig das ganze Gefäss. In vielen Präparaten erstrecken sie sich auf die Muskelschicht (Taf. XV, Fig. 2), wo sie bisweilen eine bedeutende Entwickelung erreichen, und durchwachsen auf begrenzten Stellen die ganze Gefässwand, unmittelbar die Neubildung der Intima berührend und in die Neubildung hineindringend. An Stelle des Endothels befindet sich eine mächtige zellige Neubildung, die das Lumen des Gefässes stark beengt (Tafel XV, Fig. 1). Das Gewebe dieser Neubildung besteht aus spindelförmigen Zellen, die in verschiedenen Richtungen angeordnet liegen. Zwischen ihnen befindet sich eine bedeutende Menge Intercellular-Substanz, die sich an einzelnen Stellen als feinkörnig, an anderen als feinfaserig präsentirt. In vielen Präparaten finden sich in diesen Neubildungen käsig degenerirte Heerde (Taf. XV, Fig. 1a, 2 u. 3), die meistentheils der gut erhaltenen Membrana elastica eng anliegen. Diese Heerde sind meistentheils umgeben von rundzelligen Infiltraten. Bei Betrachtung einer Schnittserie kommt man zur Ueberzeugung, dass diese nichts Anderes als eine Fortsetzung der Infiltrate der Adventitia sind, die auf die Intima durch eine in geringem Umfange zerstörte Membr. fenestrata übergreifen. In diesen Heerden trifft man überreichlich Riesenzellen an, die hauptsächlich längs der Membrana elast. int. liegen (Taf. XV, Fig. 1, 2, 3). Die Kerne derselben sind meist in der Peripherie gelegen, während das Centrum käsig degenerirt erscheint, an andern Stellen nehmen die Kerne den ganzen Zellkörper ein.

Allmähliche Uebergänge im Bau von den Infiltraten der Adventitia zur Neubildung der Intima, sogar dort, wo erstere die Gefässwand ganz durchdringen und in die Neubildung der Intima hineinragen, gelingt es nicht zu finden. Während die Neubildung der Intima aus spindelförmigen Zellen mit Zwischen-Lagerung einer reichlichen Intercellular-Substanz

besteht, besteht die Infiltration der Adventitia aus runden Elementen, ohne jegliche Andeutung einer Intercellular-Substanz.

Bei Weigert'scher Färbung zeigt es sich, dass von der Membrana elast. ext. keine Spur übrig geblieben ist. Die Membrana elast. int. ist in den meisten Präparaten erhalten. Stellenweise zeigt sie sich verdickt und zerfasert, an anderen Stellen auch in geringem Umfange zerstört (Taf. XV, Fig. 4). Eine eigentliche Neubildung des elastischen Gewebes gelingt es nirgends nachzuweisen. Aus anderen Stücken bereitete Präparate zeigen Neubildungen der Intima, während die Adventitia wohl erhalten ist; wieder andere Präparate umgekehrt zeigen eine alleinige Affection der Adventitia; hierbei ist die Membr. elast. gut erhalten und zeigt keine Auffaserung.

Herz. In den Kranzgefässen findet man Stellen, wo die Adventitia eine rundzellige Infiltration aufweist, neben einer ziemlich bedeutenden Neubildung der Intima, die in der Mehrzahl der Fälle aus langgestreckten, protoplasmareichen Zellen bestehen, mit gut färbbaren Kernen (Tafel XV, Fig. 5). In vielen Präparaten zeigt sich die Intima allein afficirt, während die Adventitia gut erhalten ist (Taf. XV, Fig. 6).

Die Gefässe der übrigen Organe zeigen keine Abweichungen von der Norm.

Fall II. Diesen Fall erhielt ich vom Prosector des 1. und 2. Stadtkrankenhauses zu Moskau, Herrn Privat-Docenten A. G. Mamurowsky, wofür ich ihm an dieser Stelle meinen aufrichtigen Dank ausspreche.

Von klinischen Daten erfuhr ich nur, dass der betreffende Patient an Syphilis litt. Das Sections-Protocoll kann ich ebenfalls nicht anführen, da ich nur das Gehirn erhielt. An diesem zeigte sich die Art. fossae Sylvii sin. stark sklerosirt, ihre Wand zeigte stellenweise Verdickungen, das Lumen war stark verengt und stellenweise thrombirt. Dementsprechend fand sich in der linken Schläfengegend und der inneren Kapsel ein grosser Erweichungsheerd.

Mikroskopische Untersuchung. Zur Untersuchung wurden Stücke der Arteria fossae Sylvii sin. entnommen. Präparation, wie in Fall 1.

Bei der Betrachtung zeigt sich Folgendes: Die ganze Adventitia des Gefässes ist rundzellig infiltrirt. Diese Infiltrationen sind stärker ausgeprägt um die Nutritionsgefässe. In vielen Präparaten finden sich inmitten der Infiltrate Riesenzellen (Taf. XV Fig. 7a) und mässig grosse Käseheerde.

An Stelle der Intima liegt eine mächtige Neubildung, die stark das Lumen des Gefässes verengt. Sie besteht aus spindelförmigen Zellen, die in eine zartfaserige Intercellular-Substanz eingebettet sind.

Färbung nach Weigert zeigt, dass die Membrana elast. ext. vollständig fehlt. Die Membrana elast. int. ist überall gut erhalten, nur an einzelnen Stellen ist sie verdickt und in feine Faserzüge zerklüftet. Eine wirkliche Neubildung des elastischen Gewebes lässt sich nirgends nachweisen.

Fall 3. Patient K. G., 40 Jahre alt, trat am 2. Juni 1901 in das Stadtkrankenhaus zu Rostow a. D. mit Klagen über Durchfall und allgemeine Schwäche. Hat Lues gehabt.

Status praes. Patient ist mangelhaft genährt. Haut und sichtbare Schleimhäute blass. Nase hat eine sattelförmige Einbuchtung. Nasenscheidewand perforirt. Die Lungenspitzen haben gedämpften Percussions-Schall, und es sind daselbst kleinblasige Rasselgeräusche zu hören. Herztöne dumpf, Puls unregelmässig, leer. Die Leber überragt den Rippenbogen, der Rand derselben derb. Patient hat etwa 10 Durchfälle am Tage. Harn enthält Eiweiss, körnige und wachsartige Cylinder.

Verlauf und Therapie. Mag. Bismuth. Tinct. Coto. Die Schwäche nimmt zu, der Allgemeinzustand verschlimmert sich; am 28. Juni Exitus.

Klinische Diagnose. Lues. Nephritis interstitialis chron. Pneumonia chron. Colitis chron.

Sections-Protocoll. Männlicher Leichnam von mittlerem und gleichmässigem Wuchse. Das Knochenskelet regelmässig entwickelt. Haut und Schleimhäute blass, Pannic. adip. schwach entwickelt. Die Nase hat eine sattelförmige Einbuchtung, Nasenscheidewand perforirt.

Schädelhöhle. Schädelknochen sklerosirt. Harte Hirnhaut feucht, von silberweisser Farbe. In den Sinus Blutcoagula und flüssiges Blut. Weiche Hirnhaut normal, ebenso Hirnsubstanz. Die Basilargefässe nicht sklerosirt.

Brusthöhle. Herz nicht gross, von braunrother Farbe. Die Kranzgefässe sklerosirt, geschlängelt, klaffen auf dem Durchschnitt, Endo- und Epicardium zeigen nichts Abnormes. Aufsteigende Aorta cylindrisch aufgetrieben, ihre Intima verdickt und bedeckt mit tiefen Narben, die in verschiedenen Richtungen verlaufen. Lungen blutreich, auf dem Durchschnitt lässt sich eine kleine Menge schäumender Flüssigkeit ausdrücken. Die Spitzen sind verdichtet und auf dem Durchschnitt durchsetzt von käsig degenerirten Tuberkeln. In der rechten Lungenspitze eine Wallnuss-grosse Caverne. Schleimhaut der Trachea und des Oesophagus blass, mit Schleim bedeckt.

Bauchhöhle. Omentum verdünnt, gefaltet, bedeckt nicht die Gedärme. Die Leber körnig, derb; auf der Convexität 2 tiefe, parallele Narben, die in der Sagittalrichtung verlaufen. Nieren kleiner als normal, körnig, sehr derb. Die Kapsel lässt sich mit Mühe entfernen. Die Oberfläche bedeckt mit ziemlich tiefen Narben. In der rechten Niere finden sich 2 keilförmige Stellen von weisslicher Farbe, umgeben von einer röthlichen Zone, — anämische Infarcte. Auf dem Durchschnitt ist die Rindensubstanz bedeutend verschmälert. Die Nierengefässe sklerosirt, klaffen auf dem Durchschnitt; die Gefässwände verdünnt. Milz von normaler Grösse und derber Consistenz. Die Kapsel von grauweisser Farbe, bedeutend verdickt. Von der Schnittfläche lässt sich eine kleine Menge Pulpa abschaben.

Schleimhaut des Magens mit Schleim bedeckt, körnig. Die Dünndarm-Schleimhaut leicht hyperämisch. Die Solitärfollikel sehr ausgesprochen hyperplastisch und viele ulcerirt.

Die übrigen Organe zeigen nichts Abweichendes.

Anatomische Diagnose. Lues hepatis et renum cicatricosa. Aortitis syphilitica et aneurysma cylindricum partis ascendentis arcus aortae. Tuberculosis pulmonum. Colitis follicularis chron. ulcerosa. Arteriosklerosis.

Mikroskopische Untersuchung. Zur Untersuchung wurden genommen: Stücke der Aorta, artt. pulmon., bronchialis, radialis, basilaris, des Rückenmarks, Herzens, Leber, Niere, Lungen, Milz, Magen und Darmes.

Die Präparation geschah wie in den vorigen Fällen.

Aorta. Um die Gefässe der Adventitia findet sich eine bedeutende rundzellige Infiltration. Die Infiltration erstreckt sich längs den Gefässen in die Muskelschicht, wo sie stellenweise sich ganz bedeutend anhäuft. Hier in der Muskelschicht finden sich auch fibrös degenerirte Stellen, die aus gestreckten Zellen bestehen. Die Intima ist ziemlich verdickt. Weigert'sche Färbung zeigt, dass das elastische Gewebe der Muskelschicht in einzelnen Partien zerstört ist. Diese Partien entsprechen den oben erwähnten Infiltraten und fibrösen Degenerationen (Taf. XV Fig. 8).

Färbung nach Ziehl lässt keine Tuberkel-Bacillen nachweisen.

Herz. In den Herzgefässen lässt sich ausser unbedeutender Sklerose nichts Besonderes nachweisen.

Nieren. In den kleinen Nierengefässen erscheint die Intima stark verdickt und besteht aus gestreckten Zellen. Stellenweise ist diese Verdickung so bedeutend, dass sie fast eine Obliteration des Gefässes bedingt. In der Mehrzahl der Gefässe erscheint die Adventitia unverändert, nur an einzelnen Stellen ist sie rundzellig infiltrirt.

Bei Weigert'scher Färbung zeigt sich die Membrana elast. interna überall gut erhalten.

Darm. Die Darmgefässe erscheinen leicht infiltrirt, die Intima nicht verdickt. In der Mehrzahl ist die Adventitia der Gefässe rundzellig infiltrirt. Gleichzeitig mit diesen Infiltraten findet sich eine körnige Degeneration der Media.

Weigert'sche Färbung zeigt die Membrana elast. gut erhalten. Färbung nach Ziehl lässt keine Tuberkel-Bacillen nachweisen. Die Gefässe der übrigen Organe lassen keine Abweichungen von der Norm erkennen.

Resumiren wir das uns in den Protocollen Interessirende:

Im Falle II haben wir eine gummöse Affection der Adventitia. Die Muskel- und elastische Schicht sind überall gut erhalten. Die gummöse Infiltration erstreckt sich nicht über die Adventitia hinaus und findet sich hauptsächlich um die Nutritionsgefässe. An Stelle der Intima findet sich eine dicke Neubildung endothelialen Charakters. Das ganze Bild spricht für selbständige, von einander unabhängige Processe in der Intima und Adventitia (Taf. XV, Fig. 7).

Nicht so einfach liegen die Verhältnisse in Fall I. Auch hier existirt eine gummöse Erkrankung der Adventitia, wobei aber die rundzellige Infiltration auch das Muskelgewebe und die elastische Schicht ergreift und sich auf die Neubildung der Intima erstreckt. Die letztere enthält auch rundzellige Infiltrate mit käsig degenerirten Centren, in denen sich Riesenzellen finden, nnd zwar treten diese Infiltrate der Intima in unmittelbare Verbindung mit denen in der Adventitia (Taf. XV, Fig. 1, 2 u. 3).

Ein solches Bild ist im Stande, Zweifel zu erwecken hinsichtlich der Selbständigkeit der Neubildung in der Intima und kann zu einer Erklärung im Sinne Köster's[1]) d. h. dazu führen, die Neubildung der Intima für eine gummöse Affection zu nehmen, die sich von der Adventitia hier herüber erstreckt hat. Bei aufmerksamer Betrachtung der Präparate zeigt diese Annahme sich jedoch unhaltbar. Die Neubildungen der Adventitia und Intima sind von durchaus verschiedenem Baue. Die erstere besteht aus runden Zellen, ohne Andeutung einer Intercellular-Substanz, mit käsig degenerirten Heerden, und ist nichts Anderes, als ein gummöses Infiltrat. Die zweite lässt stellenweise zwei Schichten erkennen: 1. die äussere, als begrenzte Heerde, unmittelbar der Membrana elast. anliegend, im Baue gleich den Infiltraten der Adventitia, und an einzelnen Stellen unmittelbar in sie übergehend, auch Riesenzellen enthaltend, ist als ein Gummi anzusehen; 2. die innere Schicht der Neubildung der Intima, die auch eine bedeutend grössere Ausdehnung hat, besteht aus gestreckten Zellen, die in eine Intercellular-Substanz von feinfaserigem, bisweilen körnigem Gefüge gebettet sind — sie ist das Wucherungs-Product des Gefäss-Endothels. Unmittelbare Uebergänge von einer Schicht zur andern kommen nicht vor, in Folge dessen muss angenommen werden, dass die Affection der Intima vollkommen selbständig und unabhängig von der Affection der Adventitia besteht, entgegen der Annahme Köster's (a. a. O.), Baumgarten's[2]) und anderer Autoren. Für diese Anschauung spricht auch in Fall I der häufige Befund von Erkrankung der Intima bei normaler Adventitia, und umgekehrt von normaler Intima bei Erkrankung der Adventitia.

[1]) Berliner klin. Wochenschr. 1875, No. 23.

[2]) Dieses Arch. Bd. 73, Arch. d. Heilkunde XVI, dieses Arch. Bd. 76.

Solche Bilder finden sich auch in den Herzgefässen (Taf. XV, Fig. 5 u. 6). Daher müssen wir die gummösen Infiltrate in der Intima als einen secundären Process ansehen, d. h. dass dieselben in die Intima erst später eindrangen, nachdem die Neubildung der Intima sich schon gebildet hatte.

Das Auftreten der gummösen Bildungen zu beiden Seiten der Muskelschicht könnte auch auf den Gedanken führen, dass der Process sich nach der Auffassung von Rumpf[1]) entwickelt habe. Seine Theorie ist sehr verführerisch, aber, ausser in der Arbeit von Orlowsky[2]), findet dieselbe, so viel mir bewusst, nirgends eine Bestätigung. Bei Durchmusterung meiner Präparate gelang es mir auch nicht, Stellen zu finden, die dafür hätten sprechen können, dass der Anfangs-Process der zelligen Infiltration zwischen der Media und den elastischen Schichten zu sehen sei. Die Capillaren, von denen Rumpf spricht und die er als Quelle der Gefäss-Erkrankung ansieht, konnte ich, trotz angestrengten Suchens, nicht ausfindig machen. Daher findet diese Theorie auch in meinen Fällen keine Bestätigung.

Was die Veränderungen der Membrana fenestrata anbetrifft, so laufen dieselben auf Folgendes hinaus. Dort, wo die Neubildung der Adventitia in der Wand des Gefässes hineinwuchert, ist in begrenzten Partien die Membr. fenestrata zerstört (Taf. XV, Fig. 4), wo der Process weniger stürmisch verläuft, ist dieselbe verdickt und zerfasert und dringt in die Neubildung der Intima ein. Eine wirkliche Neubildung von elastischem Gewebe im Sinne von Jores[3]) gelingt es nicht nachzuweisen.

Das sind die Veränderungen in den Fällen I und II.

Was den Fall III betrifft, so liegt hier natürlich das Haupt-Interesse in den Veränderungen der Aorta. Diese Veränderungen können nun nicht allein auf die Syphilis, sondern auch auf Tuberculose bezogen werden. Das negative Resultat der bakteriellen Untersuchung jedoch spricht selbstverständlich für einen specifisch syphilitischen Character der Erkrankung. Das Wesen der Veränderung läuft hinaus auf eine Infiltration um die Nutritionsgefässe der Adventitia, die auf die Muskelschicht übergreift, mit

[1]) Die syphilitischen Erkrankungen des Nervensystems, Wiesbaden 1887.
[2]) Syphilis des Rückenmarks. Moscau 1897.
[3]) Ziegler's Beiträge Bd. 24.

einer fibrösen Umwandlung derselben, und Zerstörung der Membrana fenestrata (Taf. XV, Fig. 8). Die Folge hiervon ist die Entstehung eines Aneurysma.

Diese Veränderungen sind den von Doehle[1]) und Backhaus[2]) beschriebenen analog.

Was die übrigen Organe betrifft, so findet man in den Gefässen des Darmes Infiltrationen der Adventitia und feinkörnige Degeneration der Media; analoge Erscheinungen, wie sie in meiner früheren Arbeit beschrieben sind. In den Gefässen der Niere präsentirt sich eine Wucherung der Intima nach dem Typus von Heubner, wodurch es zur Bildung von anaemischen Infarcten kommt.

Wenn ich nun auf Grundlage dieser Fälle eine Schlussfolgerung über das Wesen des Processes ziehe, so gelange ich zu denselben Resultaten, wie in meiner früheren Arbeit:

1. bei Syphilis werden, selbständig und unabhängig von einander, sowohl die Intima, als auch die Adventitia ergriffen;

2. die afficirte Hülle kann bei ihrer Wucherung die Continuität der Gefässwand zerstören;

3. das elastische Gewebe, das in der Neubildung auftritt, erscheint nicht im wahren Sinne des Wortes als neugebildet, sondern ist nur das Product der Zerfaserung der alten Membr. elast. interna;

4. die syphilitische Erkrankung der Gefässe ist nicht beschränkt auf das Central-Nervensystem, sondern zeigt auch das Bestreben, sich auf andere Organe zu erstrecken.

Was das Specifische in der Erkrankung obiger Fälle betrifft, so müssen die beiden ersten, vom anatomischen Standpunkte aus, als specifisch angesehen werden, d. h. als gummöse Gefäss-Entzündung, wie sie bei keiner anderen Krankheit, als bei Syphilis, angetroffen wird.

Erklärung der Abbildungen auf Taf. XV.

Alle Präparate, mit Ausnahme von Fig. 4 und 8 sind mit Haematoxylin und Eosin gefärbt, Fig. 4 und 8 nach Weigert.

Fig. 1. Fall I Art. fossae Sylvii. Die Adventitia zeigt sich infiltrirt. Diese Infiltrate erstrecken sich stellenweise auf die Media, und indem

[1]) Archiv f. klin. Medicin Bd. 55.

[2]) Ziegler's Beiträge Bd. 22.

sie die Gefässwand durchsetzen, dringen sie in die Neubildung der Intima ein. An Stelle des Endothels sehen wir eine mächtige Neubildung, in der sich, in der Nähe der Membr. elast., 4 Riesenzellen befinden. Auf der rechten Seite sehen wir ein Infiltrat, das die Fortsetzung desselben aus der Adventitia bildet und streng abgegrenzt von der übrigen Neubildung ist, bei a ein Käseheerd. Vergr. 25fach.

Fig. 2. Fall I, Art. fossae Sylvii. d Neubildung der Intima, in derselben ein Käseheerd und eine Riesenzelle. M. halb zerstörte Media. A. infiltrirte Adventitia. Vergr. 125fach.

Fig. 3. Fall I, Art. fossae Sylvii. Bezeichnung der Buchstaben wie in Fig. 2. Vergr. 60fach.

Fig. 4. Fall I, Art. fossae Sylvii. Die Membr. elast. zeigt sich an einzelnen Stellen zerstört, an anderen verdickt. Vergr. 20fach.

Fig. 5. Fall I, Herz. Die Adventitia zeigt sich bedeutend infiltrirt, an Stelle der Intima findet sich eine mächtige Neubildung, die aus jungen Elementen besteht. Vergr. 50fach.

Fig. 6. Fall I, Herz. In der Intima eine ziemlich bedeutende Neubildung. Media und Adventitia normal. Vergr. 50fach.

Fig. 7. Fall II, Art. fossae Sylvii. An Stelle der Intima eine mächtige Neubildung. Die Membr. elast. ist gut erhalten, die Media ebenfalls. Die Adventitia zeigt sich bedeutend infiltrirt. Bei a eine Riesenzelle. Vergr. 30fach.

Fig. 8. Fall III, Aorta. Die Intima ist bedeutend verdickt. Das elastische Gewebe in der Media ist stellenweise zerstört. Vergr. 30fach.

XVII.

Beiträge zur Histologie der Samenblasen nebst Bemerkungen über Lipochrome.

(Aus dem Pathologischen Institut zu Berlin.)

Von

Dr. Akutsu (Japan).

Die physiologische Bedeutung der Samenblasen ist zwar von Anatomen und Physiologen vielfach gewürdigt und besprochen worden; jedoch bezüglich des feineren Baues dieses Organs ist die Literatur, sowie speciellere Arbeiten ziemlich spärlich. Wir verdanken vor Allem Guelliot eine berühmte

Monographie, er hat die ganze Literatur über diesen Gegenstand zusammengestellt und ausgedehnte werthvolle eigene Beobachtungen hinzugefügt; M. Fränkel hat ebenfalls in neuester Zeit eine vortreffliche Monographie veröffentlicht. Ueber den Bau des Epithels der Samenblasen hat P. Langerhans schon vor langer Zeit Ausführliches mitgetheilt; Maass hat über das in den Samenblasen vorhandene Pigment Untersuchungen angestellt. Dreyer hat über die Pathologie der Samenblasen Rehfisch und Kayser über ihre Physiologie gearbeitet. Aber alle diese Arbeiten sind keineswegs in allen Punkten erschöpfend und abschliessend, und dies hat mich veranlasst, diese Organe nach neueren Methoden einigen systematischen Studien zu unterwerfen.

Meine Untersuchung erstreckte sich auf folgende Punkte: 1. Die Schichten der Musculatur. 2. Die Form und Anordnung der Epithelzellen. 3. Die Frage der Existenz von Drüsen. 4. Das Vorkommen elastischer Fasern. 5. Die vorhandenen Pigmente. In Fränkel's Monographie sind die Ansichten der einzelnen Autoren über diese verschiedenen Punkte genau citirt; ich möchte daher hier dieselbe Zusammenstellung nicht wiederholen und will nur das Ergebniss meiner Untersuchungen in Kürze angeben. Freilich muss ich auf einige Punkte, welche Fränkel weniger berücksichtigt hat, z. B. das Verhalten der elastischen Fasern und die Pigmentirnng, genauer eingehen.

Das untersuchte Material umfasst im Ganzen 66 Fälle, welche mir ohne besondere Auswahl, jedoch im Hinblick auf möglichste Berücksichtigung aller Altersstufen zur Verfügung gestellt wurden. Von pathologischen Fällen habe ich absichtlich Abstand genommen, weil ich in der verhältnissmässig kurzen Zeit (eines halben Jahres) eine genügende Anzahl nicht bekommen konnte. Diejenigen besonderen Zwecken dienenden Härtungs- und Färbungsmethoden, welche ich ausser den gewöhnlichen gebräuchlicheren angewendet habe, will ich in den entsprechenden Abschnitten der Arbeit erwähnen.

1. Die Schichten der Musculatur. Bezüglich der Schichten der Muscularis besteht die Frage, ob ausser den beiden Schichten, der äusseren, longitudinalen und der inneren, circulären Schicht, auf der inneren Seite der letzteren noch eine longitudinale

Schicht existirt. In den meisten meiner Fälle lagen nur die beiden bekannten Schichten vor. Nur in einigen Fällen, in welchen die Muscularis stärker entwickelt war, konnte ich beobachten, dass sie deutlich in 3 Schichten zerfiel; die innere Längsmuskelschicht war unter diesen am schwächsten ausgebildet. In den übrigen Fällen konnte ich stets einzelne zerstreut liegende, längs verlaufende Muskelfasern in dem innersten Theil nachweisen, welche allerdings als eine deutlich abgegrenzte Schicht nicht zu bezeichnen sind. Häufig kreuzen sich die Muskelfasern unter einander, so dass eine deutliche Richtung nicht erkannt werden kann, wie bereits Fraenkel richtig erkannt hat. Also im Wesentlichen kann ich mich dem Befund von Guelliot und Fraenkel anschliessen, nur mit der Ausnahme, dass die Muscularis bisweilen auch deutlich 3 Schichten zeigen kann. Aus diesem Grunde widerspreche ich dem Vergleich mit der Ampulle des Vas deferens nicht. Rechte und linke Samenblase ergaben in dieser Beziehung keine besonderen Unterschiede.

2. Die Gestalt der Epithelzellen ist von den meisten Autoren als cylindrisch bezeichnet worden. In allen von mir untersuchten Fällen war das Verhalten nicht so einfach (hierzu habe habe ich hauptsächlich Heidenhain's Eisenhämatoxylin-Methode benützt). Bei Neugeborenen und Kindern waren die Epithelzellen immer hochcylindrisch (doppelt so hoch wie breit) mit relativ grossen, langen Kernen. Bei 16—17jährigen Individuen hat die Epithelzelle noch deutlich cylindrische Form. Aber bei Erwachsenen (nach dem 20. Jahre) schwankte die Form zwischen deutlich cylindrischer bis ganz niedriger, platter Form. Im Allgemeinen habe ich beobachtet, dass die Höhe der Epithelzellen in der mit Secret prall erfüllten Samenblase regelmässig niedriger war, als in der zusammengefalteten, welche sehr wenig Secret enthielt. Es ist mir nicht klar, welches die Ursache für diese Erscheinung ist, ob eine rein mechanische Einwirkung des Secretes auf die Zellen oder der Secretionsvorgang selbst; ich komme später noch einmal auf diesen Gegenstand zurück. Bei beginnender Divertikelbildung, welche sehr häufig hie und da vorkommen und zuweilen bis zu einem hohen Grade sich entwickeln kann, ist das Epithel immer niedriger. Dabei ist das

ursächliche Moment offenbar ein mechanisches: der durch das Secret ausgeübte Druck. Solche pathologischen Fälle ausgenommen, ist die Grundform wohl wesentlich cylindrisch, wie die meisten Autoren behaupten. Aber bei den Erwachsenen kommt am häufigsten die cubische Form vor. Nach Fränkel ist die Epithelzelle im Grunde einer Einsenkung dünner als auf der Höhe des Vorsprungs; er hat dies durch mechanische Einflüsse bei der Einstülpung erklärt. Dies habe ich nur bei Neugeborenen gefunden, während das Epithel in der Samenblase der Erwachsenen gerade hauptsächlich auf der Höhe und der Seitenfläche der Falten niedriger ist.

Was die Anordnung resp. Schichten des Epithels betrifft, so ist die bisherige Beschreibung nicht übereinstimmend. Es scheint mir richtig zu sein, die Schicht der Epithelzellen als eine einfache Lage aufzufassen. Stellenweise fand ich, dass die Epithelkerne deutlich zweifach über einander gelagert waren. In diesem Falle waren die Zellen der unteren Reihe immer klein, unregelmässig gestaltet und mehr abgeplattet, so dass ihre ovoiden Kerne mit ihrer Längsachse parallel zur Basalmembran lagen. Diese basal gelegenen kleineren Zellen kommen auch ganz zerstreut zwischen einzelnen Epithelzellen vor. Solche Bilder sind bei Kindern fast regelmässig, sogar bei 16- und 17-jährigen Knaben sehr häufig. Wenn man aber diese Verhältnisse genauer betrachtet, bleibt das Epithel meistentheils mit der Basalmembran in Verbindung. Die eine Zelle erreicht mit ihrer dünneren Basis das Bindegewebe und wendet das dickere Ende dem Lumen zu; die benachbarte zeigt das umgekehrte Verhalten. In der ersten Zelle liegt der Kern dem oberen freien Ende nahe, in der benachbarten mehr basal. Daraus entsteht das Bild von zwei Reihen Kernen (Zweizeiligkeit). Darauf hat auch P. Langerhans aufmerksam gemacht. Bei Erwachsenen kann man diese zweifache Lage nicht so regelmässig constatiren. An Stellen, wo der Schnitt genau senkrecht zur Oberfläche geführt wurde, konnte ich nie eine mehrfache Schicht nachweisen, wie sie Fränkel beschrieben hat, dass nehmlich das Epithel auf der Höhe der Vorsprünge meist drei- und mehrfach geschichtet sein solle. Wie also erklärt wurde, ist die Art der Schichtung im Allgemeinen als einschichtig aufzufassen.

3. Die Frage der Existenz von Drüsen. Ueber die physiologische Bedeutung der Samenblase sind die Ansichten der Autoren dreifach getheilt, dass nämlich die Samenblase entweder nur ein Reservoir des Samens sei, oder dass sie ausschliesslich selbständige Secretion leiste, oder endlich, dass sie diese beiden Functionen in sich vereine. Dieser Streit ist immer auf Grund verschiedener Argumente wiederholt worden, doch nähert er sich allmählich der Annahme der Production eines specifischen Secretes. Ebenso ist auch in anatomischer Beziehung vielfach discutirt worden, ob Drüsen in der Samenblase vorhanden sind oder nicht; diese Frage ist noch nicht endgültig beantwortet. In den meisten Lehrbüchern der Histologie findet man die übereinstimmende Angabe, dass die Samenblase resp. die Ampulle des Vas deferens verzweigte tubulöse Drüsen besitze, während das Vorhandensein von Drüsen von der anderen Seite bestritten wird. Genaueres über diese verschiedenen Ansichten findet sich in Fränkel's Monographie, auf welche ich verweise. Ich habe zur Entscheidung dieser Frage ein anderes Mittel versucht, nämlich eine wirkliche secretorische Function des Samenblasen-Epithels nachzuweisen. Genauere Angaben hierüber habe ich in der Literatur nur ganz vereinzelt gefunden. Zimmermann hat über die Centralkörper des Samenblasen-Epithels ausführlich berichtet. Ueber diesen Befund von Centralkörpern der Zellen, deren Oberfläche etwas abgehoben ist und wobei es sich wahrscheinlich um eine Secretansammlung handelt, hat er die Hoffnung geäussert, dass man vielleicht durch weitere Untersuchungen die Beziehung der Centralkörper zur Secretion aufklären könnte.

Ich habe mich hierzu wesentlich folgender Methoden bedient: Sublimat-Kochsalz-Fixation, Heidenhain's Eisenhämatoxylin-Färbung, Biondi'sche Färbung, Golgi'sche Silberimprägnations-Methode, Kalibichromat-Formol-Methode, Flemming'sche Härtung mit anschliessender Safranin-Färbung, Thionin-Färbung u. s. w.

Unter vielen Präparaten habe ich in einem Falle (No. 32) ein besonders auffallendes Bild gesehen, welches secretorische Erscheinungen in der Samenblase annehmen lässt. Ich will hier ganz kurz den Befund schildern. In Präparaten mit Biondi-

Färbung erschienen die Epithelzellen in 2 verschiedenen Farben, roth und grün. Die Zellen mit cubischer oder kurz cylindrischer Form nehmen hauptsächlich grüne Farbe an und ihre Kerne werden leuchtend blaugrün. In der Nähe des freien Endes zeigte das Protoplasma eine mehr helle Färbung, wobei die vorhandenen Pigmente sich als grüne Punkte darstellen. In anderen Zellen herrscht die rothe Färbung im Wesentlichen vor. Die Form dieser Zellen ist im Allgemeinen kegelförmig und ihr freies Ende ist nicht abgestutzt, sondern mehr aufgebläht und nach dem Lumen zu vorgewölbt. Sie besitzen einen grossen Leib, so dass sie über das Niveau der cubischen Zellen hinausragen und zuweilen polyedrische Form darboten. Sie kommen in der ganzen Ausdehnung der Mucosa entweder gruppenförmig neben einander oder hie und da vereinzelt vor. Ihre Kerne sind blau gefärbt und stehen basal. In der Nähe des freien Randes des Zellleibes befand sich bisweilen eine durch Fuchsin roth gefärbte, hyaline, glänzende Masse, welche der im Lumen vorhandenen und ebenso roth gefärbten Secretmasse vollkommen gleicht. Wenn man die rothe Masse in der Längsachse der Zelle von dem Kern bis zum freien Ende verfolgt, so tritt sie an letzterer Stelle weit deutlicher und abgegrenzter hervor, als in der Nähe des Kerns. Andererseits gab es Uebergangsbilder, in welchen diese roth gefärbte Masse an dem freien Ende der Zelle allmählich in das Secret ohne jede scharfe Grenze übergeht. Diese Masse stellt also das in der Zelle gebildete und aufgespeicherte Secret dar.

Im Eisenhämatoxylin-Präparat sieht man in den cubischen Zellen einen Kern mit freiem Chromatingerüst und einem einzigen central gelegenen oder auch einigen deutlichen Kernkörperchen. Der Zellleib ist dunkler und mit dichtem Gerüst versehen. An den anderen Zellen kann man innerhalb des Leibes sehr oft Vacuolen sehen, welche in der Nähe des Kernes oder dem Lumen zunächst liegen. Der Kern der letzteren Zellen zeigt ein mehr zerbröckeltes Gerüst und selten sichelförmige Gestalt, deren concaver Seite eine Vacuole anliegt. Das Kernkörperchen kommt ganz undeutlich hervor. Das Pigment scheint dabei zur Seite gedrängt zu werden.

Durch schleimfärbende Mittel (z. B. Thionin) erscheint nirgends Metachromasie oder Becherzellen.

Das Verfahren zur Untersuchung der Verhältnisse der Secret-Capillaren war negativ. In der That konnte ich zwar bisweilen zwischen zwei Zellen hervorquellende Secretmasse sehen. Aber die für diesen Zweck speciell angewandte Methode gab kein positives Resultat. Für eine endgültige Entscheidung und eingehendere Betrachtung der secretorischen Verhältnisse (z. B. der Granula und der Centralkörper) waren meine Präparate nicht geeignet, weil das Material gewöhnlich erst mehrere Stunden p. m. (nur mit wenigen Ausnahmen) mir zur Verfügung gestellt wurde. Also wird man noch bei den ganz frischen, kurz nach dem Tode secirten Fällen weiter untersuchen müssen.

Jedenfalls darf man bei dem oben genannten Befund wohl annehmen, dass die Secretion etwa in dieser Weise vor sich geht, obgleich feinere Vorgänge nicht constatirt wurden. Wenn eine fortdauernde mässige Secretion in den Samenblasen bestände, müsste man ohne Ausnahme immer einige in Thätigkeit befindliche Zellen treffen. Aber diese wurden in den von mir untersuchten Fällen seltener angetroffen, als erwartet wurde. In Folge dessen bin ich auf die Vermuthung gekommen, dass die Hauptproduction des Secrets in einer bestimmten Phase, nehmlich bei der geschlechtlichen Erregung, geschieht, wie Fränkel aus der reichlichen arteriellen Blutversorgung ebenso geschlossen hat. Nach dem Auffinden verschiedener Stadien der secretorischen Erscheinungen in den Zellen scheint die Secretionsthätigkeit sämmtlicher Zellen nicht zu gleicher Zeit einzutreten, wie es auch in vielen anderen Drüsen der Fall ist, obgleich die Hauptfunction während ganz kurzer Zeit vollführt wird. Alles kurz zusammengefasst, kann man sagen: In den Samenblasen finden sich keine besonderen Drüsen vor, sondern das Epithel leistet selbst überall secretorische Function, ohne dass ein Unterschied zwischen den auf der Höhe und den in der Ausbuchtung der Falten liegenden Epithelien besteht.

4. Das Verhalten der elastischen Fasern. Ueber das elastische Gewebe der Samenblasen konnte ich keine genaueren Angaben finden. Zur Untersuchung wurden Stücke aus verschiedenen Theilen, Querschnitte sowie Längsschnitte, entnommen. Die Schnitte wurden nach der Weigert'schen Methode gefärbt,

dann folgte eine Differenzirung nach Minervini mit 0,5 pCt. Chromsäure; dadurch traten die elastischen Fasern deutlich aus der übrigen Substanz hervor.

Bei Neugeborenen konnte ich mit Ausnahme der Gefässe keine specifische Färbung elastischer Fasern erzielen. Bei ein- bis zweijährigen Kindern befinden sich elastische Fasern nur in der Bindegewebsschicht, wo sie ganz zart und sehr schwach gefärbt sind. Bei 4 und 5jährigen Individuen kommen subepitheliale elastische Fasern auch noch nicht deutlich zum Vorschein. Mit dem zunehmenden Alter tritt die Vermehrung und Verdickung der Fasern ein, die Entwickelung geschieht aber wahrscheinlich ziemlich langsam. Bei 16 und 17jährigen Knaben erkennen wir schon im Subepithelium ein weitmaschiges Netzwerk, welches aus feinen, zarten, schwach gefärbten Fasern besteht und dort eine ganz dünne Schicht bildet. Dagegen enthält die Bindegewebsschicht eine reichliche Menge stärker entwickelten elastischen Gewebes. In der Muskelschicht treten elastische Fasern überhaupt in sehr geringem Grade ausserhalb der Gefässe auf. Nach dem 20. Jahre ist das subepitheliale Netzwerk der elastischen Fasern stärker ausgebildet, so dass sie einen dem Lumen parallel ziehenden Saum darstellen. Von diesen Fasern aus erstrecken sich die Faserzüge auch in das Leistenstroma, wo elastische Fasern ebenso reichlich vorhanden sind, so dass das Stroma fast ausschliesslich aus elastischen Fasern zu bestehen scheint. Sie haben gleichmässige Dicke und erscheinen sehr oft wellenförmig gewunden. In der Muscularis kommen elastische Fasern in der Umgebung der Gefässe, von diesen entspringend, besonders stärker vor. Einzelne Muskelzellen werden durch ein ganz feines elastisches Fasernetz von allen Seiten umsponnen. Selbstverständlich erscheint die Bindegewebs-Wucherung in der Muscularis, z. B. beim reichlichen Auftreten der pigmentirten Muskelzellen, dementsprechend eine deutliche Vermehrung der elastischen Fasern. Im Greisenalter tritt kein bemerkenswerther Schwund des elastischen Gewebes ein, doch kann man wohl höckrige Verdickung, klumpige Umwandlung wahrnehmen, wie das von vielen Autoren in anderen Organen nachgewiesen wurde.

Fall No.	Alter	Haupt-Erkrankung	Ernährungs-Zustand	Epithel-pigment	Muskel-pigment
1 bis 12	Neu-geb. bis 5 J.			fehlt	fehlt
13	16	Pericarditis	mässig	fehlt	fehlt
14	17	Allg. Tuberculose	atrophisch	fehlt	fehlt
15	19	Pleuritis tuberc.	mässig	Spur	fehlt
16	20	multiple Neurofibr.	mässig	sehr spärlich	spärlich
17	22	Phthisis	atrophisch	sehr spärlich	Spur
18	23	Phthisis	atrophisch	massenhaft	mässig
19	24	Pneumonie	mässig	spärlich	mässig
20	24	Lymphom	mässig	mässig	sehr spärlich
21	24	Pleuritis tuberc.	mässig	spärlich	mässig
22	25	Lymphsarcom des Mediast.	mässig	sehr spärlich	wenig
23	26	Lues	atrophisch	mässig	massenhaft
24	27	Phthisis	atrophisch	sehr spärlich	mässig
25	27	Empyem	mässig	mässig	massenhaft
26	28	Phthisis	atrophisch	sehr spärlich	spärlich
27	29	?	?	mässig	mässig
28	34	Phthisis	atrophisch	massenhaft	massenhaft
29	35	Diabetes		massenhaft	spärlich
30	38	Endocarditis	gut	mässig	wenig
31	38	Typhus abdom.	mässig	wenig	massenhaft
32	38	Pneumonie	mässig	mässig	massenhaft
33	40	Aorteninsufficienz	gut	massenhaft	spärlich
34	40	Nephritis	gut	mässig	wenig
35	41	Phthisis	atrophisch	mässig	massenhaft
36	42	Nephritis		massenhaft	sehr spärlich
37	43	Carcinoma oesoph.	atrophisch	massenhaft	wenig

5. Die Pigmentirung. Das Pigment in den Samenblasen kommt nach Maass an zwei verschiedenen Stellen, in den Epithelzellen und in den Muskelzellen, vor. Letzteres Pigment kann nicht nur in der Muscularisschicht selbst, sondern auch in einzelnen Muskelzellen innerhalb der Bindegewebsschicht und der Gefässwand auftreten. Obgleich der grösste Theil der pigmentirten Spindelzellen offenbar Muskelzellen sind, so bemerke ich doch, dass das Pigment auch in den Bindegewebszellen bald spärlich, bald reichlicher gefunden sind. Hierauf komme ich noch genauer in einem späteren Abschnitte zurück.

Unter meinen 66 Fällen fand ich nach dem 20. Jahre ohne Ausnahme mehr oder weniger Pigment an drei Stellen, während ich bei Neugeborenen und Kindern dasselbe nirgends

Fall No.	Alter	Haupt-Erkrankung	Ernährungs-Zustand	Epithel-pigment	Muskel-pigment
38	46	Magenkrebs	atrophisch	massenhaft	mässig
39	48	Osteomyelitis	mässig	massenhaft	wenig
40	49	Herzfehler	mässig	massenhaft	mässig
41	49	Gliosarcoma cerebri	mässig	mässig	massenhaft
42	50	Lungenemphysem	gut	massenhaft	wenig
43	51	Carcinoma thyreoid.		massenhaft	mässig
44	52	Phthisis	atrophisch	mässig	massenhaft
45	53	Phthisis	atrophisch	massenhaft	massenhaft
46	54	Carcinoma ventriculi	atrophisch	massenhaft	mässig
47	56	Carcinoma oesoph.	atrophisch	mässig	mässig
48	56	Peniscarcinom	atrophisch	massenhaft	spärlich
49	56	Arteriosklerose	sehr atrophisch	massenhaft	massenhaft
50	57	Darmbeincaries	gut	sehr spärlich	Spur
51	58	Phthisis	atrophisch	massenhaft	massenhaft
52	59	Lungenemphysem	gut	massenhaft	wenig
53	59	Myocarditis	mässig	mässig	massenhaft
54	60	Magenkrebs	atrophisch	mässig	massenhaft
55	60	Arteriosklerose	mässig	massenhaft	wenig
56	61	Lymphosarc. pulm.		massenhaft	mässig
57	62	Lungenkrebs	mässig	massenhaft	mässig
58	65	Pemphigus	atrophisch	massenhaft	mässig
59	65	Oesophaguskrebs	atrophisch	massenhaft	wenig
60	69	Larynxcarcinom	atrophisch	mässig	sehr spärlich
61	71	Pneumonie	gut	mässig	wenig
62	75	Lungenemphysem	mässig	massenhaft	mässig
63	74	Nephritis chron.	mässig	massenhaft	mässig
64	75	Struma	mässig	massenhaft	wenig
65	76	Phthisis	atrophisch	mässig	mässig
66	80	Marasmus senilis	atrophisch	massenhaft	spärlich

nachweisen konnte. Die Menge und die Grösse der Pigmentkörner ist in den einzelnen Fällen sehr verschieden, hauptsächlich aber nehmen sie mit dem Alter zu. Natürlich giebt es hierbei keine Regel, insbesondere zeigt das Muskelpigment bedeutende Schwankungen. Ich habe in der obenstehenden Tabelle eine Zusammenstellung beigefügt, welche über jede einzelne Samenblase nach Durchsicht zahlreicher Präparate festgestellt worden ist. Aus derselben kann ungefähr folgender Schluss gezogen werden: Das Auftreten des Pigments in den Samenblasen ist bis zu einem gewissen Grade eine physiologische Erscheinung, deren Beginn etwa zur Zeit der Pubertät liegt. Leider ist es mir nicht geglückt, eine genügende Anzahl von Individuen vom 5.—20. Jahre zu untersuchen. Ich konnte

daher den Beginn der Pigmentirung nicht absolut genau feststellen. Mein Resultat stimmt übrigens beinahe mit dem von Maass überein.

Zwischen dem Epithel-Pigment und dem Muskel-Pigment giebt es einen gewissen Unterschied in Bezug auf ihre histologische Beschaffenheit; deshalb muss eine gesonderte Beschreibung gegeben werden.

Der Sitz des Epithel-Pigmentes ist in der Regel über dem Kern, d. h. auf der dem Lumen zugewandten Seite des Zellleibes, wie schon P. Langerhans erwähnt. Sein Vorkommen war gleich reichlich auf der Höhe und in den Ausbuchtungen der Falten, wie von den meisten Autoren gegenüber Henle behauptet wird. Die Menge und die Anzahl der Pigmentkörner in einer Zelle ist sehr verschieden. Der Zellleib ist in einem Falle von den Pigmentkörnern so dicht ausgefüllt, dass man zwischen ihnen das Protoplasma kaum noch bemerken kann; in einem anderen Falle sind die Körner so spärlich, dass man sie erst mit Hilfe der Immersion herausfinden konnte. Ja es giebt auch manchmal pigmentfreie Zellen. Der Kern ist immer frei von Pigment. Die basalen Zellen enthalten das Pigment gewöhnlich sehr spärlich oder entbehren desselben vollständig. Die Grösse der Körnchen ist nicht einheitlich und schwankt von verschwindender Kleinheit bis zur Erythrocyten-Grösse; bisweilen bilden sie noch grössere Haufen in den Zellen. Das einzelne Körnchen ist mehr grob, schollig, etwas eckig, niemals ganz rund. Beim auffallenden Licht sind sie gelbbraun bis braun, beim durchfallenden gelb bis gelbbraun. Die Farben-Intensität nimmt gewöhnlich mit dem Alter zu. Die Zunahme der Pigmentkörner ist nicht mit einer Form- und Grössenveränderung der Zellen verbunden.

Die Pigmentirung der Muskelzellen stimmt im Wesentlichen mit der ausführlichen Beschreibung der Pigment-Ablagerung in der Darm-Musculatur von Goebel überein. Daher will ich absichtlich hier eine Besprechung desselben übergehen und nur über das Verhalten des Epithel-Pigments in einem späteren Abschnitt sprechen. Es sollen aber hier noch einige andere Verhältnisse erörtert werden. Die meisten pigmentirten Muskelzellen finden sich in dem subepithelialen Gewebe und im

Stroma der Balken, welches von beiden Seiten durch das Lumen begrenzt ist und von einer Wand bis zur anderen hinüberzieht. Was linke und rechte Samenblase, sowie obere und untere Partie derselben Samenblase betrifft, so bestand bezüglich des Auftretens der Pigmentirung keine Regel. In manchen Fällen ist der grössere Reichthum an Pigment der rechten Samenblase eigenthümlich, in anderen wiederum der linken. Aehnlich verhalten sich verschiedene Abschnitte einer Seite und einzelne Schichten. Nur das ist bemerkenswerth, dass das Balkenstroma und das Subepithelium bevorzugte Stellen für das Auftreten der Pigmentkörner abgeben. Wo die Balken und Falten in einer pigmentreichen Samenblase vielfach ausgebildet sind, sind die pigmentirten Muskelzellen, welche hier häufig eine bedeutend lange und bauchig aufgetriebene Pigmentspindel bilden, dementsprechend reichlicher vorhanden als in anderen Theilen. An denjenigen Stellen, wo die pigmentirten Muskelzellen reichlich angetroffen werden, pflegt das intermusculäre Bindegewebe merkwürdig vermehrt zu sein, als ob die Muskelzellen durch Bindegewebe substituirt werden.

Ich will hier noch einige Worte über die Momente hinzufügen, welche die Pigmentirung der Muskelzellen beeinflussen. Wenn Maass schreibt, dass die Phthisis auf die Pigmentirung hemmend einwirke, so ist dies durch meine Untersuchung nicht gerade bestätigt worden. Ich konnte in den Samenblasen bei Phthisikern gerade in auffälliger Weise eine grössere Anzahl pigmentirter Muskel- und Bindegewebszellen als in anderen Fällen gleichen Alters beobachten, während das Epithelpigment grössere Unregelmässigkeit zeigt. Aber auch dieser Befund ist nicht constant, wie die Tabelle lehrt. Die als Ursachen für diese Verhältnisse angeführten Momente, nämlich Alter, Ernährungszustand und Art der Krankheit, können jedoch allein nicht als eine genügende Erklärung gelten, sondern es müssen ausserdem andere bis jetzt unbekannte Gründe hinzutreten.

Pigmentirte Bindegewebszellen kommen deutlich im submucösen Gewebe und in der Bindegewebsschicht vor. An anderen Stellen ist es ziemlich schwer zu unterscheiden, ob es sich hierbei um Bindegewebszellen oder Muskelzellen handelt, weil die Gestalt der pigmentirten Bindegewebszellen ebenso wie

diejenige der Muskelzellen spindelförmig ist, weil das Pigment bei beiden in seinem Verhalten sehr ähnlich ist und den Kern zum Theil verdeckt. Zur Erkennung der Bindegewebszellen dient der schmale, spitze Kern und die Färbung nach van Gieson. Speciell durch van Gieson's Methode ist eine Differentialdiagnose unter den Spindelzellen möglich, welche sich nur im Anfangsstadium der Pigmentirung befinden. In diesem Falle färbt sich der pigmentfreie Theil der Bindegewebszellen durch Fuchsin roth, während Muskelzellen die gelbe Farbe der Picrinsäure annehmen. In straffen Bindegewebs-Bündeln und den Nervenscheiden habe ich auch pigmentirte Spindelzellen gesehen, welche man hier kaum als Muskelzellen aussprechen kann. Zum Studium der pigmentirten Zellen ist die Eisenhämatoxylin-Methode nach Heidenhain besonders empfehlenswerth. Dabei färbt sich das Pigment ganz schwarz und tritt sehr auffallend aus dem übrigen Gewebe hervor; auch die übrige Zellen-Struktur ist sehr deutlich erkennbar.

Was die Reaction dieser Pigmente gegen verschiedene Reagentien betrifft, so will ich zuerst die Eisen- und die Fett-Reaction erwähnen. Die Eisen-Reaction war in allen Fällen stets erfolglos. Ich habe mich zu diesem Zwecke verschiedener Methoden bedient, welche bis jetzt als Reactionen auf Eisen angegeben worden sind. Positive Fett-Reaction konnte ich regelmässig nur in dem Epithel-Pigment constatiren, während das Muskel- und Bindegewebs-Pigment gar nicht gefärbt wurde. Die Fett-Reaction, wie ich sie hier verstehe, ist eine Reaction auf Osmiumsäure, Sudan III und Scharlach R. Freilich reagiren nicht alle, sondern nur gewisse Fettarten auf die genannten Reagentien. Dessen ungeachtet sei es mir vorläufig gestattet, dass ich dies als „fettartige Reaction" bezeichne. Das Epithel-Pigment färbt sich durch Osmium dunkelbraun bis ganz schwarz, durch Sudan III oder Scharlach R roth bis scharlachroth. Jedoch erscheint die Farbe manchmal in geringerer Intensität, wie bei reinem Fette. P. Langerhans hat schon ganz kurz darauf hingewiesen, dass das Pigment im Epithel der Samenblase durch Osmium sich schwärzt.

Bei der Osmirung des Pigments erhielt ich mit der Flemming'schen Lösung bessere Resultate, als mit reiner Osmium-

Lösung (½—1 pCt.), weil im letzteren Falle zuweilen auch andere Gewebe und Pigmente eine dunklere Farbe annehmen. Mit Cyanin habe ich verschiedene Versuche gemacht, doch habe ich niemals einen guten Erfolg nur für Fett und Pigment erzielt, weil das übrige Gewebe stets mitgefärbt wurde. Sudan III und Scharlach R waren dagegen sehr einfache und treffliche Reagentien. Bei Arteriosklerose wurde die atheromatös veränderte Gefässwand durch Sudan mitgefärbt. Die Markscheide der Nerven zeigte blasse Färbung. Pigmentirte Muskel- und Bindegewebs-Zellen erhielten zuweilen einen ganz blassen Farbenton durch Sudan im Vergleich mit anderen Geweben, aber niemals wie das Epithel-Pigment selbst. Dadurch, dass man etwas länger in Alkohol (50 pCt.) spült, kann man Letzteres vermeiden.

Es soll nunmehr nur noch von dem Epithel-Pigment die Rede sein. War diese „fettartige Reaction" durch einen Kunstfehler entstanden? Das war von vorn herein unwahrscheinlich; denn ich nahm nicht nur frische Präparate, sondern auch in Formalin oder in Müller'scher Flüssigkeit gehärtetes Material, und stets konnte ich dasselbe Resultat feststellen. Das Resultat bei der Osmirung stimmt mit dem der Sudanfärbung vollkommen überein. Ausserdem steigt die Deutlichkeit der Reaction immer proportional mit der Zunahme der Pigmentkörner. Ausser den gefärbten Körnchen konnte ich keine Pigmentkörner finden, welche nicht durch Osmium gefärbt waren. Also kann ich mit Sicherheit sagen, dass ich vor mir weder ein Kunstproduct, noch Fettkörnchen hatte, sondern dass diese charakteristische Reaction an das Pigment gebunden ist.

Nun entstand die weitere Frage, ob alle anderen körnigen Pigmente dieselbe Eigenschaft haben. Diese Frage war nicht überflüssig, weil das Verhalten der Pigmente gegen Sudan noch nicht genau bekannt ist und weil derartige Angaben sich finden. Zum Beispiel zeigen die Körnchen im Epithel der Haut (Ledermann) die Darmmuskel-Pigmente (Scheimpflug und Goebel) u. a. durch Osmiumsäure eine Verdunkelung. Mit Recht hat Rosin betont, dass die Flemming'sche Lösung in solchen Fällen sicherere Resultate giebt. Diese wirkte aufklärend bezüglich des Muskel- und des Bindegewebs-Pigments in unseren Präparaten. Jedoch habe ich zur weiteren Prüfung an den

Pigmenten verschiedener Organe dieselben Versuche vorgenommen, z. B. an dem Pigment in den Herzfehlerzellen und in Blutungsheerden, wo es deutliche Eisen-Reaction zeigte, in der Leber, der Haut u. s. w. Doch war das Ergebniss hier immer ein negatives. Der Vollständigkeit halber hatte ich vorher einen Bleichungsversuch mit Chlorwasser angestellt und daran die genannte Färbung geschlossen. Trotz dieser Bleichung gab das Epithelpigment die bestimmte Reaction, obwohl diese durch den Verbrauch mehr oder weniger beeinflusst wurde, während andere Pigmente keine Reaction zeigten. Wenn man aber den Schnitt vorher mehrere Tage lang in abs. Alkohol oder Aether eingelegt hatte, so verlor das Pigment diese Färbungseigenschaft vollständig, oder letztere wurde wenigstens bedeutend verringert. Das Pigment selbst verschwindet dabei nicht, es wird nur aufgehellt. Nach allen diesen Ausführungen kann man wohl behaupten, dass die durch die beschriebene Reaction färbbare Substanz der Pigmentkörner kein Farbstoff selbst, sondern irgend eine innig mit ihnen verbundene Substanz ist, welche durch Aether oder Alkohol extrahirt werden kann.

Durch concentrirte Schwefelsäure wird das Pigment momentan verdunkelt, was man schon makroskopisch bemerken kann. Das Pigment löst sich nicht in Essigsäure, zeigt durch dieselbe keinerlei Veränderung, tritt vielmehr nur noch deutlicher hervor. Das Verhalten gegen Sudan und Osmium bietet nach der Essigsäure-Einwirkung keinen Unterschied gegen vorher. Auf dieselben Resultate weist auch schon die Behandlung mit der Flemming'schen Lösung hin.

Eine ganz ähnliche Thatsache hat Maass an dem Herzpigment entdeckt und ausgedehnte Versuche mit Alkohol, Chloroform u. s w. in folgender Ueberlegung angestellt: „Wenn also die Pigmentkörner aus jenem fettähnlichen Zustande in den definitiven festen übergingen, so wäre es möglich, dass der Farbstoff jüngerer Organe durch Fettlösungsmittel extrahirt werden könnte, während derjenige älterer Herzen ganz oder theilweise ungelöst bliebe.“ Das Resultat war, dass der Farbstoff in keiner der genannten Flüssigkeiten absolut intact zu bleiben schien und die geringste Resistenz gegen Aether hatte. Unser Pigment hat lange Zeit keine besondere Veränderung erlitten, nur wurde

es aufgehellt; es verschwand niemals in den genannten Flüssigkeiten, allerdings konnte ich es einen nicht so langen Zeitraum wie Maass betrachten.

Alle oben genannten Eigenschaften der färbbaren Substanz stellen sie dem Fette sehr nahe, obgleich die Färbungs-Fähigkeit nicht ganz die Intensität des Fettes erreichte. Herr Privatdocent Dr. Kaiserling hat die Güte gehabt, Folgendes festzustellen: „Bei der Untersuchung mit dem Polarisations-Mikroskope erweist sich das Pigment als nicht doppeltbrechend. Eine nachweisbare Beziehung zu den myelinartigen Körpern besteht nicht, sondern scheinen diese Pigmente den gewöhnlichen Körper-Fettderivaten nahe zu stehen.“ Alles dies lässt auf eine innige Beziehung des Pigmentes zu dem Fett schliessen; deshalb glaube ich berechtigt zu sein, das Epithelpigment der Samenblasen den Lipochromen zuzurechnen.

Es wird von gewissem Interesse sein, dass über das Vorkommen der Lipochrome im normalen Körper noch nicht viel bekannt ist. Soweit meine Kenntniss reicht, wird das Pigment des Corpus luteum ovarii als ein Lipochrom angesehen. Neuerdings hat Rosin dasselbe in den Ganglienzellen constatirt. Auch Maass hat aus seiner Arbeit den Schluss gezogen, dass das Herzpigment von Fett abstammt. Die Beziehungen zwischen Hodenpigment und Fett wurden von Plato erörtert.

Es ist noch eine Frage zu beantworten: Wird das Pigment durch die vitale Thätigkeit der Epithelzellen in deren Zellleib gebildet oder durch die Circulation in flüssiger oder fester Form hierher gebracht und niedergeschlagen oder durch die Vermittelung anderer Zellen zugeführt? In dieser Beziehung ist auf folgende Punkte aufmerksam zu machen. 1. Wie oben erwähnt, zeigen das Muskel- und das Bindegewebs-Pigment keine Reaction gegen Osmium und Sudan. 2. Das Auftreten beider Pigmente geht nicht parallel. Bei gewissen Fällen findet sich das Pigment hauptsächlich in den Epithelzellen. Ein anderes Mal tritt das Pigment in den Muskeln und im Bindegewebe in den Vordergrund. Genaueres über diese Verhältnisse ist in meiner Tabelle verzeichnet. In dem Reichthum verschiedener Stellen an Pigment besteht gar keine Beziehung. Die Epithelzellen sind auf der Balken-Oberfläche ebenso wie an anderen Stellen pigmentirt,

während das Balkenstroma, wie schon oben erwähnt wurde, als Lieblingssitz der pigmentirten Muskelzellen ausgezeichnet ist. In der Ampulle des Vas deferens, welche im Uebrigen in seinen histologischen Verhältnissen grosse Verwandtschaft zur Samenblase hat, kommen pigmentirte Muskelfasern merkwürdig weniger häufig als in der Samenblase vor, wo hingegen das Epithelpigment ebenso zahlreich wie in der Samenblase selbst auftritt. 3. Das Muskel- und Bindegewebs-Pigment zeigt in der Grösse einzelner Körner geringe Unterschiede je nach dem Alter, meist sind letztere gleichmässig. Hingegen findet man in den Epithelzellen bei höherem Alter regelmässig grössere Körner als bei jüngeren. 4. Der Sitz des Epithelpigmentes ist in der Regel charakteristisch dem Lumen zunächst, also an der Stelle, welche am meisten entfernt von dem anderen Gewebe oder den Gefässen ist. Ausserhalb der Epithelzellen und innerhalb anderer Zellen in der Nähe konnte ich weder ähnliches Pigment noch irgend welche Tropfen nachweisen, welche fettartige Reaction gaben. 5. Ich konnte kein Bild finden, in welchem das Epithelpigment durch die Körnchenreihen mit den anderen Pigmenten verbunden war. 6. Der Sitz der pigmentreichen Epithelzellen hat keinen Zusammenhang mit der Gefässvertheilung. 7. Durch die Zunahme des Pigmentes tritt keine Form- und Grössenveränderung der Epithelzellen ein, während das in den Muskel- und Bindegewebszellen der Fall ist.

Aus diesen Punkten kann man wohl schliessen, dass das Epithelpigment nicht von gleicher Art wie das Muskel- und das Bindegewebs-Pigment ist und weder durch die Circulation in flüssiger oder fester Form niedergeschlagen noch durch Vermittelung anderer Zellen eingeführt wird. Dagegen ist es höchst wahrscheinlich, dass ein vitaler Vorgang in den Zellen dabei die Hauptrolle spielt. Daher glaube ich, der Meinung von Maass beitreten zu müssen, dass die Entstehung des Epithelpigments als eine metabolische zu bezeichnen ist.

Die Hauptergebnisse meiner Untersuchungen lassen sich in Folgendem zusammenfassen:

1. Die Muscularis zerfällt in 2 Schichten, wie Guelliot und Fränkel meinen; ausnahmsweise kommt auch eine dreischichtige Anordnung vor.

2. Die Epithelzellen haben cylindrische oder cubische Form je nach dem Zustand der Samenblase. Sie sind bei Erwachsenen gewöhnlich höher im Grunde einer Ausbuchtung, als auf der Höhe und der Seitenfläche des Vorsprungs. Die Epithelzellen sind meistentheils in einfacher Lage angeordnet.

3. In den Samenblasen finden sich keine besonderen Drüsen vor, sondern das Epithel selbst leistet überall secretorische Function. Die Hauptproduction des Secretes scheint vielleicht bei der geschlechtlichen Erregung zu geschehen, ohne dass sämmtliche Zellen zu gleicher Zeit in Thätigkeit eintreten.

4. Elastische Fasern kommen hauptsächlich in der Bindegewebsschicht und im Subepithelium vor. Die subepithelialen elastischen Fasern stellen schon in der Pubertätszeit eine dünne Schicht dar. Die Entwickelung derselben geschieht ziemlich langsam bis ungefähr zum 30. Jahre.

5. Die Pigment-Ablagerung in den Samenblasen ist nach der Pubertät eine regelmässige Erscheinung. Die Pigmentirung kommt auch in Bindegewebszellen ausser den bis jetzt bekannten Muskel- und Epithelzellen vor. Die pigmentirten Muskelzellen finden sich hauptsächlich in der Nähe der Submucosa und in dem grösseren Balkenstroma. Die Pigmentirung wechselt und ist von verschiedenen Momenten (Alter, Krankheit u. s. w.) abhängig. Das Epithelpigment gehört zu den Lipochromen und ist als metabolisches zu betrachten.

Zum Schluss erfülle ich die angenehme Pflicht, Herrn Geheimrath Prof. Dr. Virchow für die Ueberlassung des Arbeitsplatzes und des Materials und Herrn Privatdocenten Dr. Oestreich für die freundliche Unterstützung und die werthvolle Anregung bei dieser Arbeit meinen herzlichen Dank auszusprechen.

Literatur.

1. Guelliot: Des vésicules séminales, anatomie et pathologie, Paris, 1883.
2. M. Fränkel: Die Samenblasen des Menschen. Berlin, 1901.
3. P. Langerhans: Ueber die accessorischen Drüsen der Geschlechtsorgane. Dieses Archiv, 1874, Bd. 61.
4. Maass: Zur Kenntniss des körnigen Pigments im menschlichen Körper. Arch. f. mikroskop. Anatomie, 1889, Bd. 34.
5. Dreyer: Beiträge zur Pathologie der Samenblasen. Dissert., 1891, Göttingen.

6. Rosin: Ein Beitrag zur Lehre vom Bau der Ganglienzellen. Deutsche med. Wochenschrift, 1896.
7. Rosin u. Fenyvessy: Ueber das Lipochrom der Nervenzellen. Dies. Arch., Bd. 162, 1900.
8. Mühlmann: Weitere Untersuchungen über die Veränderungen der Nervenzellen in verschiedenem Alter. Arch. f. mikrosk. Anatomie, Bd. 58, 1901.
9. Goebel: Ueber Pigment-Ablagerung in der Darmmusculatur. Dieses Archiv, Bd. 136, 1894.
10. Zimmermann: Beiträge zur Kenntniss einiger Drüsen und Epithelien. Archiv f. mikroskop. Anatomie, Bd. 52, 1898.
11. Plato: Zur Kenntniss der Anatomie und Physiologie der Geschlechtsorgane. Archiv f. mikroskop. Anatomie, Bd. 50, 1897.
12. Kayser: Untersuchungen über die Bedeutung der Samenblasen. Diss. Berlin, 1889.
13. Rehfisch: Neuere Untersuchungen über die Physiologie der Samenblasen. Deutsche med. Wochenschrift, 1896.

Nach Abschluss der vorstehenden Arbeit sind noch erschienen:

14. Oberndorfer: Beiträge zur Anatomie und Pathologie der Samenblasen. Ziegler's Beiträge, 1902.
15. Kaiserling u. Orgler: Ueber das Auftreten von Myelin in Zellen und seine Beziehung zur Fett-Metamorphose. Dies. Arch., Bd. 167, 1902.

XVIII.

Zur Lehre von der Function der Milz.

(Aus dem Pharmakologisch-Poliklinischen Institut der Universität Erlangen.)

Von

Dr. med. R. Heinz, Privatdocenten.

(Hierzu Taf. XVI, Fig. 1 I u. II.)

Die Bedeutung der Milz für den Haushalt des Organismus ist in vielen Stücken noch durchaus unaufgeklärt. Welches ihre Function nach der chemischen Seite sei, darüber bestehen bisher nur vage Vermuthungen. Der Beobachtung und dem Experiment besser zugänglich sind die Beziehungen zur Blut-Degeneration und Regeneration. Die Bedeutung der Milz für die Neubildung von rothen Blutkörperchen ist umstritten, die Function als

Deponirungs-Organ für zerfallende oder zerfallene Blutkörperchen durch vielfache, gleichlautende Beobachtungen sicher gestellt. In meiner Arbeit „Ueber Blut-Degeneration und Regeneration“[1]) habe ich das Verhalten der Milz von Vertretern der 5 Wirbelthier-Classen bei der Vergiftung mit Blutkörperchen-Giften (Giften, die die rothen Blutkörperchen morphologisch verändern und allmählich zum Absterben bringen) beschrieben. Ich habe gezeigt, wie die durch Phenylhydrazin u. s. w. veränderten, mit Körnchen-Bildungen versehenen rothen Blutkörperchen des Säugers in den Gefässen der Milz, — wahrscheinlich durch eine besondere Organisation der Gefäss-Endothelien —, festgehalten werden, und wie innerhalb der Milzzellen die Blutkörperchen, bezw. Theilstücke von ihnen, allmählich in körniges Pigment umgewandelt werden. Fig. 1b dieser Arbeit zeigt eine Anzahl enorm vergrösserter Milzzellen, die z. Th. in dem offenen Lumen von Gefässen, z. Th. anscheinend mitten im Gewebe liegen. Sie sind angefüllt mit Zerfalls-Producten von rothen Blutkörperchen, die offenbar neben der morphologischen auch eine chemische Veränderung durchmachen, wie ihr verschiedenes Verhalten gegenüber der Ehrlich-Heidenhain-Biondi'schen Lösung beweist. Dabei erscheint der grosse ovale Zellkern immer mehr verwaschen, bis er schliesslich ganz verschwindet. Die grossen Zellen sind wahrscheinlich durch die Aufnahme von Blutkörperchen-Trümmern hypertrophisch gewordene Endothelzellen.

Es werden also durch die Milz eine grosse Zahl veränderter Erythrocyten festgelegt und gleichsam aus dem kreisenden Blut abfiltrirt. Dadurch wird verhütet, dass sie an anderer Stelle Schaden anrichten (Gefäss-Verlegungen mit ihren Folgen: Blutungen, Geschwürs- und Infarct-Bildung). Ich legte mir nun die Frage vor, wie sich entmilzte Thiere bei der Vergiftung mit Blutkörperchen-Giften verhalten? Ob der Ausfall der Function der Milz Schädigung, bezw. rascheren Tod bedinge, oder ob andere Organe vicariirend für die Milz eintreten? — Auf den durch nicht tödtliche Dosen von Blutkörperchen-Giften hervorgerufenen, innerhalb 6—10 Tagen verlaufenden Untergang der rothen Blutkörperchen folgt lebhafteste Regeneration, die bei den Kaninchen innerhalb von 20 Tagen zum vollen Ersatz der verlorenen

[1]) Ziegler's Beiträge, Bd. 29, 1901.

Blutkörperchen führt. Hat nun die Milz eine irgend in Betracht kommende haemopoëtische Function, so mussten sich bei den entmilzten Thieren Unterschiede in dem Ablauf der Blut-Regeneration herausstellen. Der Verlauf der Blut-Degeneration wie Regeneration wurde durch tägliche, bezw. alle zwei Tage vorgenommene Zählungen constatirt, d. h. es wurde einmal die Gesammtzahl der rothen Blutkörperchen, ferner die Zahl der geschädigten, durch ihre morphologischen Veränderungen leicht erkennbaren Erythrocyten, und schliesslich die Zahl der neugebildeten, normal erscheinenden Blutscheiben festgestellt. In zwei Fällen wurde auch der Hämoglobin-Gehalt des Blutes nach Gowers regelmässig bestimmt. Wie in der citirten Arbeit angegeben, findet nach Blutkörperchen-Giften zu einer Zeit, wo die Regeneration der rothen Blutkörperchen eben erst beginnt, eine sehr lebhafte Vermehrung der weissen Blutkörperchen im strömenden Blute statt. Um zu erfahren, ob die Milz für diese Vermehrung in Betracht kommt, wurde in 2 Fällen auch die Zahl der weissen Blutkörperchen bestimmt. Als Controlle zu jedem vergifteten Thiere diente je ein möglichst gleich grosses und kräftiges Thier, das mit der gleichen Dosis Blutgift vergiftet wurde, und an dem in den gleichen Zeiträumen die Zählungen vorgenommen wurden. Zu den Versuchen dienten 4 Meerschweinchen und 4 Kaninchen. 2 Meerschweinchen gingen in Folge der Operation ein; die übrigen Thiere überstanden dieselbe reactionslos. 14 Tage, bezw. 4 Wochen nach der Operation wurden die Injectionen der Giftdosen gemacht. Die Thiere erhielten z. Th. grosse Giftdosen, die innerhalb 2 bis 4 Tagen tödteten, z. Th. solche Dosen, die eben noch überstanden wurden, aber eine intensive Blutzerstörung hervorriefen. Die Zählungen wurden nur an Kaninchen durchgeführt.

1. Versuch. Entmilztes Meerschweinchen erhält an 2 Tagen 3mal je 0,025 gr Phenylhydrazin; die gleiche Dosis erhält ein normales (wie sich bei der Section herausstellt, hochträchtiges) Meerschweinchen. Beide sterben in der Nacht des zweiten Tages. Veränderungen des Blutes und der Organe bei beiden Thieren gleich.

2. Versuch. Je ein normales und ein entmilztes Meerschweinchen erhalten am ersten Tage 0,01 gr Hydroxylamin; am zweiten Tage 0,02 gr Hydroxylamin, an dritten Tage 0,03 gr Hydroxylamin und am vierten Tage 0,04 gr Hydroxylamin. Nach Injection des Hydroxylamins treten regel-

Tabelle I.

a)

Entmilztes Kaninchen	Gesammtzahl der rothen Blutkörperchen	Veränderte rothe Blutkörperchen	Neugebildete rothe Blutkörperchen
Normal	5995000	0	0
Nach 2 Tagen	3987500	3832500	150000
„ 4 „	3020000	2255000	765000
„ 6 „	3420000	1722000	1620000
„ 8 „	3887500	882500	3005000
„ 10 „	4245000	202500	4042500
„ 12 „	4595000	37500	4457500
„ 14 „	4912500	vereinzelte	4912500
„ 16 „	5282500	0	5282500
„ 20 „	6000000	0	6000000

b)

Normales Kaninchen	Gesammtzahl der rothen Blutkörperchen	Veränderte rothe Blutkörperchen	Neugebildete rothe Blutkörperchen
Normal	6120000	0	0
Nach 2 Tagen	4107500	3935000	172500
„ 4 „	3280500	2385000	895000
„ 6 „	3480000	1937500	1542500
„ 8 „	4000000	895000	3105000
„ 10 „	4427500	430000	3997500
„ 12 „	4802500	114500	4688000
„ 14 „	5110000	vereinzelte	5110000
„ 16 „	5442500	0	5442500
„ 20 „	6065000	0	6065000

mässig vorübergehend klonische Krampfanfälle auf. Das Blut ist bereits am 2. Tage (bei beiden Thieren gleich stark) verändert. Es zeigt aber nicht die gleichen Veränderungen, wie das Kaninchenblut (s. Taf. XIII meiner Arbeit: Ueber Blut-Degeneration und Regeneration), also nicht die Ausscheidung grosser, runder oder ovaler, tropfenförmiger Gebilde, sondern die Bildung stark lichtbrechender, unregelmässig conturirter Körnchen, ähnlich wie dies das Kaninchenblut bei Vergiftung mit p Amidobenzoesäureester zeigt. — Wie in der citirten Arbeit erwähnt, sind auch die Veränderungen, die das Katzenblut durch Phenylhydrazin-Derivate erfährt, ganz andere, wie die des Kaninchenblutes. Wir constatiren also die interessante Thatsache, dass das Blut verschiedener, z. Th. nahe verwandter Thiere sich gegen dasselbe Blutgift ganz verschiedenartig verhält, was auf eine verschiedene Organisation der scheinbar so ähnlichen Erythrocyten hinweist. — Die beiden Thiere, die je 0,07 gr Hydroxylamin im Ganzen erhalten hatten, starben in der Nacht des 4. Tages. Die Section ergiebt bei beiden ganz gleiche Veränderungen.

3. Versuch. Entmilztes Kaninchen von 2250 gr und normales Kaninchen von 2200 gr erhalten je 4 gr. p Amidobenzoesäureester (s. Tab. I).

Tabelle II.

a)

Entmilztes Kaninchen	Gesammtzahl der rothen Blutkörperchen	Veränderte rothe Blutkörperchen	Neugebildete rothe Blutkörperchen	Hb.-Gehalt nach Gowers
Normal	6142500	0	0	54 pCt.
Nach 2 Tagen	2945000	2800000	145000	28 „
„ 4 „	2480000	1927500	552000	27 „
„ 6 „	2887500	1647500	1240000	27½ „
„ 8 „	3272500	1125000	2147500	32 „
„ 10 „	4005000	690000	3315000	39 „
„ 12 „	4887500	225000	4662500	44 „
„ 14 „	5472500	25000	5447500	48 „
„ 16 „	4725000	0	5725000	50 „
„ 18 „	6000000	0	6000000	52 „
„ 20 „	6122500	0	6122500	53 „

b)

Normales Kaninchen	Gesammtzahl der rothen Blutkörperchen	Veränderte rothe Blutkörperchen	Neugebildete rothe Blutkörperchen	Hb.-Gehalt nach Gowers
Normal	5895000	0	0	53 pCt.
Nach 2 Tagen	3247500	3122500	125000	33 „
„ 4 „	2805000	2055000	750000	27½ „
„ 6 „	2887500	1605000	1282500	31 „
„ 8 „	3205000	1210000	1995000	33 „
„ 10 „	3810000	722500	3087000	37 „
„ 12 „	4175000	250000	3925000	40 „
„ 14 „	4840000	125000	4827500	45½ „
„ 16 „	5475000	0	5475000	50 „
„ 18 „	5880000	0	5880000	52 „
„ 20 „	5995000	0	5995000	52 „

4. Versuch. Entmilztes Kaninchen von 1800 gr und normales Kaninchen von 1850 gr erhalten an 2 auf einander folgenden Tagen je 2 und 5 gr p Amidobenzoesäureester (s. Tab. II).

5. Versuch. Entmilztes Kaninchen von 2200 gr und normales Kaninchen von 2100 gr erhalten innerhalb 48 Stunden 0,16 gr Phenylhydrazin in 4 Dosen à 0,04 gr (s. Tab. III).

6. Versuch. Entmilztes Kaninchen von 2750 gr und normales Kaninchen von 2800 gr erhalten innerhalb 48 Stunden 0,2 gr Phenylhydrazin in 4 Dosen à 0,05 gr (s. Tab. IV).

Die Ergebnisse der Blutkörperchen-Zählungen von Versuch 5 und 6 gebe ich in den nachstehenden Curven S. 492 wieder.

Aus den angeführten Versuchen ergiebt sich Folgendes: Für den Verlauf der Vergiftung mit einem Blutgift macht es keinen nachweisbaren Unterschied aus, ob die Milz vorhanden oder exstirpirt ist. Bei acuter Vergiftung mit tödtlichen

Tabelle III.

a)

Entmilztes Kaninchen	Gesammtzahl der rothen Blutkörperchen	Veränderte rothe Blutkörperchen	Neugebildete rothe Blutkörperchen	Weisse Blutkörperchen
Normal	6035000	0	0	10000
Nach 2 Tagen	2840000	2690000	150000	22500
„ 4 „	1650000	1152500	497500	27500
„ 6 „	1835000	555000	1280000	22000
„ 8 „	2377500	112500	2265000	14000
„ 10 „	2920000	12500	2907500	13000
„ 12 „	3605000	vereinzelte	2920000	13500
„ 14 „	4277500	0	3605000	12500
„ 16 „	5020000	0	4277500	11500
„ 18 „	5695000	0	5020000	10500
„ 20 „	5975000	0	5975900	11000

b)

Normales Kaninchen	Gesammtzahl der rothen Blutkörperchen	Veränderte rothe Blutkörperchen	Neugebildete rothe Blutkörperchen	Weisse Blutkörperchen
Normal	5875000	0	0	11500
Nach 2 Tagen	2775000	2580000	195000	20000
„ 4 „	1820000	1415000	405000	27500
„ 6 „	1895000	657500	1237500	22000
„ 8 „	2137500	120000	2017500	24000
„ 10 „	2895000	25000	2870000	15000
„ 12 „	3420000	Vereinzelte	3420000	13500
„ 14 „	4220000	0	4220000	12500
„ 16 „	5025000	0	5025000	13000
„ 18 „	5487500	0	5487500	11500
„ 20 „	5880000	0	5880000	12000

Dosen erfolgt der Tod unter den gleichen Erscheinungen und denselben anatomischen Veränderungen[1]); bei Vergiftung mit kräftig wirksamen, aber nicht tödtlichen Dosen erfolgt sowohl die Fortschaffung der veränderten Blutkörperchen aus dem Blute, wie die Ersatzbildung neuer Blutkörperchen in der gleichen Zeit. Die Erwartung, dass bei erhöhter Inanspruchnahme der Milzthätigkeit der Ausfall der letzteren deutliche Unterschiede zeitigen würde, hat sich also nicht erfüllt. Die Arbeitsleistung der Milz, — sowohl die sicher erwiesene Deponirung von Blutkörperchen-Trümmern, wie die umstrittene Neubildung von Erythrocyten —, wird also bei Ausfall der Milz ohne nachweisbare Störungen von anderen Organen übernommen. Bei dem Untergang zahlreicher Blutkörperchen nimmt bekanntlich die

[1]) Siehe hierüber meine oben citirte Arbeit.

Tabelle IV.

a)

Entmilztes Kaninchen	Gesammtzahl der rothen Blutkörp.	Veränderte rothe Blutkörp.	Neugebild. rothe Blutkörp.	Hb.-Gehalt nach Gowers	Weisse Blutkörperchen
Normal	6060000	0	0	54 pCt.	11500
Nach 1 Tage	3120000	3095000	25000		
Nach 2 Tagen	1775000	1595000	180000	Nicht be-	32500
„ 3 „	1250000	900000	350000	[stimmbar	
„ 4 „	995000	545000	450000	16 pCt. (?)	30000
„ 5 „	1080000	355000	725000		
„ 6 „	1277500	225000	1.0525000	18 pCt.	27500
„ 7 „	1365000	75000	1290000		
„ 8 „	1647500	22500	1625000	19½ pCt.	15000
„ 9 „	2000000	12500	1987500		
„ 10 „	2365000	Vereinzelte	2365000	26 „	17000
„ 11 „	2677500	Vereinzelte	2677500		
„ 12 „	3105000	Vereinzelte	3105000	30½ „	13500
„ 13 „	3420000	0	3420000		
„ 14 „	3865000	0	3865000	37 „	14000
„ 15 „	4312500	0	4312500		
„ 16 „	4775000	0	4775000	46 „	12500
„ 17 „	5120000	0	5120000		
„ 18 „	5495000	0	5495000	49 „	13000
„ 19 „	5737500	0	5737500		
„ 20 „	6000000	0	6000000	52 „	13000

b)

Normales Kaninchen	Gesammtzahl der rothen Blutkörp.	Veränderte rothe Blutkörp.	Neugebild. rothe Blutkörp.	Hb.-Gehalt nach Gowers	Weisse Blutkörperchen
Normal	6180000	0	0	54 pCt.	13000
Nach 1 Tage	3250000	3200000	50000		
Nach 2 Tagen	1835000	1710000	125000	Nicht be-	32000
„ 3 „	1860000	1490000	370000	[stimmbar	
„ 4 „	1000000	450000	550000	18 pCt. (?)	26500
„ 5 „	860000	230000	630000		
„ 6 „	1043000	210000	833000	18 pCt.	41500
„ 7 „	1183000	92000	1091000		
„ 8 „	1380000	52000	1328000	21 „	32000
„ 9 „	1681000	29000	1652000		
„ 10 „	2280000	11000	2269000	24½ „	12000
„ 11 „	2366000	Vereinzelte	2366000		
„ 12 „	2780000	„	2780000	29 „	12000
„ 13 „	3060000	„	3060000		
„ 14 „	3570000	0	3570000	33½ „	13500
„ 15 „	4000000	0	4000000		
„ 16 „	4775000	0	4775000	41 „	12500
„ 17 „	45147500	0	5147500		
„ 18 „	5520000	0	5520000	48 „	13500
„ 19 „	5707500	0	5707500		
„ 20 „	5895000	0	5895000	52 „	12500

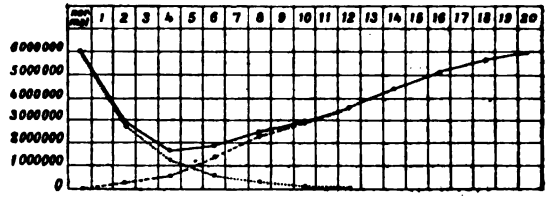

Versuch 5. Normales Kaninchen.

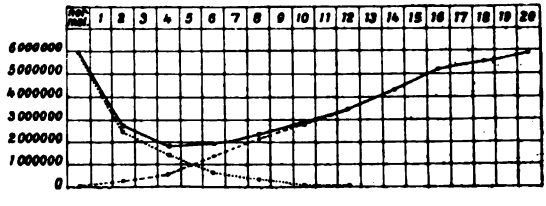

Versuch 5. Entmilztes Kaninchen.

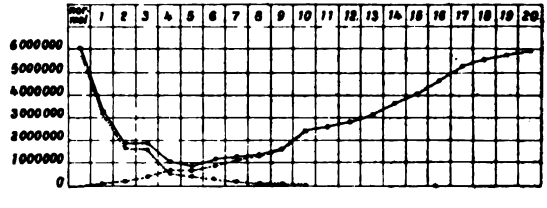

Versuch 6. Normales Kaninchen.

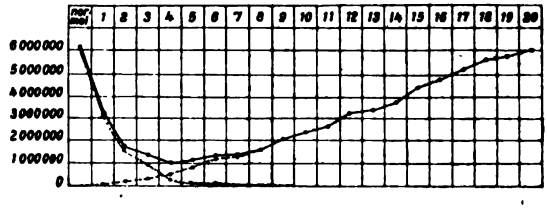

Versuch 6. Entmilztes Kaninchen.

Milz an Volumen und an Consistenz zu, ihre Farbe geht von rothbraun in schwarzbraun oder auch schwarzviolett über. In den Milzzellen wie in dem Stroma finden sich massenhaft Degenerations-Producte von rothen Blutkörperchen. Sehr deutlich konnte ich den Untergang von rothen Blutkörperchen in den Pulpazellen der Katzenmilz verfolgen (s. Fig. 5 auf Taf. XIV der citirten Arbeit). — Ein sehr eigenthümliches Verhalten zu den Gefässen der Milz zeigen die durch p-Amidobenzoesäureester (und ähnliche Blutkörperchen-Gifte) veränderten rothen Blutkörperchen. p-Amidobenzoesäureester erzeugt die Ausscheidung eines Körnchen-förmigen Gebildes an der Peripherie eines jeden Erythrocyten. Vermöge dieser Körnchen bleiben die veränderten Blutkörperchen in den Gefässen der Milz haften; die Körnchen dringen in die Gefässwand ein; die rothen Blutkörperchen werden, oft um das Vielfache ihres Durchmessers, lang ausgezogen; schliesslich reissen die Körnchen ab und bleiben in der Gefässwand, bezw. deren nächster Umgebung stecken, wodurch sie gewissermaassen unschädlich gemacht werden, indem sie nun nicht mehr zu Kreislauf-Störungen, Thrombosen u. s. w. Veranlassung geben können. Wenn nun diese Abfiltrirung der Körnchen-Bildungen nicht mehr erfolgte, so musste es möglich erscheinen, dass die mit denselben behafteten Blutkörperchen an irgend welcher Stelle Schaden anrichten würden, so dass die gleiche Dosis schwerere Störungen oder intensivere pathologische Veränderungen hervorrufen würde. Wie Versuch 3 und 4 zeigt, findet aber ein deutlicher Unterschied bei normalen und entmilzten Thieren nicht statt. Dies wird verständlich, wenn wir bedenken, dass die Milz bei den Kaninchen ein relativ kleines Organ darstellt. Die Bluttrümmer-aufnehmende Thätigkeit der Milz wird mit Leichtigkeit von den in der gleichen Richtung thätigen Organen, von Lymphdrüsen, Knochenmark und Leber mit übernommen, so dass die Fortschaffung der veränderten Blutkörperchen bei dem entmilzten Thier in der gleichen Zeit vollendet ist, wie bei dem normalen Thier.

Ganz analog verläuft die Vergiftung mit den noch rascher und intensiver wirkenden Blutkörperchen-Giften Hydroxylamin und Phenylhydrazin. Entmilzte Thiere verhalten sich denselben gegenüber genau wie normale Thiere.

Wie verhält es sich nun mit dem Thätigkeits-Antheil der Milz an der Regeneration des Blutes nach dem Untergang massenhafter rother Blutkörperchen? Kommt die Milz für diese Regeneration wesentlich in Betracht? Wir kommen hierbei zu der Frage: Hat die Milz überhaupt etwas mit der Neubildung von rothen Blutkörperchen zu thun? Bekanntlich bestehen über diese Frage sehr getheilte Ansichten. Die Mehrzahl der Forscher (so z. B. Neumann, Bizzozero, Ehrlich) leugnen für die höheren Wirbelthiere (für die Säuger, Vögel, Reptilien und die Anuren unter den Amphibien) jede Betheiligung an der Bildung der Erythrocyten. Nach anderen Forschern (insbesondere Löwit) ist die Milz bei dem Säugethier normaler Weise an der Blut-Bildung betheiligt, da sich in ihr, (wie auch in den Lymphdrüsen), Erythroblasten fänden. Eine Reihe, insbesondere italieniacher, Forscher giebt an, dass die Milz der Säuger zwar normaler Weise keine rothen Blutkörperchen entstehen lasse, dass aber in der Zeit gesteigerter Blutbildung (nach grösseren Blutverlusten) sich in der Milz Erythroblasten fänden, wodurch die Betheiligung der Milz an der Regeneration der Erythrocyten erwiesen sei.

Aus unseren Experimenten ergiebt sich zunächst, dass der Verlauf der Blut-Regeneration nach Untergang der gesammten rothen Blutkörperchen bei entmilzten Thieren kein wesentlich anderer ist, als bei normalen Thieren. Also: die Milz ist für die Neubildung der rothen Blutkörperchen entbehrlich; selbst wenn an die regenerative Thätigkeit der Blut-bildenden Organe die höchsten Anforderungen gestellt werden, erfolgt auch ohne die Milz die Blutkörperchen-Neubildung in durchaus befriedigender Weise. Dies beweist nun nicht, dass die Milz mit der Bildung von rothen Blutkörperchen überhaupt Nichts zu thun habe. Dem kann so sein, aber es könnte ebenso auch die Blutbildungs-Thätigkeit der Milz von einem anderen Organ mit übernommen sein.

Um die Frage zu entscheiden, ob die Milz an der Neubildung von rothen Blutkörperchen betheiligt ist, müssen wir die Milz histologisch untersuchen, und zwar die Milz von jungen, bezw. neugeborenen Thieren, bezw. von erwachsenen im Stadium hochgesteigerter Blut-Regeneration. Ich habe zunächst eine grössere Anzahl Milzen von normalen erwachsenen und jungen

Kaninchen untersucht. Stücke der Milz wurden in 10 pCt. Formol oder in Formol-Sublimat-Eisessig fixirt und mit Hämalaun-Orange oder mit Ehrlich-Heidenhain-Biondi'schem Farbengemisch gefärbt. Insbesonders die letztere Färbung ist für die Darstellung von Blut-bildenden Organen sehr geeignet, weil die Erythroblasten durch dieselbe sehr gut hervorgehoben und von den lymphoiden Zellen leicht unterscheidbar gemacht werden.

Für die Beurtheilung eines Organes als Erythrocyten-bildendes Organ ist folgender Satz maassgebend: „Als Blutbildungs-Organe können nur solche angesehen werden, an denen Blutbildungszellen zu Gewebs-Complexen vereinigt sind und Vermehrung durch Theilung zeigen.“ [1])

Die Untersuchung der normalen Kaninchen-Milzen hat nun Folgendes ergeben: Von zelligen Elementen finden sich, ausser den Bestandtheilen des Bindegewebes und der Gefässe, in der Milz: die Pulpazellen, die Lymphzellen und vereinzelte, nie in grösseren Mengen sich findende, ein- oder mehrkernige Leukocyten. Diese letzteren zeigen im Allgemeinen keine Granulationen; zerstreut finden sich zwar hier und da einzelne Leukocyten mit schönen, neutrophilen (bezw. „pseudoeosinophilen“) Granulis aber nicht häufiger als in anderen Organen (z. B. der Leber), also als zufällige Bestandtheile, nie in solcher Masse, wie in dem Knochenmark, in welchem sie direct gewebsbildend auftreten. Riesenzellen, die für das Knochenmark so charakteristisch sind, finden sich nicht als regelmässiger Gewebs-Bestandtheil der Milz. Man kann Dutzende von Präparaten durchsuchen, ohne eine einzige Riesenzelle zu treffen. In anderen Fällen, namentlich bei Milzen ganz junger Thiere, trifft man hie und da einmal auf eine Riesenzelle; aber auch hier finden sie sich immer nur zufällig und als seltenes Vorkommniss. Bekanntlich kreisen unter gewissen Bedingungen Riesenzellen des Knochenmarks im Blute und können sogar zu Gefäss-Verlegungen Anlass geben. Es kann daher nicht Wunder nehmen, wenn ab und zu eine Riesenzelle in die Milz geräth.

Das dritte, für das Knochenmark so typische Element, die Erythroblasten, fehlen vollständig in der normalen Milz.

[1]) S. S. 369 der citirten Arbeit.

Durch die Ehrlich-Heidenhain-Biondi'sche Färbung werden, wie bemerkt, die Erythroblasten ausserordentlich scharf hervorgehoben. Sie sind auch von den kleinzelligen Lymphocyten mit rundem Kern und schmalem Protoplasma-Saum sofort durch ihre eigenthümliche Kern-Structur zu unterscheiden. Wären somit Erythroblasten, wenn auch nur in geringer Zahl, vorhanden, so müssten sie deutlich hervortreten. Wir vermissen aber, wie gesagt, die Erythroblasen in der normalen Milz vollständig. Die Milz von Kaninchen ist also normaler Weise kein erythrocytenbildendes Organ.

Wie verhält sich nun die Milz des Kaninchens bei lebhafter Blut-Neubildung? Ich habe zahlreiche Milzen nach Vergiftung mit p. Amidobenzoesäureester, Hydroxylamin und Phenylhydrazin am 6., 8., 10. und 12. Tage untersucht. Dieselben zeigten naturgemäss zahlreiche, in allen Stadien der Degeneration begriffene rothe Blutkörperchen, Trümmer von solchen, sowie Pigment-Reste. Die Anfüllung mit Bluttrümmern war am intensivsten bis zum 6. Tage, dann nahm sie, — offenbar durch Resorption, — progressiv ab. Die Blutkörperchen-Trümmer liegen theils frei in dem interstitiellen Gewebe, theils in Zellen eingeschlossen, und zwar zum grösseren Theil in Pulpazellen, zum kleineren Theil in polymorphkernigen Leukocyten. Die Zahl der weissen Blutkörperen ist bedeutend vermehrt; dies rührt aber nur von der allgemeinen Vermehrung der Leukocyten nach Blutgiften her, sowie von dem Umstand, dass mit Blutkörperchen-Trümmern beladene Leukocyten mit Vorliebe in der Milz festgehalten und aus dem Kreislauf ausgeschieden werden. Riesenzellen finden sich nicht, oder nur als ausnahmsweises Vorkommniss. Dagegen findet man ab und zu vereinzelte Erythroblasten inmitten des Milzgewebes. Bei den gleichen Thieren findet man aber bei genauer Durchsuchung vereinzelte Erythroblasten auch in anderen Organen, z. B. in der Leber. Die Erythroblasten gelangen aus dem Knochenmark in den Kreislauf und damit in die verschiedensten Organe. Aus dem vereinzelten Vorkommen von Erythroblasten ist durchaus nicht zu schliessen, dass die Milz sich in ein erythrocytenbildendes Organ umgewandelt habe: denn es fehlt ihr das Erythroblasten-Gewebe.

Das geschilderte Verhalten fand ich bei zahlreichen, mit mässigen Dosen von Blutgiften vergifteten Thieren. Bei diesen erfolgt der Untergang der geschädigten Blutkörperchen allmählich —, innerhalb 12 Tagen. Viel rascher erfolgt das Verschwinden der geschädigten Erythrocyten bei Vergiftung mit grösseren Dosen (0,1 und mehr g) Phenylhydrazin oder Hydroxylamin. Hier ist bereits nach 48 Stunden der grösste Theil der Blutkörperchen zu Grunde gegangen (s. die oben mitgetheilten Tabellen). In einzelnen Fällen sank die Blutkörperchen-Zahl bei derartigen Vergiftungen auf unter 1 Million pro cmm. Als ich nun die Milz eines Thieres, dessen Blutkörperchenzahl in Folge Vergiftung mit 0,16 Phenylhydrazin (in 4 Dosen) auf 966000 pro cmm heruntergegangen war, am 10. Tage nach der Vergiftung untersuchte, fand ich ein von dem oben geschilderten ganz abweichendes Verhalten. In dem, in Formol-Sublimat-Eisessig fixirten, mit Ehrlich-Heidenhain-Biondi'schem Farbengemisch gefärbten Präparat fielen sofort zahlreiche Zellen mit rundem, gleichmässig stark gefärbtem („pyknotischem") und durchsichtigem, granulalosem, ungefärbtem oder schwach orangegefärbtem Protoplasma auf. Es war auf den ersten Blick klar, dass hier typische Erythroblasten vorlagen. Die Erythroblasten waren nun nicht einzeln in dem Milzgewebe verstreut, sondern bildeten häufig geschlossene Gruppen von dicht aneinander gelagerten Zellen, ganz ähnlich wie im Knochenmark. Viele der Erythroblasten zeigten Mitosen. Dass es sich nicht um Mitosen von Milzzellen handelte, ergab sich daraus, dass die Kerntheilungs-Figuren einerseits mitten in dem Erythroblasten-Gewebe lagen, andererseits die für die Erythroblasten typische, plumpe, gedrungene Form zeigten. Wir finden also hier sämmtliche Kriterien, die wir für die Charakterisirung eines blutbildenden Organes aufgestellt haben: nehmlich Erythroblasten-Gewebe, das sich, durch Vorkommen zahlreicher Kerntheilungs-Figuren, als in lebhafter Regeneration begriffen zu erkennen giebt. In dem gleichen Präparat finden wir zahlreiche Leukocyten, und zwar ebenfalls häufig gewebeartig dicht aneinander gedrängt. Die Leukocyten besitzen theils hufeisenförmige oder zertheilte, theils ovale oder knollenförmige Kerne; viele zeigen pseudo-eosinophile Granulationen. Schliesslich finden wir zahl-

reiche Riesenzellen in dem Milzgewebe zerstreut. Es kommt nun vor, dass Riesenzellen, Leukocyten und Erythroblasten direct aneinander lagern, so dass man glauben könnte, ein Stück Knochenmarkgewebe vor sich zu haben. Fig. 1a (Taf. XVI) giebt ein derartiges Präparat wieder; nur an der, einem Lymphfollikel angehörigen, Gruppe von lymphoiden Zellen erkennt man, dass es sich nicht um Knochenmark-, sondern um Milz-Gewebe handelt.

Unsere Beobachtungen ergeben Folgendes: Die Milz des Kaninchens ist normaler Weise kein Blutbildungs-Organ. Das hauptsächlichste Blutbildungs-Organ des Kaninchens ist das Knochenmark. In dem Knochenmark, und nur in ihm, finden wir normaler Weise Erythroblasten-Gewebe. Das Knochenmark vermag auch den höchst gesteigerten Ansprüchen an die Regenerations-Thätigkeit der Blutbildungs-Organe ganz allein und vollständig zu entsprechen. Denn, wie unsere Versuche lehren, verläuft die Blut-Neubildung bei entmilzten Thieren in genau der gleichen Weise, wie bei normalen Thieren. Im Allgemeinen bleibt die Milz des Kaninchens, — auch nach sehr grossen Blutverlusten —, unbetheiligt an der Bildung der rothen Blutkörperchen. In einzelnen Fällen jedoch, wenn der Untergang der rothen Blutkörperchen ein sehr rapider gewesen, nimmt auch die Milz an der Neubildung der Erythrocyten Theil. Dies wird dadurch erwiesen, dass sich dann in der Milz Inseln von Erythroblasten-Gewebe finden, und dass in dem Erythroblastengewebe zahlreiche Zelltheilungen statthaben. Ich habe nun an dem gleichen Thier, an dem ich das Vorkommen von „Knochenmarks-Gewebe“ in der Milz constatirte, auch die Lymphdrüsen genau untersucht. Auch in diesen fand ich Erythroblasten, ganz vereinzelt auch solche mit Kerntheilungs-Figuren, aber nie waren eine Anzahl von Blutbildungszellen zu einer geschlossenen, gewebeähnlichen Gruppe vereinigt: Das Vorkommen von vereinzelten Erythroblasten war also ein zufälliges; es erklärt sich aus der überaus reichlichen Production von Blutbildungszellen im Knochenmark und in der Milz. Auch Riesenzellen konnte ich in den Lymphdrüsen nur ganz vereinzelt finden.

Das Vorkommen von Inseln von Knochenmarks-Gewebe inmitten der Milz lässt sich auf zweierlei Art erklären. Entweder

hat sich ein zusammenhängendes Partikel Knochenmarks-Gewebe, bestehend aus Riesenzellen, Leukoblasten und Erythroblasten losgelöst, ist in den Kreislauf gerathen und schliesslich in der Milz haften geblieben (eventuell durch retrograden) Transport. Diese Annahme erscheint etwas gewagt, ist aber durchaus möglich. Oder die verschiedenen Knochenmarks-Elemente wurden einzeln abgelöst und haben, in der Milz zurückgehalten, daselbst einen guten Nährboden gefunden, in dem sie sich reichlich vermehrt haben und gewebsbildend aufgetreten sind. Zufällig sind an einzelnen Stellen Riesenzellen, Leukoblasten und Erythroblasten räumlich zusammengetroffen, so dass der Anschein erweckt wird, als ob eine Insel Knochenmarks-Gewebe in das fremde Gewebe verpflanzt worden sei. An anderen Stellen finden sich Riesenzellen, Leukocyten- bezw. Leukoblasten-Heerde und Erythroblasten-Heerde gesondert. Auf jeden Fall haben wir es mit Einwanderung von Knochenmarks-Elementen und mit Entwickelung derselben zu Gewebsheerden zu thun.

Die Einpflanzung von Blutbildungsgewebe in die Milz hat ein bedeutendes allgemeines Interesse. Neumann hatte betont, „dass man Erythrocyten stets nur aus kernhaltigen rothen Blutkörperchen (hämoglobinhaltigen Erythroblasten) hervorgehen sehe. Ein Uebergang von weissen Blutkörperchen in rothe sei nicht zu beobachten. Und doch sei man gewungen, einen solchen anzunehmen. Wenn an irgend einer Stelle Neubildung von Knochen eintrete, so finde man in dem Ossifications-Heerd bald auch Knochenmark. In dem strömenden Blute kreisen nun wohl weisse Blutkörperchen, aber nicht kernhaltige rothe Blutkörperchen. Somit gelangten in den Ossifications-Heerd von den alten Knochenmarks-Elementen nur die hämoglobinlosen Bildungszellen, die „weissen Blutkörperchen“, und man sei daher gezwungen, die Entstehung der übrigen Knochenmarks-Elemente von jenen abzuleiten.“ Nun zeigen unsere Beobachtungen, dass sämmtliche Knochenmarks-Elemente, Riesenzellen so gut, wie Erythroblasten, in den Kreislauf kommen und an geeigneten Orten sich ansiedeln können. Bei lebhafter Blut-Regeneration ist die Zahl solcher auswandernder Knochenmarks-Elemente eine sehr grosse. Im Normalzustand ist diese Zahl sicher eine unvergleichlich kleinere; aber das Uebertreten von Erythroblasten in

das strömende Blut lässt sich durchaus nicht absolut verneinen. Allerdings kann man zahlreiche Blutpräparate betrachten, ohne auf einen Erythroblasten zu stossen. Dies liegt zum Theil an der Seltenheit des Vorkommens, zum Theil an der Schwierigkeit, sie, — wenigstens im frischen, ungefärbten Präparat —, sofort herauszuerkennen. Wie in der mehrfach angeführten Arbeit betont wurde, besitzen die jungen Erythroblasten-Formen einen sehr schmalen Protoplasma-Saum und in diesem einen sehr geringen Hämoglobin-Gehalt. Es kann daher sehr leicht passiren, dass man diese Zellformen übersieht, und nur mit geschärfter Aufmerksamkeit und nach längerer Uebung gelingt es, dieselben als kernhaltige rothe Blutkörperchen zu erkennen. Dann wird man aber auch bei dem normalen Thiere ab und zu, — manchmal erst nach langem Suchen —, einen zweifellosen Erythroblasten in dem strömenden Blute entdecken. Viel häufiger finden sich Erythroblasten bei niederen Wirbelthieren, z. B. bei Huhn und Frosch, im strömenden Blute; sie sind hier allerdings durch scharf ausgeprägte morphologische Kennzeichen leicht von den Erythrocyten zu trennen.

Wenn nun die Thatsache feststeht, dass auch unter normalen Verhältnissen Erythroblasten, — wenn auch vereinzelt —, im Blute kreisen, so gilt für uns auch die Beweiskraft der Neumann'schen Schlussfolgerung nicht mehr. Dass Erythroblasten sich in einem fremden Organ ansiedeln und vermehren können, sehen wir aus unseren Beobachtungen. So gut wie in der Milz, kann dies auch in den spongiösen Räumen neugebildeter Knochensubstanz geschehen, und wir kommen auch hier zu dem in der Arbeit über „Blut-Degeneration und Regeneration" hervorgehobenen Schluss: Erythrocyten entstehen stets nur aus Erythroblasten, d. h. aus wohl charakterisirten, mit den Leukocyten durch keinerlei Uebergänge verbundenen Zellformen, die bei den Säugethieren einen eigenartig structurirten Kern und durchsichtiges, granulationsloses, amöboider Bewegungen nicht fähiges, stets hämoglobinhaltiges Protoplasma besitzen.

Erklärung der Abbildungen auf Tafel XVI, Figg. 11 u. 11.

Fig. 11. Milzgewebe von knochenmarkähnlichem Bau bei lebhafter Blutregeneration.

Fig. 11 11. Hypertrophische mit Blutkörperchen-Trümmern gefüllte Milzzellen.

XIX.

Der Uebergang von Blutkörperchen-Giften auf Foeten.

(Aus dem Pharmakologisch-Poliklinischen Institut der Universität Erlangen.)

Von

Dr. med. R. Heinz, Privatdocenten.

In meiner Arbeit „Ueber Blut-Degeneration und Regeneration“ habe ich die durch „Blutkörperchen-Gifte“ herbeigeführten morphologischen Veränderungen der rothen Blutkörperchen der verschiedenen Wirbelthier-Classen beschrieben. Bei den an Kaninchen, Meerschweinchen und Katzen ausgeführten Vergiftungen wurden nicht selten zum Theil zufällig, zum Theil absichtlich gravide Thiere zum Versuch verwandt. Ich untersuchte dann neben dem Blut der Mutter regelmässig das Blut der Foeten, um zu erfahren, ob das betreffende Gift von der Mutter auf den Foetus überginge, und welche Veränderungen eventuell an dem embryonalen Blut, insbesondere an den grossen, embryonalen, kernhaltigen rothen Blutkörperchen herbeigeführt würden.

Die Frage, ob überhaupt Blutkörperchen-Gifte von der Mutter auf den Foetus übergehen können, erscheint durch folgenden Versuch gelöst:

Meerschweinchen, hochträchtig, erhält 0,15 Phenylhydrazin in 6 Dosen innerhalb 36 Stunden. Wird am 3. Tage todt vorgefunden. Das mütterliche Blut zeigt die in der citirten Arbeit beschriebenen Veränderungen: Schrumpfung und Körnchenbildung. Das Blut der vollständig ausgetragenen Foeten zeigt genau die gleichen Veränderungen. Kernhaltige rothe Blutkörperchen waren nicht zu constatiren.

Das zweite trächtige Thier, das zur Section kam, war eine Katze. Dieselbe war erst seit kurzer Zeit tragend: die Embryonen waren etwa 12 mm lang. Das Thier hatte am ersten Tage 2mal je 0,025, am zweiten Tage 2mal je 0,05 Acethylphenylhydrazin erhalten. Die rothen Blutkörperchen zeigten sämmtlich die in der oben angeführten Arbeit beschriebene Veränderung: die Bildung je eines mikrocytenähnlichen Kornes (abgestorbenen, leicht färbbaren Protoplasmas) in jeder Blutscheibe. Das Thier erschien am 4. Tage schwerkrank. Es wurde durch Chloroform getödtet, die Embryonen rasch herausgenommen und

ihr Blut frisch untersucht. Dasselbe enthielt fast ausschliesslich grosse, kernhaltige, stark gelbgefärbte, „embryonale“ rothe Blutkörperchen und nur wenige kernlose Erythrocyten. Weder die letzteren, noch die ersteren zeigten bei frischer Untersuchung, wie nach Zusatz von Methylviolett-Kochsalzlösung, irgend welche pathologische Veränderungen. Hier war also trotz intensiver, subacuter Vergiftung des Mutterthieres mit einer kräftigen Dosis eines Blutgiftes Nichts von dem letzteren auf den — in einem sehr frühen Stadium befindlichen — Embryo übergegangen.

Die nächsten Versuche wurden an Kaninchen, die seit verschiedener Zeit tragend waren, angestellt. Zur Vergiftung wurde Phenylhydrazin benutzt. Das Phenylhydrazin ist in den Körpersäften löslich und durchdringt leicht alle Gewebe. Die Vergiftung erfolgte subcutan durch mehrfach wiederholte, gleich grosse, bezw. steigende Gaben.

Trächtiges Kaninchen erhält innerhalb 48 St. 6 Dosen à 0,033 Phenylhydrazin. Stirbt am 3. Tage. Im Uterus Embryonen von etwa 1½ cm Länge. Das embryonale Blut besteht zum grössten Theil aus grossen kernhaltigen und nur wenigen kleineren kernlosen rothen Blutkörperchen. Weder die ersteren, noch die letzteren zeigen irgend welche pathologische Veränderungen.

Trächtiges Kaninchen erhält am 1. Tage 3 mal je 0,01 g, am 2. Tage 3 mal je 0,02 g, am 3. Tage 3 mal je 0,03 g Phenylhydrazin. Ist am 4. Tage schwer krank; sämmtliche Blutkörperchen sind hochgradig verändert. Es wird rasch getödtet; die Embryonen herausgenommen. Dieselben haben eine Länge von etwa 2½ cm. Ihr Blut zeigt theils typische, embryonale, kernhaltige, theils ausgebildete kernlose Erythrocyten, theils Uebergänge zwischen beiden. Weder bei frischer Untersuchung, noch nach Zusatz von Methylviolett-Kochsalzlösung zum frischen Blut, noch nach Fixirung und Färbung sind an kernhaltigen wie kernlosen Blutkörperchen irgend welche Veränderungen zu constatiren.

Trächtiges Kaninchen erhält innerhalb 48 St. 8 Dosen à 0,025 g Phenylhydrazin. Ist am 4. Tage moribund. Es wird durch Chloroform getödtet und die Embryonen rasch herausgenommen. Dieselben sind fast 7 cm lang. Ihr Blut enthält überwiegend kernlose und nur wenige kernhaltige rothe Blutkörperchen. An den letzteren sind keine deutlichen Veränderungen wahrzunehmen. Die kernlosen Erythrocyten zeigen dagegen fast sämmtlich Körnchenbildung und Schrumpfung.

Hochträchtiges Kaninchen erhält innerhalb 48 St. 4 Dosen à 0,75 g Phenylhydrazin. Stirbt am 3. Tage. Enthält vollkommen ausgebildete Embryonen. Das Blut derselben besteht fast ausschliesslich aus kernlosen

Erythrocyten. Dieselben zeigen sämmtlich die gleichen hochgradigen Veränderungen, wie die Blutkörperchen der Mutter.

Das Resultat der vorstehend angeführten Versuche ist kurz folgendes: Blutkörperchen-Gifte (Gifte, die die rothen Blutkörperchen morphologisch verändern und später zum Absterben bringen) gehen von der Mutter auf den Foetus über und verändern die Erythrocyten desselben in genau gleicher Weise — aber nur in der zweiten Hälfte der Schwangerschaft. In dieser Zeit sind die kernhaltigen „embryonalen" rothen Blutkörperchen grösstentheils verschwunden und hauptsächlich nur noch kernlose vorhanden. An den kernhaltigen sind keinerlei deutliche Veränderungen nachweisbar. In früheren Trächtigkeits-Perioden finden Veränderungen der rothen Blutkörperchen des Embryos nicht statt, und zwar weder an den kernhaltigen „embryonalen", noch an den kernlosen „erwachsenen" Formen: es geht also in dieser Zeit noch Nichts von dem Blutgifte von der Mutter auf den Foetus über. Der Embryo ist somit in den frühesten Stadien besser gegen chemische Schädigungen von Seiten des mütterlichen Blutes geschützt, als später. Dies ist teleologisch leicht verständlich, da offenbar der in der ersten Entwicklung begriffene Embryo Schädigungen leichter erliegen dürfte, als der fast völlig ausgebildete. Der schwerere oder leichtere Uebergang von Giften von Mutterthier auf Foetus ist offenbar von dem Verhältniss der mütterlichen zu den foetalen Gefässen bedingt. Der Stoffaustausch zwischen mütterlichem und kindlichem Blut erfolgt in der Placenta. Am Ende der Tragperiode, an dem der Foetus reichlicherer Stoff- und namentlich Sauerstoffzufuhr bedarf, erfolgt der Austausch wahrscheinlich leichter und prompter, als in früheren Stadien.

Die Vertheilung von mütterlichem und kindlichem Gewebe in der Placenta ist bekanntlich bei dem Menschen eine andere, als bei den übrigen Säugethieren (Katze, Hund, Kaninchen, Meerschweinchen). Bei letzteren greifen mütterliches und foetales Gewebe ineinander über, wie die zwischen einander geschobenen Finger der beiden Hände; bei dem Menschen (und den höheren Affen) flottiren die kindlichen Zotten frei in dem mütterlichen Blut.[1]) Hier ist also die Aufnahme von Sauerstoff und Nähr-

[1]) Vgl. Heinz: Untersuchungen über den Bau und die Entwicklung der menschlichen Placenta. Archiv für Gynaekologie Bd. XXIII. 1888.

flüssigkeit eine directere, als bei den übrigen Säugern. In früheren Stadien der Entwicklung ähnelt dagegen die menschliche Placenta mehr der thierischen, indem hier, wie dort, die foetalen Zotten in mütterliches Gewebe eingesenkt sind, also die foetalen Gefässe von den mütterlichen ausser durch eine Lage foetalen auch noch durch eine mehr oder minder dicke Schicht mütterlichen Gewebes getrennt sind, so dass der Stoffübergang kein so directer ist. Daher ist wahrscheinlich auch bei dem Menschen der Embryo gegen schädliche Stoffe von Seiten des mütterlichen Blutes in den frühesten Stadien besser geschützt, als in späteren.

XX.

Der Uebergang der embryonalen kernhaltigen rothen Blutkörperchen in kernlose Erythrocyten.

(Aus dem Pharmakologisch-Poliklinischen Institut der Universität Erlangen.)
Von
Dr. med. R. Heinz, Privatdocenten.

(Hierzu Taf. XVI, Fig. 2.)

Die kernlosen Erythrocyten des Säugethiers haben zweierlei verschiedene Vorstufen: bei dem Fötus die sog. embryonalen kernhaltigen rothen Blutkörperchen, bei dem Erwachsenen die kernhaltigen rothen Blutkörperchen des Knochenmarks, die sogenannten Erythroblasten. Beide sind nahe verwandt und haben daher in ihrem Bau gemeinsame Grundzüge; ja die Erythroblasten des Knochenmarkes sind wohl ohne Zweifel directe Nachkommen der embryonalen kernhaltigen rothen Blutkörperchen; aber immerhin bestehen doch auch erhebliche Unterschiede, so dass embryonale Blutkörperchen und Erythroblasten des Erwachsenen auf den ersten Blick zu unterscheiden sind. Die Unterschiede betreffen namentlich die Grösse und die Färbung (den Hämoglobin-Gehalt).

Die embryonalen rothen Blutkörperchen sind zunächst viel grösser, als die Knochenmarks-Erythroblasten derselben Thierart (Kaninchen). Messungen von Letzteren haben folgende Zahlen ergeben:

8,80 μ	Kern	6,60 μ	9,05 μ	Kern	7,45 μ
8,25 „	„	6,60 „	8,25 „	„	5,50 „
9,05 „	„	7,15 „	8,80 „	„	6,05 „
9,35 „	„	7,42 „	8,25 „	„	4,95 „
8,80 „	„	6,85 „	9,35 „	„	7,05 „

während die embryonalen kernhaltigen rothen Blutkörperchen nachstehende Dimensionen zeigten:

13,20 : 13,20 μ	Kern	5,50 μ	13,75 : 12,10 μ	Kern	5,75 μ
12,65 : 12,65 „	„	5,50 „	13,20 : 13,20 „	„	5,50 „
13,75 : 13,75 „	„	6,60 „	12,65 : 12,65 „	„	5,50 „
14,85 : 12,65 „	„	6,60 „	13,20 : 12,65 „	„	5,50 „
11,55 : 10,45 „	„	5,50 „	12,10 : 12,10 „	„	5,50 „

Auch das Verhältniss zwischen Kern und Protoplasma-Leib ist, — wie die vorstehenden Zahlen, sowie die Figur 1 b bis e auf Tafel XV meiner Arbeit: Ueber Blut-Degeneration und Regeneration[1]) lehren —, ein sehr verschiedenes. Bei den Knochenmarks-Erythroblasten ist der Zellsaum stets viel schmaler, oft im Verhältniss zum Kern ganz ausserordentlich schmal. Bei den embryonalen rothen Blutkörperchen beobachten wir dagegen ein mächtig entwickeltes Protoplasma, das den Kern an Masse stets weit übertrifft.

Der Zellsaum des Knochenmarks-Erythroblasten ist schliesslich weit schwächer gefärbt, als das Protoplasma der embryonalen Blutkörperchen. Letztere erscheinen intensiv gelb, während man an jenen oft nur bei starken Vergrösserungen und gutem Licht eine Gelbfärbung des Zellsaumes constatirt.

Aus den kernhaltigen embryonalen rothen Blutkörperchen, wie aus den Erythroblasten des Knochenmarks gehen schliesslich gleichartige kernlose Erythrocyten hervor. Es fragt sich nun, ob die Art und Weise der Umbildung in beiden Fällen die gleiche ist. Es hat dies von vornherein viel Wahrscheinliches an sich; jedoch ist man keineswegs berechtigt, dies ohne Beweis als sicher anzunehmen. Wir haben durchaus kein Recht, Beobachtungen am embryonalen Blut ohne Weiteres auf das erwachsene Thier zu übertragen und umgekehrt.

[1]) Ziegler's Beiträge. Bd. 29. 1901.

In der oben erwähnten Arbeit habe ich den Uebergang der Erythroblasten des Knochenmarks in kernlose Erythrocyten geschildert. Ich habe betont, dass für die interessirende Frage die Untersuchung des absolut frischen Präparates ohne Zusatz von Conservirungs- oder Farbflüssigkeit von höchster Wichtigkeit, ja allein entscheidend sei. Das Studium fixirter und gefärbter Präparate kann die frische Untersuchung nur ergänzen, nie ersetzen. — Das Gleiche, wie für die Knochenmarks-Elemente und das Blut des Erwachsenen, gilt auch für die Untersuchung des embryonalen Blutes. Auch hier gewinnen wir einen sicheren Einblick in die Vorgänge bei der Umwandlung in kernhaltige Blutscheiben nur durch Untersuchung des frischen Blutes, ohne Zusatz von irgend einer Conservirungs-Flüssigkeit, auch nicht von sog. „physiologischer" Kochsalzlösung. Die Beobachtungen an fixirten und gefärbten Präparaten können dann unterstützendes und ergänzendes Material liefern.

Bekanntlich giebt es im Wesentlichen zwei Theorien für die Umwandlung von kernhaltigen in kernlose rothe Blutkörperchen. Nach der einen soll dieselbe durch Ausstossung, nach der anderen durch Zerfall oder Auflösung des Kerns erfolgen.[1])

Die Lehre von der Ausstossung des Kernes hat Rindfleisch begründet, indem er in seinem bekannten Experimente zeigte, dass auf Zusatz von 0,6 pCt. Kochsalzlösung die embryonalen rothen Blutkörperchen unter den Augen des Beobachters ihre Kerne austreten liessen. — Der Versuch von Rindfleisch wurde von den Meisten für beweisend angesehen; erst nach längerer Zeit kam man auf den Gedanken, dass das Austreten der Kerne in der 0,6 pCt. Kochsalzlösung kein normaler, sondern gewissermassen ein pathologischer Vorgang sei, der erst durch die — dem embryonalen Blut nicht einmal isotonische — Kochsalzlösung hervorgerufen werde. Nach der Meinung der Gegner erfolgt das Verschwinden des Kernes nicht durch Austreten aus der Blutzelle, sondern durch allmähliche

[1]) Eine Zusammenstellung der neuesten Literatur beabsichtige ich in dem Biologischen Centralblatt 1902 zu geben. Die Literatur bis 1892 findet sich, zusammengestellt von Opel, im Centralblatt für allg. Pathologie u. pathol. Anatomie. Bd. III. 1892.

Auflösung in dem Protoplasma, dem nach einem Theil der Autoren ein Zerfall des Kernes in Theilstücke vorhergehen soll.

Ich machte meine Beobachtungen an Embryonen von Kaninchen, die gelegentlich, — bei Blutdruckversuchen oder Aehnlichem, — zur Section kamen; und zwar erhielt ich Embryonen von drei verschiedenen Entwickelungsstufen. Die jüngsten Embryonen hatten eine Länge von 8 mm; dann kamen solche von 15 mm und schliesslich von 24 mm zur Beobachtung. Auch ganz oder fast ganz ausgetragene Föten untersuchte ich; jedoch sind dieselben für das Studium der Frage ungeeignet, weil sie überwiegend kernlose Erythrocyten in ihrem Blute führen.

Die Untersuchung wurde so vorgenommen, dass von dem quer durchschnittenen Embryo mit dem Deckgläschen ein Blutströpfchen abgestreift und sofort ohne irgend welche Zusatzflüssigkeit betrachtet wurde. Zu manchen Präparaten wurde Methylviolett-Kochsalz (0,8 pCt.) -Lösung zugesetzt. Einzelne Präparate wurden nach Ehrlich fixirt und gefärbt. Ausserdem wurde je 1 Embryo in 10 pCt. Formol und in Formol-Sublimat-Eisessig (10 : 3,5 : 1 pCt.) fixirt, in Paraffin eingebettet und die Schnitte theils mit Hämalaun-Orange (oder Eosin), theils mit Heidenhain-Ehrlich-Biondi'schem Farbengemisch gefärbt. Auch hier erwies sich, — wie für alle Zwecke der Blutuntersuchung, — das Formol durch seine ausgezeichnete Conservirung der Form wie der Farbe der Blutzellen als ideales Fixirungsmittel.

Die Ergebnisse der Untersuchung des frischen Blutpräparates sind folgende: Die embryonalen kernhaltigen rothen Blutkörperchen besitzen Form und Färbung, wie es Fig. 2a (Taf. XVI) oben zeigt. Die Dimensionen der Blutzellen wie der Zellkerne sind oben mitgetheilt worden. Das Protoplasma ist stark gelb gefärbt, so stark wie die ev. vorhandenen kernlosen Erythrocyten selbst. Der Kern ist ungefärbt, wie man bei günstiger Lagerung eines Blutkörperchens erkennen kann; in vielen Fällen erscheint er aber, weil von Hämoglobin gefärbtem Protoplasma bedeckt, ebenfalls gelblich. Der Kern zeigt charakteristische Structur, die gleiche, wie die Kerne der Knochenmarks-Erythroblasten des erwachsenen Thieres. Er ist durchzogen von einem dichten Netzwerk gleichmässig dicker Balken, die nur kleine, regel-

mässige Räume zwischen sich frei lassen. Dieses Netzwerk nimmt Kernfarbstoffe intensiv auf; die Kerne erscheinen deshalb sehr dunkel tingirt; aber bei einer guten Kernfärbung erkennt man sofort, wie bei den Knochenmarks-Erythroblasten, dass der Kern nicht diffus gefärbt (nicht „pyknotisch") ist, sondern dass er ein dichtes Netzwerk stark gefärbter Chromatinbalken mit zwischengelagerter, schwach gefärbter Interfilarsubstanz enthält. — Die embryonalen rothen Blutkörperchen haben im Allgemeinen runde Gestalt. Jedoch finden sich auch vielfach abweichende Formen. Zahlreiche Blutzellen zeigen Einstülpungen; und zwar entweder an einer Stelle: dann sehen sie nicht selten glockenförmig aus; oder an zwei gegenüberliegenden Stellen, wobei gewöhnlich die eine Einbuchtung tiefer ist, als die andere; sehr häufig auch an drei, in gleichem Abstand von einander befindlichen Stellen. Der Kern sitzt meistens in der Mitte; häufig jedoch auch excentrisch, dagegen kaum je — bei gut erhaltenen Exemplaren — direct an der Peripherie.

Die beschriebenen Zellen sind die typischen embryonalen rothen Blutkörperchen. Sie setzten bei dem Embryo I fast allein das Blut zusammen, bei Embryo II bilden sie den weitaus grösseren, und bei Embryo III immer noch einen beträchtlichen Theil der körperlichen Blutelemente. Bei E. I fanden sich nur vereinzelte, bei E. II zahlreiche und bei E. III massenhaft fertig ausgebildete, kernlose rothe Blutkörperchen. Dieselben haben folgende Grösse:

7,15 μ — 8,25 μ — 7,70 μ — 7,15 μ — 8,80 μ
7,32 „ — 7,15 „ — 8,80 „ — 8,25 „ — 7,15 „

Zwischen den typischen embryonalen Blutzellen und den kernlosen Erythrocyten finden sich nun bei E. II und namentlich bei E. III zahlreiche Zwischenformen. Fig. 2a (Taf. XVI) giebt sie wieder. Dieselben zeigen folgende Durchmesser:

11,55 μ — 10,45 μ — 11,00 μ — 11,27 μ — 10,45 μ
8,80 „ — 9,90 „ — 9,35 „ — 8,80 „ — 8,25 „

Man wird nicht fehl gehen, wenn man die grösseren für die jüngeren, die kleineren für die älteren, fortgeschritteneren ansieht. Irgend ein Kriterium für das relative Alter der verschiedenen Blutbildungszellen muss man haben, wenn man

Entwickelungsreihen aufstellen will. Bei den Knochenmarks-Erythroblasten hielt ich mich an den Hämoglobin-Gehalt und schloss, dass die Erythroblastenzellen mit schmalem, schwach gefärbtem Saum (und relativ grossem Kern) die jüngeren, die mit breitem, deutlich gelb gefärbtem Protoplasma-Leib (und kleinerem Kern) die älteren Entwickelungsstufen darstellten. Bei den embryonalen rothen Blutkörperchen, bei denen auch die jüngsten gleichmässig stark mit Hämoglobin imprägnirt sind, wird man mit Recht aus der Zasammenziehung des Zellleibs von den sehr bedeutenden Dimensionen der embryonalen Formen zu dem schmalen Durchmesser der fertigen Erythrocyten auf fortschreitende Altersstufen schliessen dürfen. — Die Zwischenformen mit den Durchmessern 11,55—8,80 μ sind es nun, die uns vor Allem, und zwar insbesondere in Bezug auf das Verhalten des Kernes, interessiren. Was sehen wir nun an denselben? Wir beobachten zunächst, — besonders reichlich bei E. III —, Zellen mit fast unverkleinertem Durchmesser, bei denen der Kern seine charakteristische Structur nicht mehr so deutlich zeigt. Das Chromatin-Netzwerk tritt nicht mehr prägnant hervor; es sieht aus, als ob der Kern einen diffus trüben, halbflüssigen Inhalt habe. Das mikroskopische Bild des Kernes erscheint wie verwischt; nicht nur seine innere Structur, auch seine äussere Contur tritt nicht mehr scharf hervor. Dabei scheint es, als ob der Kern an Durchmesser abgenommen habe. Thatsächlich zeigt der Kern auch etwas kleinere Dimensionen: 4,95 und 4,40 μ.

Unter den nächst kleineren Zwischenformen erkennt man nun solche, die nicht nur eine Verkleinerung sämmtlicher Durchmesser, sondern auch den Uebergang von der Kugelform zu der Scheibenform erkennen lassen. Auf solche Formen ist das Haupt-Augenmerk zu richten. Es bieten sich da Bilder, wie sie Fig. 2 (Taf. XVI) zeigt: scheibenförmige Blutkörperchen mit einem fein granulirten, wenig scharf begrenzten Kern in der Mitte. Der Kern zeigt zuweilen nicht mehr runde, sondern ovale oder höckerige Form. Häufig verkleinert er sich dabei bedeutend; seine Conturen werden ganz unregelmässig; er erscheint länglich, knollenförmig, zuweilen löst sich ein Teilstück ganz ab und liegt frei neben dem Haupttheil des Kernes in der

Blutzelle. Letztere Form kommt aber durchaus nicht häufig, sondern im Gegentheil als ausserordentliche Seltenheit vor. Ein Zerfall in Theilstücke ist also, — nach unseren Beobachtungen am frischen Präparat —, durchaus nicht das Gewöhnliche, findet sich vielmehr nur als seltene Ausnahme.

Viele Blutkörperchen von 10,45—8,80 μ Durchmesser und von Scheibenform lassen den Kern nur eben deutlich mit ganz schwachen Conturen erkennen; nur bei scharfer Einstellung und genauem Zusehen constatirt man das Vorhandensein eines kernähnlichen Gebildes in der Blutzelle. Dasselbe ist allerdings nur mehr ein „Schatten" von einem Kern; es sieht aus, als ob der Kern eben in Verflüchtigung begriffen sei. Der Kern erscheint dabei häufig nicht zusammengezogen, verkleinert; es sieht vielmehr aus, als ob er auseinandergehe und, indem er seine Conturen verliere, sich in dem Zellprotoplasma auflöse. Fig. 1a zeigt einige derartige Formen, offenbar die letzten Uebergangsformen zu den Erythrocyten.[1])

Was sehen wir nun an den gehärteten und gefärbten Präparaten? Wie bemerkt, wird durch Formol-, bezw. Formol-Sublimat-Eisessig, Gestalt wie Färbung der Blutzellen ausgezeichnet erhalten. Die Färbung mit Hämalaun, Methylgrün u. s. w. dient nun dazu, die Kerne der Blutbildungszellen deutlicher hervorzuheben. Bei E. I und E. II erscheinen die meisten Kerne so wie Fig. 2 (Taf. XVI) oben es zeigt: wir erkennen das regelmässige Netzwerk von Chromatin-Balken mit wenig zwischengelagerter Interfilarsubstanz. Bei E. III sehen wir ausserdem zahlreiche grosse runde Blutzellen mit zwar sehr lebhaft, aber diffus gefärbtem Kerne. Die Färbung der Kerne ist bei Anwendung von Ehrlich-Heidenhain-Biondi dunkelgrün. Durchmustern wir nun die Zellen mit kleinerem Durchmesser, die Uebergangsformen. Dieselben zeigen zum Theil noch deutlichen Kern; aber derselbe ist nicht dunkelgrün, sondern diffus hellgrün gefärbt. In anderen Zellen finden sich noch ziemlich gut gefärbte

[1]) Einige embryonale rothe Blutkörperchen zeigen vereinzelte Granula. Dieselben sind nicht etwa Partikel zerfallener Kerne; sie finden sich nehmlich zuweilen auch neben dem gut erhaltenen Kern in dem Zellprotoplasma. Sie sind stark lichtbrechend; sie färben sich mit Neutralroth. — Ihre Bedeutung ist nicht ganz klar.

Kerne; aber dieselben sind verkleinert, deformirt, einzelne, — wenn auch nur sehr selten —, zerstückelt. Die den Uebergang zur Scheibenform zeigenden Zellen lassen eben gerade einen runden oder ovalen Kern erkennen. Derselbe wird nur bei scharfer Einstellung sichtbar, bei einem geringen Heben oder Senken des Tubus verschwindet er wieder. Er ist nicht mehr grün gefärbt, oder die grüne Farbe wird durch das Orange des Zellleibs verdeckt. Solche schattenartige, wie in Verflüchtigung begriffenen Zellkerne sind bei den fixirten und gefärbten Präparaten noch schöner und deutlicher zu beobachten, als bei den frisch untersuchten. Das Abtrennen von Theilstücken des Kernes wird etwas häufiger beobachtet, als bei dem frischen Präparat, wahrscheinlicher aber nur deshalb, weil es deutlicher in die Augen springt. Aber auch bei dieser, Kernfragmente besser darstellenden Methode sieht man Kern-Fragmentirung nur als grosse Seltenheit. Der gewöhnliche Vorgang ist vielmehr die ganz allmähliche, unter Verwischung der Conturen erfolgende Auflösung des Kernes in dem Zellleib. Der Kern verliert dabei seine Affinität zu Kernfarbstoffen schliesslich ganz; nachdem er ganz im Anfang eine Zeit lang abnorm stark, aber diffus färbbar, — „pyknotisch“ —, erschien. Wir sehen, die Vorgänge sind ganz analog denen, die wir bei der Umwandlung von kernhaltigen Erythroblasten in kernlose Erythrocyten geschildert haben.[1]) Diese Umwandlung scheint, wie wir dort bemerkten, sehr rasch vor sich zu gehen, weil wir so relativ selten Uebergangsbilder zwischen beiden bei dem erwachsenen Säugethier constatiren können. Solche finden sich in viel grösserer Zahl zwischen den embryonalen kernhaltigen und kernlosen rothen Blutkörperchen zu einer gewissen Periode der Gravidität. — Untersuchung des frischen Blutes, sowie gut fixirter und gefärbter Organe ergiebt in gleicher Weise, dass der Uebergang in kernlose Erythrocyten nicht durch Kern-Ausstossung, sondern durch allmähliche Auflösung des Kernes, — im Allgemeinen ohne Kern-Fragmentirung —, erfolgt.

[1]) S. Fig. 1c bis e auf Taf. XV der citirten Arbeit. — Zu ganz ähnlichen Resultaten gelangten Israel und Pappenheim bei der Untersuchung des embryonalen Mäuseblutes. Vergleiche Virchow's Archiv. Bd. 143.

Erklärung der Abbildungen auf Tafel XVI, Fig. 2.

Fig. 2. Uebergang embryonaler, kernhaltiger, rother Blutkörperchen in kernlose Erythrocyten, frisch untersucht und mit Ehrlich-Heidenhain-Bondi'schem Farbengemisch gefärbt.

Berichtigung. Durch ein Versehen beim Druck sind die Figurenbezeichnungen auf Tafel IX in umgekehrter Reihenfolge eingetragen; sie sind demgemäss von 10—1 zu lesen, statt von 1—10.

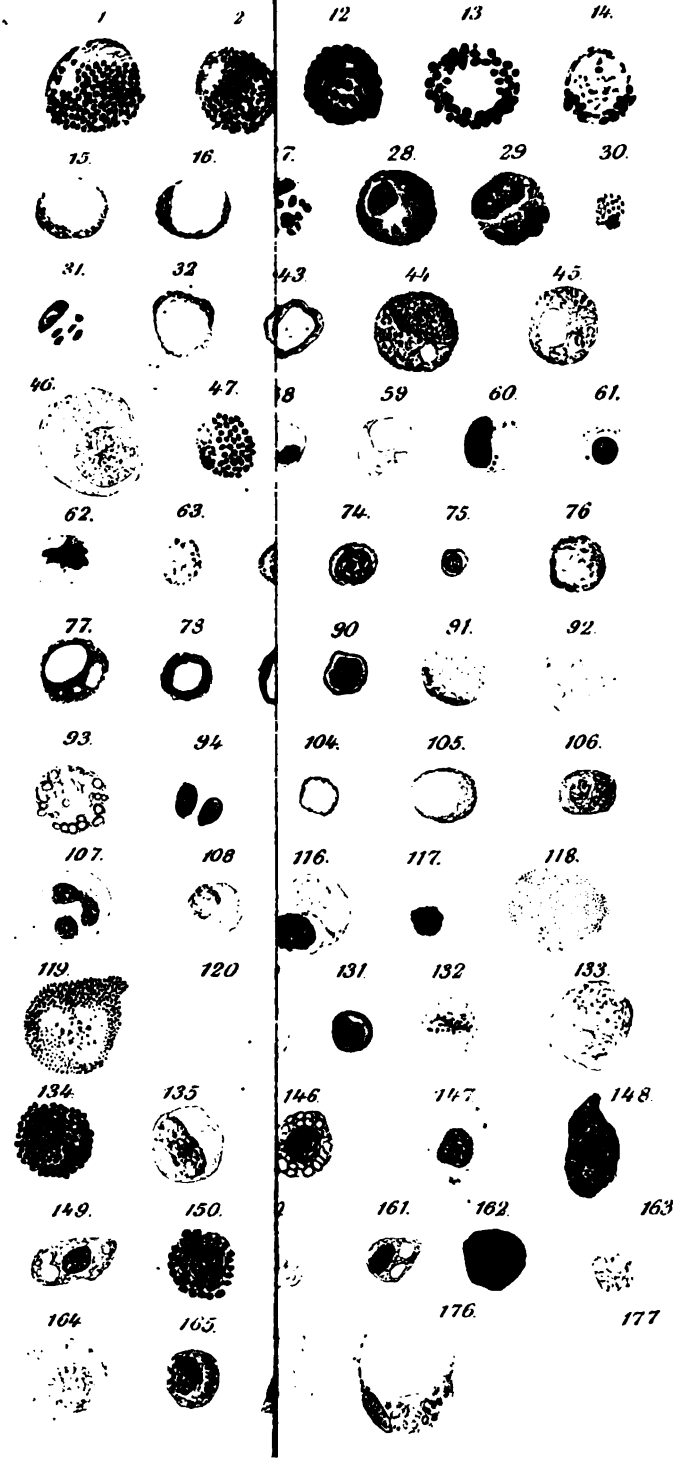
1
2
12
13
14.
15.
16.
7.
28.
29
30.
31.
32
43.
44
45.
46.
47.
8
59
60.
61.
62.
63.
74.
75.
76
77.
78
90
91.
92.
93.
94
104.
105.
106.
107.
108
116.
117.
118.
119.
120
131.
132
133.
134.
135
146.
147.
148.
149.
150.
161.
162.
163
164.
165.
176.
177



Fig. 3.



Fig. 7

Fig. 13

Fig. 14.

Fig. 17.

Fig. 18.

Fig. 21

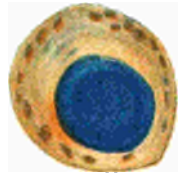

Fig. 22.



Fig. 27

Fig. 28

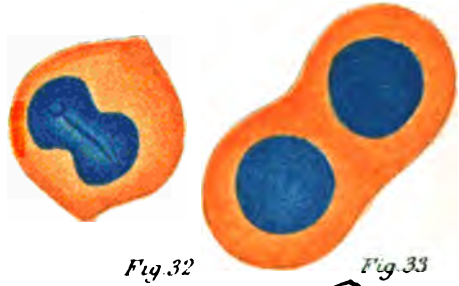

Fig. 32

Fig. 33

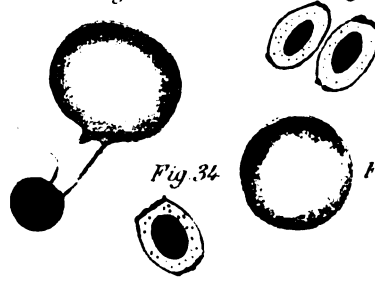

J.J. Thomas, lith. Inst. Berlin. S.W.

Taf. XIII.

Thomas, Lith. Inst. Berlin 1853

Fig. 1.

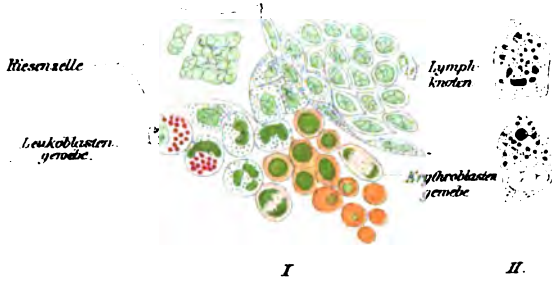
Riesenzelle
Leukoblasten-gewebe
Lymph-knoten
Erythroblasten-gewebe
I
II.

Fig. 2



Date Due

Demco 293-5

Tabelle III.

a)

Entmilztes Kaninchen	Gesammtzahl der rothen Blutkörperchen	Veränderte rothe Blutkörperchen	Neugebildete rothe Blutkörperchen	Weisse Blutkörperchen
Normal	6035000	0	0	10000
Nach 2 Tagen	2840000	2690000	150000	22500
„ 4 „	1650000	1152500	497500	27500
„ 6 „	1835000	555000	1280000	22000
„ 8 „	2377500	112500	2265000	14000
„ 10 „	2920000	12500	2907500	13000
„ 12 „	3605000	vereinzelte	2920000	13500
„ 14 „	4277500	0	3605000	12500
„ 16 „	5020000	0	4277500	11500
„ 18 „	5695000	0	5020000	10500
„ 20 „	5975000	0	5975900	11000

b)

Normales Kaninchen	Gesammtzahl der rothen Blutkörperchen	Veränderte rothe Blutkörperchen	Neugebildete rothe Blutkörperchen	Weisse Blutkörperchen
Normal	5875000	0	0	11500
Nach 2 Tagen	2775000	2580000	195000	20000
„ 4 „	1820000	1415000	405000	27500
„ 6 „	1895000	657500	1237500	22000
„ 8 „	2137500	120000	2017500	24000
„ 10 „	2895000	25000	2870000	15000
„ 12 „	3420000	Vereinzelte	3420000	13500
„ 14 „	4220000	0	4220000	12500
„ 16 „	5025000	0	5025000	13000
„ 18 „	5487500	0	5487500	11500
„ 20 „	5880000	0	5880000	12000

Dosen erfolgt der Tod unter den gleichen Erscheinungen und denselben anatomischen Veränderungen[1]); bei Vergiftung mit kräftig wirksamen, aber nicht tödtlichen Dosen erfolgt sowohl die Fortschaffung der veränderten Blutkörperchen aus dem Blute, wie die Ersatzbildung neuer Blutkörperchen in der gleichen Zeit. Die Erwartung, dass bei erhöhter Inanspruchnahme der Milzthätigkeit der Ausfall der letzteren deutliche Unterschiede zeitigen würde, hat sich also nicht erfüllt. Die Arbeitsleistung der Milz, — sowohl die sicher erwiesene Deponirung von Blutkörperchen-Trümmern, wie die umstrittene Neubildung von Erythrocyten —, wird also bei Ausfall der Milz ohne nachweisbare Störungen von anderen Organen übernommen. Bei dem Untergang zahlreicher Blutkörperchen nimmt bekanntlich die

[1]) Siehe hierüber meine oben citirte Arbeit.

Tabelle IV.

a)

Entmilztes Kaninchen	Gesammtzahl der rothen Blutkörp.	Veränderte rothe Blutkörp.	Neugebild. rothe Blutkörp.	Hb.-Gehalt nach Gowers	Weisse Blutkörperchen
Normal	6060000	0	0	54 pCt.	11500
Nach 1 Tage	3120000	3095000	25000		
Nach 2 Tagen	1775000	1595000	180000	Nicht be-	32500
„ 3 „	1250000	900000	350000	[stimmbar	
„ 4 „	995000	545000	450000	16 pCt. (?)	30000
„ 5 „	1080000	355000	725000		
„ 6 „	1277500	225000	1.0525000	18 pCt.	27500
„ 7 „	1365000	75000	1290000		
„ 8 „	1647500	22500	1625000	19½ pCt.	15000
„ 9 „	2000000	12500	1987500		
„ 10 „	2365000	Vereinzelte	2365000	26 „	17000
„ 11 „	2677500	Vereinzelte	2677500		
„ 12 „	3105000	Vereinzelte	3105000	30½ „	13500
„ 13 „	3420000	0	3420000		
„ 14 „	3865000	0	3865000	37 „	14000
„ 15 „	4312500	0	4312500		
„ 16 „	4775000	0	4775000	46 „	12500
„ 17 „	5120000	0	5120000		
„ 18 „	5495000	0	5495000	49 „	13000
„ 19 „	5737500	0	5737500		
„ 20 „	6000000	0	6000000	52 „	13000

b)

Normales Kaninchen	Gesammtzahl der rothen Blutkörp.	Veränderte rothe Blutkörp.	Neugebild. rothe Blutkörp.	Hb.-Gehalt nach Gowers	Weisse Blutkörperchen
Normal	6180000	0	0	54 pCt.	13000
Nach 1 Tage	3250000	3200000	50000		
Nach 2 Tagen	1835000	1710000	125000	Nicht be-	32000
„ 3 „	1860000	1490000	370000	[stimmbar	
„ 4 „	1000000	450000	550000	18 pCt. (?)	26500
„ 5 „	860000	280000	630000		
„ 6 „	1043000	210000	833000	18 pCt.	41500
„ 7 „	1183000	92000	1091000		
„ 8 „	1380000	52000	1328000	21 „	32000
„ 9 „	1681000	29000	1652000		
„ 10 „	2280000	11000	2269000	24½ „	12000
„ 11 „	2366000	Vereinzelte	2366000		
„ 12 „	2780000	„	2780000	29 „	12000
„ 13 „	3060000	„	3060000		
„ 14 „	3570000	0	3570000	33½ „	13500
„ 15 „	4000000	0	4000000		
„ 16 „	4775000	0	4775000	41 „	12500
„ 17 „	45147500	0	5147500		
„ 18 „	5520000	0	5520000	48 „	13500
„ 19 „	5707500	0	5707500		
„ 20 „	5895000	0	5895000	52 „	12500

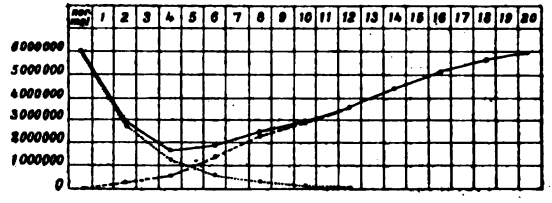

Versuch 5. Normales Kaninchen.

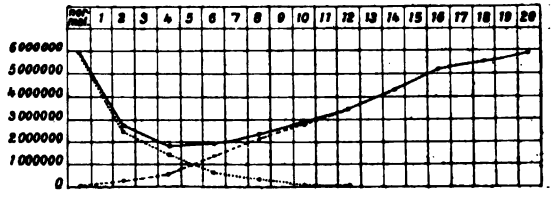

Versuch 5. Entmilztes Kaninchen.

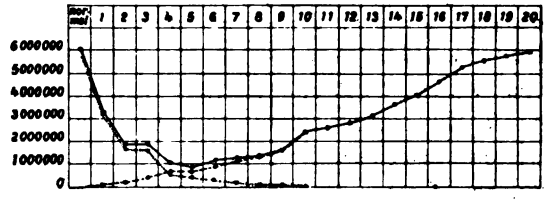

Versuch 6. Normales Kaninchen.

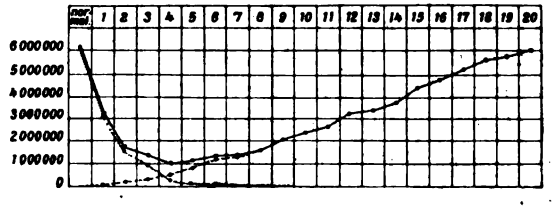

Versuch 6. Entmilztes Kaninchen.

Milz an Volumen und an Consistenz zu, ihre Farbe geht von rothbraun in schwarzbraun oder auch schwarzviolett über. In den Milzzellen wie in dem Stroma finden sich massenhaft Degenerations-Producte von rothen Blutkörperchen. Sehr deutlich konnte ich den Untergang von rothen Blutkörperchen in den Pulpazellen der Katzenmilz verfolgen (s. Fig. 5 auf Taf. XIV der citirten Arbeit). — Ein sehr eigenthümliches Verhalten zu den Gefässen der Milz zeigen die durch p-Amidobenzoesäureester (und ähnliche Blutkörperchen-Gifte) veränderten rothen Blutkörperchen. p-Amidobenzoesäureester erzeugt die Ausscheidung eines Körnchen-förmigen Gebildes an der Peripherie eines jeden Erythrocyten. Vermöge dieser Körnchen bleiben die veränderten Blutkörperchen in den Gefässen der Milz haften; die Körnchen dringen in die Gefässwand ein; die rothen Blutkörperchen werden, oft um das Vielfache ihres Durchmessers, lang ausgezogen; schliesslich reissen die Körnchen ab und bleiben in der Gefässwand, bezw. deren nächster Umgebung stecken, wodurch sie gewissermaassen unschädlich gemacht werden, indem sie nun nicht mehr zu Kreislauf-Störungen, Thrombosen u. s. w. Veranlassung geben können. Wenn nun diese Abfiltrirung der Körnchen-Bildungen nicht mehr erfolgte, so musste es möglich erscheinen, dass die mit denselben behafteten Blutkörperchen an irgend welcher Stelle Schaden anrichten würden, so dass die gleiche Dosis schwerere Störungen oder intensivere pathologische Veränderungen hervorrufen würde. Wie Versuch 3 und 4 zeigt, findet aber ein deutlicher Unterschied bei normalen und entmilzten Thieren nicht statt. Dies wird verständlich, wenn wir bedenken, dass die Milz bei den Kaninchen ein relativ kleines Organ darstellt. Die Bluttrümmer-aufnehmende Thätigkeit der Milz wird mit Leichtigkeit von den in der gleichen Richtung thätigen Organen, von Lymphdrüsen, Knochenmark und Leber mit übernommen, so dass die Fortschaffung der veränderten Blutkörperchen bei dem entmilzten Thier in der gleichen Zeit vollendet ist, wie bei dem normalen Thier.

Ganz analog verläuft die Vergiftung mit den noch rascher und intensiver wirkenden Blutkörperchen-Giften Hydroxylamin und Phenylhydrazin. Entmilzte Thiere verhalten sich denselben gegenüber genau wie normale Thiere.

Wie verhält es sich nun mit dem Thätigkeits-Antheil der Milz an der Regeneration des Blutes nach dem Untergang massenhafter rother Blutkörperchen? Kommt die Milz für diese Regeneration wesentlich in Betracht? Wir kommen hierbei zu der Frage: Hat die Milz überhaupt etwas mit der Neubildung von rothen Blutkörperchen zu thun? Bekanntlich bestehen über diese Frage sehr getheilte Ansichten. Die Mehrzahl der Forscher (so z. B. Neumann, Bizzozero, Ehrlich) leugnen für die höheren Wirbelthiere (für die Säuger, Vögel, Reptilien und die Anuren unter den Amphibien) jede Betheiligung an der Bildung der Erythrocyten. Nach anderen Forschern (insbesondere Löwit) ist die Milz bei dem Säugethier normaler Weise an der Blut-Bildung betheiligt, da sich in ihr, (wie auch in den Lymphdrüsen), Erythroblasten fänden. Eine Reihe, insbesondere italieniacher. Forscher giebt an, dass die Milz der Säuger zwar normaler Weise keine rothen Blutkörperchen entstehen lasse, dass aber in der Zeit gesteigerter Blutbildung (nach grösseren Blutverlusten) sich in der Milz Erythroblasten fänden, wodurch die Betheiligung der Milz an der Regeneration der Erythrocyten erwiesen sei.

Aus unseren Experimenten ergiebt sich zunächst, dass der Verlauf der Blut-Regeneration nach Untergang der gesammten rothen Blutkörperchen bei entmilzten Thieren kein wesentlich anderer ist, als bei normalen Thieren. Also: die Milz ist für die Neubildung der rothen Blutkörperchen entbehrlich; selbst wenn an die regenerative Thätigkeit der Blut-bildenden Organe die höchsten Anforderungen gestellt werden, erfolgt auch ohne die Milz die Blutkörperchen-Neubildung in durchaus befriedigender Weise. Dies beweist nun nicht, dass die Milz mit der Bildung von rothen Blutkörperchen überhaupt Nichts zu thun habe. Dem kann so sein, aber es könnte ebenso auch die Blutbildungs-Thätigkeit der Milz von einem anderen Organ mit übernommen sein.

Um die Frage zu entscheiden, ob die Milz an der Neubildung von rothen Blutkörperchen betheiligt ist, müssen wir die Milz histologisch untersuchen, und zwar die Milz von jungen, bezw. neugeborenen Thieren, bezw. von erwachsenen im Stadium hochgesteigerter Blut-Regeneration. Ich habe zunächst eine grössere Anzahl Milzen von normalen erwachsenen und jungen

Kaninchen untersucht. Stücke der Milz wurden in 10 pCt. Formol oder in Formol-Sublimat-Eisessig fixirt und mit Hämalaun-Orange oder mit Ehrlich-Heidenhain-Biondi'schem Farbengemisch gefärbt. Insbesonders die letztere Färbung ist für die Darstellung von Blut-bildenden Organen sehr geeignet, weil die Erythroblasten durch dieselbe sehr gut hervorgehoben und von den lymphoiden Zellen leicht unterscheidbar gemacht werden.

Für die Beurtheilung eines Organes als Erythrocyten-bildendes Organ ist folgender Satz maassgebend: „Als Blutbildungs-Organe können nur solche angesehen werden, an denen Blutbildungszellen zu Gewebs-Complexen vereinigt sind und Vermehrung durch Theilung zeigen.“ [1])

Die Untersuchung der normalen Kaninchen-Milzen hat nun Folgendes ergeben: Von zelligen Elementen finden sich, ausser den Bestandtheilen des Bindegewebes und der Gefässe, in der Milz: die Pulpazellen, die Lymphzellen und vereinzelte, nie in grösseren Mengen sich findende, ein- oder mehrkernige Leukocyten. Diese letzteren zeigen im Allgemeinen keine Granulationen; zerstreut finden sich zwar hier und da einzelne Leukocyten mit schönen, neutrophilen (bezw. „pseudoeosinophilen“) Granulis aber nicht häufiger als in anderen Organen (z. B. der Leber), also als zufällige Bestandtheile, nie in solcher Masse, wie in dem Knochenmark, in welchem sie direct gewebsbildend auftreten. Riesenzellen, die für das Knochenmark so charakteristisch sind, finden sich nicht als regelmässiger Gewebs-Bestandtheil der Milz. Man kann Dutzende von Präparaten durchsuchen, ohne eine einzige Riesenzelle zu treffen. In anderen Fällen, namentlich bei Milzen ganz junger Thiere, trifft man hie und da einmal auf eine Riesenzelle; aber auch hier finden sie sich immer nur zufällig und als seltenes Vorkommniss. Bekanntlich kreisen unter gewissen Bedingungen Riesenzellen des Knochenmarks im Blute und können sogar zu Gefäss-Verlegungen Anlass geben. Es kann daher nicht Wunder nehmen, wenn ab und zu eine Riesenzelle in die Milz geräth.

Das dritte, für das Knochenmark so typische Element, die Erythroblasten, fehlen vollständig in der normalen Milz.

[1]) S. S. 369 der citirten Arbeit.

Durch die Ehrlich-Heidenhain-Biondi'sche Färbung werden, wie bemerkt, die Erythroblasten ausserordentlich scharf hervorgehoben. Sie sind auch von den kleinzelligen Lymphocyten mit rundem Kern und schmalem Protoplasma-Saum sofort durch ihre eigenthümliche Kern-Structur zu unterscheiden. Wären somit Erythroblasten, wenn auch nur in geringer Zahl, vorhanden, so müssten sie deutlich hervortreten. Wir vermissen aber, wie gesagt, die Erythroblasen in der normalen Milz vollständig. Die Milz von Kaninchen ist also normaler Weise kein erythrocytenbildendes Organ.

Wie verhält sich nun die Milz des Kaninchens bei lebhafter Blut-Neubildung? Ich habe zahlreiche Milzen nach Vergiftung mit p. Amidobenzoesäureester, Hydroxylamin und Phenylhydrazin am 6., 8., 10. und 12. Tage untersucht. Dieselben zeigten naturgemäss zahlreiche, in allen Stadien der Degeneration begriffene rothe Blutkörperchen, Trümmer von solchen, sowie Pigment-Reste. Die Anfüllung mit Bluttrümmern war am intensivsten bis zum 6. Tage, dann nahm sie, — offenbar durch Resorption, — progressiv ab. Die Blutkörperchen-Trümmer liegen theils frei in dem interstitiellen Gewebe, theils in Zellen eingeschlossen, und zwar zum grösseren Theil in Pulpazellen, zum kleineren Theil in polymorphkernigen Leukocyten. Die Zahl der weissen Blutkörperen ist bedeutend vermehrt; dies rührt aber nur von der allgemeinen Vermehrung der Leukocyten nach Blutgiften her, sowie von dem Umstand, dass mit Blutkörperchen-Trümmern beladene Leukocyten mit Vorliebe in der Milz festgehalten und aus dem Kreislauf ausgeschieden werden. Riesenzellen finden sich nicht, oder nur als ausnahmsweises Vorkommniss. Dagegen findet man ab und zu vereinzelte Erythroblasten inmitten des Milzgewebes. Bei den gleichen Thieren findet man aber bei genauer Durchsuchung vereinzelte Erythroblasten auch in anderen Organen, z. B. in der Leber. Die Erythroblasten gelangen aus dem Knochenmark in den Kreislauf und damit in die verschiedensten Organe. Aus dem vereinzelten Vorkommen von Erythroblasten ist durchaus nicht zu schliessen, dass die Milz sich in ein erythrocytenbildendes Organ umgewandelt habe: denn es fehlt ihr das Erythroblasten-Gewebe.

Das geschilderte Verhalten fand ich bei zahlreichen, mit mässigen Dosen von Blutgiften vergifteten Thieren. Bei diesen erfolgt der Untergang der geschädigten Blutkörperchen allmählich —, innerhalb 12 Tagen. Viel rascher erfolgt das Verschwinden der geschädigten Erythrocyten bei Vergiftung mit grösseren Dosen (0,1 und mehr g) Phenylhydrazin oder Hydroxylamin. Hier ist bereits nach 48 Stunden der grösste Theil der Blutkörperchen zu Grunde gegangen (s. die oben mitgetheilten Tabellen). In einzelnen Fällen sank die Blutkörperchen-Zahl bei derartigen Vergiftungen auf unter 1 Million pro cmm. Als ich nun die Milz eines Thieres, dessen Blutkörperchenzahl in Folge Vergiftung mit 0,16 Phenylhydrazin (in 4 Dosen) auf 966000 pro cmm heruntergegangen war, am 10. Tage nach der Vergiftung untersuchte, fand ich ein von dem oben geschilderten ganz abweichendes Verhalten. In dem, in Formol-Sublimat-Eisessig fixirten, mit Ehrlich-Heidenhain-Biondi'schem Farbengemisch gefärbten Präparat fielen sofort zahlreiche Zellen mit rundem, gleichmässig stark gefärbtem („pyknotischem") und durchsichtigem, granulalosem, ungefärbtem oder schwach orangegefärbtem Protoplasma auf. Es war auf den ersten Blick klar, dass hier typische Erythroblasten vorlagen. Die Erythroblasten waren nun nicht einzeln in dem Milzgewebe verstreut, sondern bildeten häufig geschlossene Gruppen von dicht aneinander gelagerten Zellen, ganz ähnlich wie im Knochenmark. Viele der Erythroblasten zeigten Mitosen. Dass es sich nicht um Mitosen von Milzzellen handelte, ergab sich daraus, dass die Kerntheilungs-Figuren einerseits mitten in dem Erythroblasten-Gewebe lagen, andererseits die für die Erythroblasten typische, plumpe, gedrungene Form zeigten. Wir finden also hier sämmtliche Kriterien, die wir für die Charakterisirung eines blutbildenden Organes aufgestellt haben: nehmlich Erythroblasten-Gewebe, das sich, durch Vorkommen zahlreicher Kerntheilungs-Figuren, als in lebhafter Regeneration begriffen zu erkennen giebt. In dem gleichen Präparat finden wir zahlreiche Leukocyten, und zwar ebenfalls häufig gewebeartig dicht aneinander gedrängt. Die Leukocyten besitzen theils hufeisenförmige oder zertheilte, theils ovale oder knollenförmige Kerne; viele zeigen pseudo-eosinophile Granulationen. Schliesslich finden wir zahl-

reiche Riesenzellen in dem Milzgewebe zerstreut. Es kommt nun vor, dass Riesenzellen, Leukocyten und Erythroblasten direct aneinander lagern, so dass man glauben könnte, ein Stück Knochenmarkgewebe vor sich zu haben. Fig. 1a (Taf. XVI) giebt ein derartiges Präparat wieder; nur an der, einem Lymphfollikel angehörigen, Gruppe von lymphoiden Zellen erkennt man, dass es sich nicht um Knochenmark-, sondern um Milz-Gewebe handelt.

Unsere Beobachtungen ergeben Folgendes: Die Milz des Kaninchens ist normaler Weise kein Blutbildungs-Organ. Das hauptsächlichste Blutbildungs-Organ des Kaninchens ist das Knochenmark. In dem Knochenmark, und nur in ihm, finden wir normaler Weise Erythroblasten-Gewebe. Das Knochenmark vermag auch den höchst gesteigerten Ansprüchen an die Regenerations-Thätigkeit der Blutbildungs-Organe ganz allein und vollständig zu entsprechen. Denn, wie unsere Versuche lehren, verläuft die Blut-Neubildung bei entmilzten Thieren in genau der gleichen Weise, wie bei normalen Thieren. Im Allgemeinen bleibt die Milz des Kaninchens, — auch nach sehr grossen Blutverlusten —, unbetheiligt an der Bildung der rothen Blutkörperchen. In einzelnen Fällen jedoch, wenn der Untergang der rothen Blutkörperchen ein sehr rapider gewesen, nimmt auch die Milz an der Neubildung der Erythrocyten Theil. Dies wird dadurch erwiesen, dass sich dann in der Milz Inseln von Erythroblasten-Gewebe finden, und dass in dem Erythroblastengewebe zahlreiche Zelltheilungen statthaben. Ich habe nun an dem gleichen Thier, an dem ich das Vorkommen von „Knochenmarks-Gewebe“ in der Milz constatirte, auch die Lymphdrüsen genau untersucht. Auch in diesen fand ich Erythroblasten, ganz vereinzelt auch solche mit Kerntheilungs-Figuren, aber nie waren eine Anzahl von Blutbildungszellen zu einer geschlossenen, gewebeähnlichen Gruppe vereinigt: Das Vorkommen von vereinzelten Erythroblasten war also ein zufälliges; es erklärt sich aus der überaus reichlichen Production von Blutbildungszellen im Knochenmark und in der Milz. Auch Riesenzellen konnte ich in den Lymphdrüsen nur ganz vereinzelt finden.

Das Vorkommen von Inseln von Knochenmarks-Gewebe inmitten der Milz lässt sich auf zweierlei Art erklären. Entweder

hat sich ein zusammenhängendes Partikel Knochenmarks-Gewebe, bestehend aus Riesenzellen, Leukoblasten und Erythroblasten losgelöst, ist in den Kreislauf gerathen und schliesslich in der Milz haften geblieben (eventuell durch retrograden) Transport. Diese Annahme erscheint etwas gewagt, ist aber durchaus möglich. Oder die verschiedenen Knochenmarks-Elemente wurden einzeln abgelöst und haben, in der Milz zurückgehalten, daselbst einen guten Nährboden gefunden, in dem sie sich reichlich vermehrt haben und gewebsbildend aufgetreten sind. Zufällig sind an einzelnen Stellen Riesenzellen, Leukoblasten und Erythroblasten räumlich zusammengetroffen, so dass der Anschein erweckt wird, als ob eine Insel Knochenmarks-Gewebe in das fremde Gewebe verpflanzt worden sei. An anderen Stellen finden sich Riesenzellen, Leukocyten- bezw. Leukoblasten-Heerde und Erythroblasten-Heerde gesondert. Auf jeden Fall haben wir es mit Einwanderung von Knochenmarks-Elementen und mit Entwickelung derselben zu Gewebsheerden zu thun.

Die Einpflanzung von Blutbildungsgewebe in die Milz hat ein bedeutendes allgemeines Interesse. Neumann hatte betont, „dass man Erythrocyten stets nur aus kernhaltigen rothen Blutkörperchen (hämoglobinhaltigen Erythroblasten) hervorgehen sehe. Ein Uebergang von weissen Blutkörperchen in rothe sei nicht zu beobachten. Und doch sei man gewungen, einen solchen anzunehmen. Wenn an irgend einer Stelle Neubildung von Knochen eintrete, so finde man in dem Ossifications-Heerd bald auch Knochenmark. In dem strömenden Blute kreisen nun wohl weisse Blutkörperchen, aber nicht kernhaltige rothe Blutkörperchen. Somit gelangten in den Ossifications-Heerd von den alten Knochenmarks-Elementen nur die hämoglobinlosen Bildungszellen, die „weissen Blutkörperchen“, und man sei daher gezwungen, die Entstehung der übrigen Knochenmarks-Elemente von jenen abzuleiten.“ Nun zeigen unsere Beobachtungen, dass sämmtliche Knochenmarks-Elemente, Riesenzellen so gut, wie Erythroblasten, in den Kreislauf kommen und an geeigneten Orten sich ansiedeln können. Bei lebhafter Blut-Regeneration ist die Zahl solcher auswandernder Knochenmarks-Elemente eine sehr grosse. Im Normalzustand ist diese Zahl sicher eine unvergleichlich kleinere; aber das Uebertreten von Erythroblasten in

das strömende Blut lässt sich durchaus nicht absolut verneinen. Allerdings kann man zahlreiche Blutpräparate betrachten, ohne auf einen Erythroblasten zu stossen. Dies liegt zum Theil an der Seltenheit des Vorkommens, zum Theil an der Schwierigkeit, sie, — wenigstens im frischen, ungefärbten Präparat —, sofort herauszuerkennen. Wie in der mehrfach angeführten Arbeit betont wurde, besitzen die jungen Erythroblasten-Formen einen sehr schmalen Protoplasma-Saum und in diesem einen sehr geringen Hämoglobin-Gehalt. Es kann daher sehr leicht passiren, dass man diese Zellformen übersieht, und nur mit geschärfter Aufmerksamkeit und nach längerer Uebung gelingt es, dieselben als kernhaltige rothe Blutkörperchen zu erkennen. Dann wird man aber auch bei dem normalen Thiere ab und zu, — manchmal erst nach langem Suchen —, einen zweifellosen Erythroblasten in dem strömenden Blute entdecken. Viel häufiger finden sich Erythroblasten bei niederen Wirbelthieren, z. B. bei Huhn und Frosch, im strömenden Blute; sie sind hier allerdings durch scharf ausgeprägte morphologische Kennzeichen leicht von den Erythrocyten zu trennen.

Wenn nun die Thatsache feststeht, dass auch unter normalen Verhältnissen Erythroblasten, — wenn auch vereinzelt —, im Blute kreisen, so gilt für uns auch die Beweiskraft der Neumann'schen Schlussfolgerung nicht mehr. Dass Erythroblasten sich in einem fremden Organ ansiedeln und vermehren können, sehen wir aus unseren Beobachtungen. So gut wie in der Milz, kann dies auch in den spongiösen Räumen neugebildeter Knochensubstanz geschehen, und wir kommen auch hier zu dem in der Arbeit über „Blut-Degeneration und Regeneration" hervorgehobenen Schluss: Erythrocyten entstehen stets nur aus Erythroblasten, d. h. aus wohl charakterisirten, mit den Leukocyten durch keinerlei Uebergänge verbundenen Zellformen, die bei den Säugethieren einen eigenartig structurirten Kern und durchsichtiges, granulationsloses, amöboider Bewegungen nicht fähiges, stets hämoglobinhaltiges Protoplasma besitzen.

Erklärung der Abbildungen auf Tafel XVI, Figg. 1 I u. II.

Fig. 1 I. Milzgewebe von knochenmarkähnlichem Bau bei lebhafter Blutregeneration.

Fig. 1 II. Hypertrophische mit Blutkörperchen-Trümmern gefüllte Milzzellen.

XIX.

Der Uebergang von Blutkörperchen-Giften auf Foeten.

(Aus dem Pharmakologisch-Poliklinischen Institut der Universität Erlangen.)

Von

Dr. med. R. Heinz, Privatdocenten.

In meiner Arbeit „Ueber Blut-Degeneration und Regeneration“ habe ich die durch „Blutkörperchen-Gifte“ herbeigeführten morphologischen Veränderungen der rothen Blutkörperchen der verschiedenen Wirbelthier-Classen beschrieben. Bei den an Kaninchen, Meerschweinchen und Katzen ausgeführten Vergiftungen wurden nicht selten zum Theil zufällig, zum Theil absichtlich gravide Thiere zum Versuch verwandt. Ich untersuchte dann neben dem Blut der Mutter regelmässig das Blut der Foeten, um zu erfahren, ob das betreffende Gift von der Mutter auf den Foetus überginge, und welche Veränderungen eventuell an dem embryonalen Blut, insbesondere an den grossen, embryonalen, kernhaltigen rothen Blutkörperchen herbeigeführt würden.

Die Frage, ob überhaupt Blutkörperchen-Gifte von der Mutter auf den Foetus übergehen können, erscheint durch folgenden Versuch gelöst:

Meerschweinchen, hochträchtig, erhält 0,15 Phenylhydrazin in 6 Dosen innerhalb 36 Stunden. Wird am 3. Tage todt vorgefunden. Das mütterliche Blut zeigt die in der citirten Arbeit beschriebenen Veränderungen: Schrumpfung und Körnchenbildung. Das Blut der vollständig ausgetragenen Foeten zeigt genau die gleichen Veränderungen. Kernhaltige rothe Blutkörperchen waren nicht zu constatiren.

Das zweite trächtige Thier, das zur Section kam, war eine Katze. Dieselbe war erst seit kurzer Zeit tragend: die Embryonen waren etwa 12 mm lang. Das Thier hatte am ersten Tage 2mal je 0,025, am zweiten Tage 2mal je 0,05 Acethylphenylhydrazin erhalten. Die rothen Blutkörperchen zeigten sämmtlich die in der oben angeführten Arbeit beschriebene Veränderung: die Bildung je eines mikrocytenähnlichen Kornes (abgestorbenen, leicht färbbaren Protoplasmas) in jeder Blutscheibe. Das Thier erschien am 4. Tage schwerkrank. Es wurde durch Chloroform getödtet, die Embryonen rasch herausgenommen und

ihr Blut frisch untersucht. Dasselbe enthielt fast ausschliesslich grosse, kernhaltige, stark gelbgefärbte, „embryonale“ rothe Blutkörperchen und nur wenige kernlose Erythrocyten. Weder die letzteren, noch die ersteren zeigten bei frischer Untersuchung, wie nach Zusatz von Methylviolett-Kochsalzlösung, irgend welche pathologische Veränderungen. Hier war also trotz intensiver subacuter Vergiftung des Mutterthieres mit einer kräftigen Dosis eines Blutgiftes Nichts von dem letzteren auf den — in einem sehr frühen Stadium befindlichen — Embryo übergegangen.

Die nächsten Versuche wurden an Kaninchen, die seit verschiedener Zeit tragend waren, angestellt. Zur Vergiftung wurde Phenylhydrazin benutzt. Das Phenylhydrazin ist in den Körpersäften löslich und durchdringt leicht alle Gewebe. Die Vergiftung erfolgte subcutan durch mehrfach wiederholte, gleich grosse, bezw. steigende Gaben.

Trächtiges Kaninchen erhält innerhalb 48 St. 6 Dosen à 0,033 Phenylhydrazin. Stirbt am 3. Tage. Im Uterus Embryonen von etwa 1½ cm Länge. Das embryonale Blut besteht zum grössten Theil aus grossen kernhaltigen und nur wenigen kleineren kernlosen rothen Blutkörperchen. Weder die ersteren, noch die letzteren zeigen irgend welche pathologische Veränderungen.

Trächtiges Kaninchen erhält am 1. Tage 3 mal je 0,01 g, am 2. Tage 3 mal je 0,02 g, am 3. Tage 3 mal je 0,03 g Phenylhydrazin. Ist am 4. Tage schwer krank; sämmtliche Blutkörperchen sind hochgradig verändert. Es wird rasch getödtet; die Embryonen herausgenommen. Dieselben haben eine Länge von etwa 2½ cm. Ihr Blut zeigt theils typische, embryonale, kernhaltige, theils ausgebildete kernlose Erythrocyten, theils Uebergänge zwischen beiden. Weder bei frischer Untersuchung, noch nach Zusatz von Methylviolett-Kochsalzlösung zum frischen Blut, noch nach Fixirung und Färbung sind an kernhaltigen wie kernlosen Blutkörperchen irgend welche Veränderungen zu constatiren.

Trächtiges Kaninchen erhält innerhalb 48 St. 8 Dosen à 0,025 g Phenylhydrazin. Ist am 4. Tage moribund. Es wird durch Chloroform getödtet und die Embryonen rasch herausgenommen. Dieselben sind fast 7 cm lang. Ihr Blut enthält überwiegend kernlose und nur wenige kernhaltige rothe Blutkörperchen. An den letzteren sind keine deutlichen Veränderungen wahrzunehmen. Die kernlosen Erythrocyten zeigen dagegen fast sämmtlich Körnchenbildung und Schrumpfung.

Hochträchtiges Kaninchen erhält innerhalb 48 St. 4 Dosen à 0,75 g Phenylhydrazin. Stirbt am 3. Tage. Enthält vollkommen ausgebildete Embryonen. Das Blut derselben besteht fast ausschliesslich aus kernlosen

Erythrocyten. Dieselben zeigen sämmtlich die gleichen hochgradigen Veränderungen, wie die Blutkörperchen der Mutter.

Das Resultat der vorstehend angeführten Versuche ist kurz folgendes: Blutkörperchen-Gifte (Gifte, die die rothen Blutkörperchen morphologisch verändern und später zum Absterben bringen) gehen von der Mutter auf den Foetus über und verändern die Erythrocyten desselben in genau gleicher Weise — aber nur in der zweiten Hälfte der Schwangerschaft. In dieser Zeit sind die kernhaltigen „embryonalen" rothen Blutkörperchen grösstentheils verschwunden und hauptsächlich nur noch kernlose vorhanden. An den kernhaltigen sind keinerlei deutliche Veränderungen nachweisbar. In früheren Trächtigkeits-Perioden finden Veränderungen der rothen Blutkörperchen des Embryos nicht statt, und zwar weder an den kernhaltigen „embryonalen", noch an den kernlosen „erwachsenen" Formen: es geht also in dieser Zeit noch Nichts von dem Blutgifte von der Mutter auf den Foetus über. Der Embryo ist somit in den frühesten Stadien besser gegen chemische Schädigungen von Seiten des mütterlichen Blutes geschützt, als später. Dies ist teleologisch leicht verständlich, da offenbar der in der ersten Entwicklung begriffene Embryo Schädigungen leichter erliegen dürfte, als der fast völlig ausgebildete. Der schwerere oder leichtere Uebergang von Giften von Mutterthier auf Foetus ist offenbar von dem Verhältniss der mütterlichen zu den foetalen Gefässen bedingt. Der Stoffaustausch zwischen mütterlichem und kindlichem Blut erfolgt in der Placenta. Am Ende der Tragperiode, an dem der Foetus reichlicherer Stoff- und namentlich Sauerstoffzufuhr bedarf, erfolgt der Austausch wahrscheinlich leichter und prompter, als in früheren Stadien.

Die Vertheilung von mütterlichem und kindlichem Gewebe in der Placenta ist bekanntlich bei dem Menschen eine andere, als bei den übrigen Säugethieren (Katze, Hund, Kaninchen, Meerschweinchen). Bei letzteren greifen mütterliches und foetales Gewebe ineinander über, wie die zwischen einander geschobenen Finger der beiden Hände; bei dem Menschen (und den höheren Affen) flottiren die kindlichen Zotten frei in dem mütterlichen Blut.[1]) Hier ist also die Aufnahme von Sauerstoff und Nähr-

[1]) Vgl. Heinz: Untersuchungen über den Bau und die Entwicklung der menschlichen Placenta. Archiv für Gynaekologie Bd. XXIII. 1888.

flüssigkeit eine directere, als bei den übrigen Säugern. In früheren Stadien der Entwicklung ähnelt dagegen die menschliche Placenta mehr der thierischen, indem hier, wie dort, die foetalen Zotten in mütterliches Gewebe eingesenkt sind, also die foetalen Gefässe von den mütterlichen ausser durch eine Lage foetalen auch noch durch eine mehr oder minder dicke Schicht mütterlichen Gewebes getrennt sind, so dass der Stoffübergang kein so directer ist. Daher ist wahrscheinlich auch bei dem Menschen der Embryo gegen schädliche Stoffe von Seiten des mütterlichen Blutes in den frühesten Stadien besser geschützt, als in späteren.

XX.

Der Uebergang der embryonalen kernhaltigen rothen Blutkörperchen in kernlose Erythrocyten.

(Aus dem Pharmakologisch-Poliklinischen Institut der Universität Erlangen.)
Von
Dr. med. R. Heinz, Privatdocenten.

(Hierzu Taf. XVI, Fig. 2.)

Die kernlosen Erythrocyten des Säugethiers haben zweierlei verschiedene Vorstufen: bei dem Fötus die sog. embryonalen kernhaltigen rothen Blutkörperchen, bei dem Erwachsenen die kernhaltigen rothen Blutkörperchen des Knochenmarks, die sogenannten Erythroblasten. Beide sind nahe verwandt und haben daher in ihrem Bau gemeinsame Grundzüge; ja die Erythroblasten des Knochenmarkes sind wohl ohne Zweifel directe Nachkommen der embryonalen kernhaltigen rothen Blutkörperchen; aber immerhin bestehen doch auch erhebliche Unterschiede, so dass embryonale Blutkörperchen und Erythroblasten des Erwachsenen auf den ersten Blick zu unterscheiden sind. Die Unterschiede betreffen namentlich die Grösse und die Färbung (den Hämoglobin-Gehalt).

Die embryonalen rothen Blutkörperchen sind zunächst viel grösser, als die Knochenmarks-Erythroblasten derselben Thierart (Kaninchen). Messungen von Letzteren haben folgende Zahlen

8,80 μ	Kern	6,60 μ		9,05 μ	Kern	7,45 μ	
8,25 „	„	6,60 „		8,25 „	„	5,50 „	
9,05 „	„	7,15 „		8,80 „	„	6,05 „	
9,35 „	„	7,42 „		8,25 „	„	4,95 „	
8,80 „	„	6,85 „		9,35 „	„	7,05 „	

während die embryonalen kernhaltigen rothen Blutkörperchen nachstehende Dimensionen zeigten:

13,20 : 13,20 μ	Kern	5,50 μ		13,75 : 12,10 μ	Kern	5,75 μ	
12,65 : 12,65 „	„	5,50 „		13,20 : 13,20 „	„	5,50 „	
13,75 : 13,75 „	„	6,60 „		12,65 : 12,65 „	„	5,50 „	
14,85 : 12,65 „	„	6,60 „		13,20 : 12,65 „	„	5,50 „	
11,55 : 10,45 „	„	5,50 „		12,10 : 12,10 „	„	5,50 „	

Auch das Verhältniss zwischen Kern und Protoplasma-Leib ist, — wie die vorstehenden Zahlen, sowie die Figur 1b bis e auf Tafel XV meiner Arbeit: Ueber Blut-Degeneration und Regeneration[1]) lehren —, ein sehr verschiedenes. Bei den Knochenmarks-Erythroblasten ist der Zellsaum stets viel schmaler, oft im Verhältniss zum Kern ganz ausserordentlich schmal. Bei den embryonalen rothen Blutkörperchen beobachten wir dagegen ein mächtig entwickeltes Protoplasma, das den Kern an Masse stets weit übertrifft.

Der Zellsaum des Knochenmarks-Erythroblasten ist schliesslich weit schwächer gefärbt, als das Protoplasma der embryonalen Blutkörperchen. Letztere erscheinen intensiv gelb, während man an jenen oft nur bei starken Vergrösserungen und gutem Licht eine Gelbfärbung des Zellsaumes constatirt.

Aus den kernhaltigen embryonalen rothen Blutkörperchen, wie aus den Erythroblasten des Knochenmarks gehen schliesslich gleichartige kernlose Erythrocyten hervor. Es fragt sich nun, ob die Art und Weise der Umbildung in beiden Fällen die gleiche ist. Es hat dies von vornherein viel Wahrscheinliches an sich; jedoch ist man keineswegs berechtigt, dies ohne Beweis als sicher anzunehmen. Wir haben durchaus kein Recht, Beobachtungen am embryonalen Blut ohne Weiteres auf das erwachsene Thier zu übertragen und umgekehrt.

[1]) Ziegler's Beiträge. Bd. 29. 1901.

In der oben erwähnten Arbeit habe ich den Uebergang der Erythroblasten des Knochenmarks in kernlose Erythrocyten geschildert. Ich habe betont, dass für die interessirende Frage die Untersuchung des absolut frischen Präparates ohne Zusatz von Conservirungs- oder Farbflüssigkeit von höchster Wichtigkeit, ja allein entscheidend sei. Das Studium fixirter und gefärbter Präparate kann die frische Untersuchung nur ergänzen, nie ersetzen. — Das Gleiche, wie für die Knochenmarks-Elemente und das Blut des Erwachsenen, gilt auch für die Untersuchung des embryonalen Blutes. Auch hier gewinnen wir einen sicheren Einblick in die Vorgänge bei der Umwandlung in kernhaltige Blutscheiben nur durch Untersuchung des frischen Blutes, ohne Zusatz von irgend einer Conservirungs-Flüssigkeit, auch nicht von sog. „physiologischer" Kochsalzlösung. Die Beobachtungen an fixirten und gefärbten Präparaten können dann unterstützendes und ergänzendes Material liefern.

Bekanntlich giebt es im Wesentlichen zwei Theorien für die Umwandlung von kernhaltigen in kernlose rothe Blutkörperchen. Nach der einen soll dieselbe durch Ausstossung, nach der anderen durch Zerfall oder Auflösung des Kerns erfolgen.[1])

Die Lehre von der Ausstossung des Kernes hat Rindfleisch begründet, indem er in seinem bekannten Experimente zeigte, dass auf Zusatz von 0,6 pCt. Kochsalzlösung die embryonalen rothen Blutkörperchen unter den Augen des Beobachters ihre Kerne austreten liessen. — Der Versuch von Rindfleisch wurde von den Meisten für beweisend angesehen; erst nach längerer Zeit kam man auf den Gedanken, dass das Austreten der Kerne in der 0,6 pCt. Kochsalzlösung kein normaler, sondern gewissermassen ein pathologischer Vorgang sei, der erst durch die — dem embryonalen Blut nicht einmal isotonische — Kochsalzlösung hervorgerufen werde. Nach der Meinung der Gegner erfolgt das Verschwinden des Kernes nicht durch Austreten aus der Blutzelle, sondern durch allmähliche

[1]) Eine Zusammenstellung der neuesten Literatur beabsichtige ich in dem Biologischen Centralblatt 1902 zu geben. Die Literatur bis 1892 findet sich, zusammengestellt von Opel, im Centralblatt für allg. Pathologie u. pathol. Anatomie. Bd. III. 1892.

Auflösung in dem Protoplasma, dem nach einem Theil der Autoren ein Zerfall des Kernes in Theilstücke vorhergehen soll.

Ich machte meine Beobachtungen an Embryonen von Kaninchen, die gelegentlich, — bei Blutdruckversuchen oder Aehnlichem, — zur Section kamen; und zwar erhielt ich Embryonen von drei verschiedenen Entwickelungsstufen. Die jüngsten Embryonen hatten eine Länge von 8 mm; dann kamen solche von 15 mm und schliesslich von 24 mm zur Beobachtung. Auch ganz oder fast ganz ausgetragene Föten untersuchte ich; jedoch sind dieselben für das Studium der Frage ungeeignet, weil sie überwiegend kernlose Erythrocyten in ihrem Blute führen.

Die Untersuchung wurde so vorgenommen, dass von dem quer durchschnittenen Embryo mit dem Deckgläschen ein Blutströpfchen abgestreift und sofort ohne irgend welche Zusatzflüssigkeit betrachtet wurde. Zu manchen Präparaten wurde Methylviolett-Kochsalz (0,8 pCt.) -Lösung zugesetzt. Einzelne Präparate wurden nach Ehrlich fixirt und gefärbt. Ausserdem wurde je 1 Embryo in 10 pCt. Formol und in Formol-Sublimat-Eisessig (10 : 3,5 : 1 pCt.) fixirt, in Paraffin eingebettet und die Schnitte theils mit Hämalaun-Orange (oder Eosin), theils mit Heidenhain-Ehrlich-Biondi'schem Farbengemisch gefärbt. Auch hier erwies sich, — wie für alle Zwecke der Blutuntersuchung, — das Formol durch seine ausgezeichnete Conservirung der Form wie der Farbe der Blutzellen als ideales Fixirungsmittel.

Die Ergebnisse der Untersuchung des frischen Blutpräparates sind folgende: Die embryonalen kernhaltigen rothen Blutkörperchen besitzen Form und Färbung, wie es Fig. 2a (Taf. XVI) oben zeigt. Die Dimensionen der Blutzellen wie der Zellkerne sind oben mitgetheilt worden. Das Protoplasma ist stark gelb gefärbt, so stark wie die ev. vorhandenen kernlosen Erythrocyten selbst. Der Kern ist ungefärbt, wie man bei günstiger Lagerung eines Blutkörperchens erkennen kann; in vielen Fällen erscheint er aber, weil von Hämoglobin gefärbtem Protoplasma bedeckt, ebenfalls gelblich. Der Kern zeigt charakteristische Structur, die gleiche, wie die Kerne der Knochenmarks-Erythroblasten des erwachsenen Thieres. Er ist durchzogen von einem dichten Netzwerk gleichmässig dicker Balken, die nur kleine, regel-

Blutzelle. Letztere Form kommt aber durchaus nicht häufig, sondern im Gegentheil als ausserordentliche Seltenheit vor. Ein Zerfall in Theilstücke ist also, — nach unseren Beobachtungen am frischen Präparat —, durchaus nicht das Gewöhnliche, findet sich vielmehr nur als seltene Ausnahme.

Viele Blutkörperchen von 10,45—8,80 μ Durchmesser und von Scheibenform lassen den Kern nur eben deutlich mit ganz schwachen Conturen erkennen; nur bei scharfer Einstellung und genauem Zusehen constatirt man das Vorhandensein eines kernähnlichen Gebildes in der Blutzelle. Dasselbe ist allerdings nur mehr ein „Schatten" von einem Kern; es sieht aus, als ob der Kern eben in Verflüchtigung begriffen sei. Der Kern erscheint dabei häufig nicht zusammengezogen, verkleinert; es sieht vielmehr aus, als ob er auseinandergehe und, indem er seine Conturen verliere, sich in dem Zellprotoplasma auflöse. Fig. 1a zeigt einige derartige Formen, offenbar die letzten Uebergangsformen zu den Erythrocyten.[1])

Was sehen wir nun an den gehärteten und gefärbten Präparaten? Wie bemerkt, wird durch Formol-, bezw. Formol-Sublimat-Eisessig, Gestalt wie Färbung der Blutzellen ausgezeichnet erhalten. Die Färbung mit Hämalaun, Methylgrün u. s. w. dient nun dazu, die Kerne der Blutbildungszellen deutlicher hervorzuheben. Bei E. I und E. II erscheinen die meisten Kerne so wie Fig. 2 (Taf. XVI) oben es zeigt: wir erkennen das regelmässige Netzwerk von Chromatin-Balken mit wenig zwischengelagerter Interfilarsubstanz. Bei E. III sehen wir ausserdem zahlreiche grosse runde Blutzellen mit zwar sehr lebhaft, aber diffus gefärbtem Kerne. Die Färbung der Kerne ist bei Anwendung von Ehrlich-Heidenhain-Biondi dunkelgrün. Durchmustern wir nun die Zellen mit kleinerem Durchmesser, die Uebergangsformen. Dieselben zeigen zum Theil noch deutlichen Kern; aber derselbe ist nicht dunkelgrün, sondern diffus hellgrün gefärbt. In anderen Zellen finden sich noch ziemlich gut gefärbte

[1]) Einige embryonale rothe Blutkörperchen zeigen vereinzelte Granula. Dieselben sind nicht etwa Partikel zerfallener Kerne; sie finden sich nehmlich zuweilen auch neben dem gut erhaltenen Kern in dem Zellprotoplasma. Sie sind stark lichtbrechend; sie färben sich mit Neutralroth. — Ihre Bedeutung ist nicht ganz klar.

Kerne; aber dieselben sind verkleinert, deformirt, einzelne, — wenn auch nur sehr selten —, zerstückelt. Die den Uebergang zur Scheibenform zeigenden Zellen lassen eben gerade einen runden oder ovalen Kern erkennen. Derselbe wird nur bei scharfer Einstellung sichtbar, bei einem geringen Heben oder Senken des Tubus verschwindet er wieder. Er ist nicht mehr grün gefärbt, oder die grüne Farbe wird durch das Orange des Zellleibs verdeckt. Solche schattenartige, wie in Verflüchtigung begriffenen Zellkerne sind bei den fixirten und gefärbten Präparaten noch schöner und deutlicher zu beobachten, als bei den frisch untersuchten. Das Abtrennen von Theilstücken des Kernes wird etwas häufiger beobachtet, als bei dem frischen Präparat, wahrscheinlicher aber nur deshalb, weil es deutlicher in die Augen springt. Aber auch bei dieser, Kernfragmente besser darstellenden Methode sieht man Kern-Fragmentirung nur als grosse Seltenheit. Der gewöhnliche Vorgang ist vielmehr die ganz allmähliche, unter Verwischung der Conturen erfolgende Auflösung des Kernes in dem Zellleib. Der Kern verliert dabei seine Affinität zu Kernfarbstoffen schliesslich ganz; nachdem er ganz im Anfang eine Zeit lang abnorm stark, aber diffus färbbar, — „pyknotisch“ —, erschien. Wir sehen, die Vorgänge sind ganz analog denen, die wir bei der Umwandlung von kernhaltigen Erythroblasten in kernlose Erythrocyten geschildert haben.[1]) Diese Umwandlung scheint, wie wir dort bemerkten, sehr rasch vor sich zu gehen, weil wir so relativ selten Uebergangsbilder zwischen beiden bei dem erwachsenen Säugethier constatiren können. Solche finden sich in viel grösserer Zahl zwischen den embryonalen kernhaltigen und kernlosen rothen Blutkörperchen zu einer gewissen Periode der Gravidität. — Untersuchung des frischen Blutes, sowie gut fixirter und gefärbter Organe ergiebt in gleicher Weise, dass der Uebergang in kernlose Erythrocyten nicht durch Kern-Ausstossung, sondern durch allmähliche Auflösung des Kernes, — im Allgemeinen ohne Kern-Fragmentirung —, erfolgt.

[1]) S. Fig. 1c bis e auf Taf. XV der citirten Arbeit. — Zu ganz ähnlichen Resultaten gelangten Israel und Pappenheim bei der Untersuchung des embryonalen Mäuseblutes. Vergleiche Virchow's Archiv. Bd. 143.

Erklärung der Abbildungen auf Tafel XVI, Fig. 2.

Fig. 2. Uebergang embryonaler, kernhaltiger, rother Blutkörperchen in kernlose Erythrocyten, frisch untersucht und mit Ehrlich-Heidenhain-Bondi'schem Farbengemisch gefärbt.

Berichtigung. Durch ein Versehen beim Druck sind die Figurenbezeichnungen auf Tafel IX in umgekehrter Reihenfolge eingetragen; sie sind demgemäss von 10—1 zu lesen, statt von 1—10.

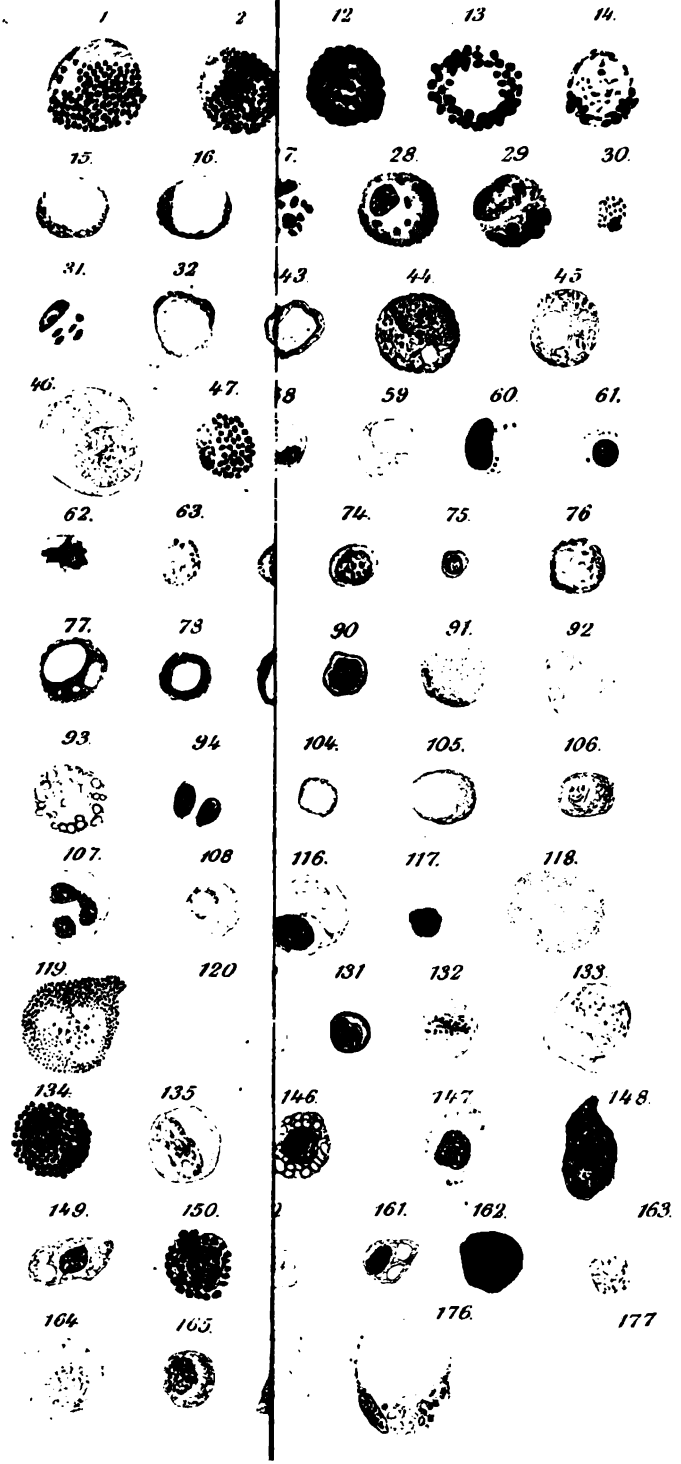
1
2
12
13
14.
15.
16.
7.
28.
29
30.
31.
32
43.
44
45
46.
47.
8
59
60.
61.
62.
63.
74.
75.
76
77.
78
90
91.
92
93.
94
104.
105.
106.
107.
108
116.
117.
118.
119.
120
131
132
133.
134.
135
146.
147.
148.
149.
150.
161.
162.
163.
164
165.
176.
177

Fig. 1.


Riesenzelle
Leukoblasten-gewebe.
Lymph-knoten
Erythroblasten-gewebe.
I.
II.

Fig. 2



Date Due

Demco 293-5

3 2044 103 038 808